Cirugía Cardiovascular xxx (xxxx) xxx–xxx

Caso clínico

Minimediastinotomía para colocación de catéter de hemodiálisis en aurícula derecha por vía paraesternal derecha: nuevo procedimiento

Yasser Colao-Jiménez*, Jose A. Robert-Escalona, Jorge Fernández-Alba, Lodixi Cobas Planchez, Avlon Jeffrey y Luis Girón Ledea

Servicio de Cirugía Cardiovascular, Hospital Hermanos Ameijeiras, La Habana, Cuba

INFORMACIÓN DEL ARTÍCULO

Historia del artículo:
Recibido el 4 de noviembre de 2024
Aceptado el 19 de enero de 2025
On-line el xxx

Palabras clave:
Diálisis renal
Vena cava superior
Insuficiencia renal crónica
Procedimientos quirúrgicos mínimamente invasivos

RESUMEN

Cuando todos los esfuerzos en colocar un catéter de hemodiálisis por vías venosas convencionales u otra alternativa hayan fracasado en los pacientes con enfermedad renal crónica, se hace urgente la necesidad de crear un nuevo acceso central o, de lo contrario, el empeoramiento gradual del paciente conducirá al desenlace fatal. La minimediastinotomía emerge como técnica de último recurso que, con menor complejidad y morbilidad que otras, permite la colocación del catéter de hemodiálisis en la aurícula derecha. La presentación de nuestra experiencia en un número de pacientes junto a la descripción de este nuevo procedimiento constituyen el objetivo principal de este trabajo. Ninguno de los pacientes involucrados falleció durante la realización de este procedimiento, técnicamente superior en cuanto a reproducibilidad, y los pacientes tienen una supervivencia del 80% al año de operados.

© 2025 Sociedad Española de Cirugía Cardiovascular y Endovascular. Publicado por Elsevier España, S.L.U. Este es un artículo Open Access bajo la licencia CC BY-NC-ND (http://creativecommons.org/licenses/by-nc-nd/4.0/).

Mini mediastinotomy for placement of hemodialysis catheter in right atrium right parasternal route: New procedure

Keywords:
Renal dialysis
Superior vena cava
Chronic renal insufficiency
Minimally invasive surgical procedures

ABSTRACT

When all efforts to place a hemodialysis catheter through conventional venous lines or another alternative have failed in patients with chronic kidney disease, the need to create a new central access becomes urgent or else, the gradual worsening of the patient will lead to the fatal outcome; The mini mediastinotomy emerges as a technique of last resort that, with less complexity and morbidity than others, achieves the placement of the hemodialysis catheter in the right atrium. The presentation of our experience in a number of patients together with the description of this new procedure constitute the main objective of this work. None of the patients involved died during the performance of this procedure; technically it is superior in terms of reproducibility and patients have a survival rate of 80% one year after surgery.

© 2025 Sociedad Española de Cirugía Cardiovascular y Endovascular. Published by Elsevier España, S.L.U. This is an open access article under the CC BY-NC-ND license (http://creativecommons.org/licenses/by-nc-nd/4.0/).

Introducción

La enfermedad renal crónica se considera un problema de salud pública, que afecta aproximadamente a 850 millones de personas en el mundo, alrededor del 10-12%. Es causa de unos 2,4 millones de muertes anuales[1] y hay más de 2 millones de personas a nivel mundial recibiendo tratamiento de diálisis o viviendo con un riñón trasplantado.

Los pacientes con enfermedad renal crónica en tratamiento sustitutivo con hemodiálisis (HD) requieren de dispositivos instalados de forma transitoria o permanente para el acceso fácil y repetido a la circulación. Para su colocación son imprescindibles los accesos vasculares: sin ellos y, en ausencia de otra modalidad dialítica disponible o contraindicada, el empeoramiento gradual del paciente conduciría al desenlace fatal irremediablemente.

Cuando todos los esfuerzos en colocar un catéter por vías venosas convencionales hayan fracasado, se hace urgente la necesidad de crear una nueva vía venosa central. Varios autores han reportado la colocación de catéteres de HD en la aurícula derecha, sobre todo por toracotomía anterior derecha[2-6], menos frecuentemente por esternotomía[7,8] o en la vena cava superior extrapericárdica por mediastinotomía paraesternal derecha[9,10]. Todas son técnicas que se utilizan solo como último recurso, ya que el riesgo de complicaciones es elevado. El objetivo de este artículo es demostrar la posibilidad de emplear una nueva técnica quirúrgica de último recurso, que surge como resultado de la experiencia acumulada, y que disminuye la complejidad en su ejecución y, por ende, la incidencia de complicaciones.

* Autor para correspondencia.
Correo electrónico: colaojimenez@gmail.com (Y. Colao-Jiménez).

https://doi.org/10.1016/j.circv.2025.01.026
1134-0096/© 2025 Sociedad Española de Cirugía Cardiovascular y Endovascular. Publicado por Elsevier España, S.L.U. Este es un artículo Open Access bajo la licencia CC BY-NC-ND (http://creativecommons.org/licenses/by-nc-nd/4.0/).

Cómo citar este artículo: Y. Colao-Jiménez, J.A. Robert-Escalona, J. Fernández-Alba et al., Minimediastinotomía para colocación de catéter de hemodiálisis en aurícula derecha por vía paraesternal derecha: nuevo procedimiento, Cir Cardiov., https://doi.org/10.1016/j.circv.2025.01.026

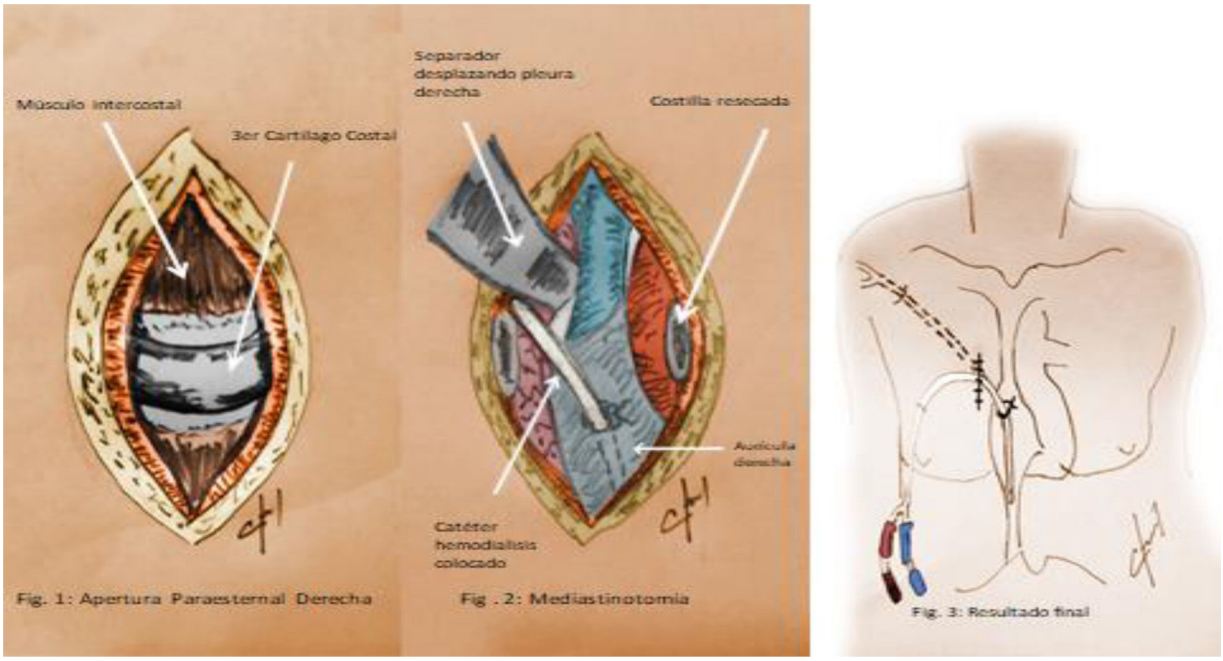

Figura 1. Secuencia gráfica de la minimediastinotomía paraesternal derecha (cortesía del autor).

Métodos

Selección de pacientes

Desde el 2020 el Servicio de Cirugía Cardiovascular del Hospital Hermanos Ameijeiras fue convocado por especialistas del Servicio de Nefrología del centro para colocar el catéter de HD en vías venosas centrales. Existía la necesidad en pacientes con enfermedad renal crónica grado V con agotamiento de los accesos vasculares e indicación clara para la colocación de catéteres de HD en vena cava superior como último recurso. En ese momento carecíamos de experiencia y referencia. En Cuba, hasta ese momento, se conocía un solo caso reportado[10], en el que cirujanos generales colocaron al paciente el catéter de HD por mediastinotomía paraesternal derecha en la vena cava superior. No existía nada más reportado en nuestro país y, ante la necesidad emergente de su ejecución, se realizó una revisión bibliográfica sobre el tema y, con el conocimiento adquirido, que incluye técnicamente aspectos básicos en nuestro quehacer diario, varios cirujanos cardiovasculares nos dispusimos a efectuar el primer caso por toracotomía anterior derecha. El resultado técnico fue de una ejecución satisfactoria. A partir de entonces, se profundizó en la investigación y se publicó el caso realizado[11], previo análisis, consulta a expertos y autorización del Comité Científico del Hospital Hermanos Ameijeiras. Se decidió emplear en casos posteriores la técnica descrita por Archundía García (mediastinotomía paraesternal derecha en vena cava superior extrapericárdica). Los siguientes 7 pacientes fueron abordados por esta técnica[12]. Durante la ejecución, nos percatamos de que este proceder no está exento de riesgos, especialmente por el estado vascular del paciente, la complejidad anatómica y de la ejecución de la técnica. En no pocas ocasiones durante la operación, y ante el reto de encontrar la vena cava superior en un plano más posterior que lo acostumbrado, se necesitó abrir el pericardio (proceder habitual como cirujanos cardiacos), para ubicar la entrada de la cava superior en la aurícula derecha y culminar el procedimiento. Sin saberlo, habíamos abierto las puertas a una nueva alternativa quirúrgica.

Técnica quirúrgica

Antes de describir esta nueva técnica quirúrgica son necesarias varias premisas:

- Para los cirujanos cardiacos, la apertura pericárdica es obligatoria para acceder al corazón.
- El manejo de la aurícula derecha es obligatorio en nuestra actividad quirúrgica diaria: todos los casos necesitan al menos la colocación de una cánula en ella, lo que conlleva sutura, apertura y cierre.
- No está descrito el abordaje de la aurícula derecha por mediastinotomía en la bibliografía revisada.

El nuevo procedimiento se describe de la siguiente manera (fig. 1):

- Preparación convencional para cirugía bajo anestesia general sin entubación selectiva bronquial derecha.
- Incisión vertical paraesternal derecha, de 4 a 5 cm, tomando el tercer cartílago costal como centro y a un centímetro del borde derecho del esternón: se diseca tejido celular subcutáneo, con aponeurosis y músculo pectoral mayor, se exponen y resecan 2 cm de unión condroesternal (opcional, puede seccionarse y desplazarse).
- Exposición y ligadura de vasos mamarios (opcional).
- Desplazamiento lateral de la pleura mediastinal derecha, identificación y apertura pericárdica.
- Se procede a la construcción del túnel subcutáneo con tunelización del catéter en la pared torácica anterior, quedando el orificio de salida del catéter hacia la línea media clavicular o más lateral, en el primero o segundo espacio intercostal y la punta protuyendo hacia la herida quirúrgica para su inserción.
- Bajo visión directa, se identifica la aurícula derecha y se le aplica sutura en jareta con prolene 3/0 o 4/0 teflonado, se punciona en el centro y se introduce el catéter (previamente tunelizado) para HD (tipo permanente), direccionando la punta a través de la AD

Figura 2. Pacientes en el postoperatorio inmediato.

en dirección a la vena cava inferior, se anuda en jareta sin aplicar presión excesiva.
- Se comprueba la permeabilidad de las luces y se heparinizan.
- Se efectúa cierre pericárdico alrededor del catéter colocado y por planos. Puede dejarse drenaje de tipo *penrose*, si lo requiere.

Resultados

Al momento de escribir este artículo han pasado más de 3 meses de haberle implantado el catéter al último de los 7 pacientes por esta nueva técnica y más de un año del primero. Los pacientes se encuentran hemodializándose sin ninguna dificultad.

Durante la realización del proceder, la importante circulación colateral favoreció el sangrado transoperatorio, no obstante, no hubo complicaciones significativas.

En las radiografías postoperatorias los catéteres se encontraban ubicados en la aurícula derecha.

El procedimiento fue realizado sin complicación ni incidentes, con catéter permeable con buen flujo. Se logró la hemodiálisis efectiva después de la cirugía, en las primeras 24 h, sin el uso de heparina en las primeras 72 h para prevenir el riesgo de sangrado, con evidente mejora clínica y humoral.

El Servicio de Cirugía Cardiovascular dio el alta antes de los 7 días de operados. La supervivencia al año fue del 80%.

Los pacientes se mantienen en régimen dialítico, con el catéter de HD funcional y adecuados ultrafiltrados (fig. 2).

Discusión

Mantener funcionando un acceso vascular en los pacientes bajo régimen de HD es extremadamente importante.

Existe un incremento, tanto de los pacientes como de su supervivencia en HD. Por lo tanto, aumenta el número de pacientes con agotamiento de los accesos vasculares. El fallo de los accesos venosos es uno de los retos más graves a los que nefrólogos y pacientes tienen que enfrentarse.

En el grupo de pacientes con agotamiento de los accesos vasculares y que no son candidatos para diálisis peritoneal, trasplante renal, o que están en espera de este, la colocación de catéteres intravasculares en sitios no tradicionales permite que se mantengan vivos. La experiencia respecto a estos catéteres en aurícula derecha es limitada, así como las series publicadas, por lo que su uso se mantiene solo para pacientes con múltiples accesos venosos fallidos y como técnica de último recurso[4].

Existen diferentes técnicas quirúrgicas para la colocación de un catéter de HD en la aurícula derecha.

- Esternotomía media convencional: la menos usada y que se recomienda emplear con menor traumatismo quirúrgico; algunos autores proponen abordajes menos invasivos.
- Minitoracotomía anterior derecha: es la vía más utilizada y difundida a pesar de la escasez de casos. Con esta técnica abordamos nuestro primer caso, el primero en hacerse en el país.
- Hemiesternotomía superior derecha: ha sido una de las variantes empleadas, pero no la más frecuente.
- Mediastinotomía paraesternal derecha: única de estas variantes que utiliza la vena cava superior en su porción extrapericárdica. Técnica creada por Archundía García con el objetivo de minimizar el traumatismo al paciente, con posible realización extrapleural, lo que evitaría la intubación selectiva y la apertura pleural.

La nueva técnica minimediastinotomía paraesternal derecha involucra los beneficios de algunas de las descritas y, al mismo tiempo, se caracteriza por los propios:

- Emplea el abordaje descrito en la mediastinotomía paraesternal derecha, pero lo modifica realizando una incisión un arco costal por debajo (del 2.° pasa al 3.°); además, reduce en 3 cm la incisión y es menos compleja técnicamente puesto que la aurícula se ubica en un plano más anterior que la cava extrapericárdica.
- Emplea la aurícula derecha como destino de colocación del catéter de HD, como la minitoracotomía anterior derecha, pero evita la entubación selectiva del bronquio derecho y, por supuesto, la necesidad de drenaje pleural, que prolonga el postoperatorio, evitando con ello la necesidad de tubo endotraqueal de doble luz y de personal capacitado para su colocación. Es mucho menos taumática y compleja.
- En este nuevo proceder se incluyen una serie de ventajas que no han sido descritas:

- Por motivos accidentales, en una paciente ocurrió caída del catéter después de 3 meses de ser insertado, sin provocarle sangrado, y pudo recolocarse por la misma vía con técnica de Seldinger, con control radiológico posterior satisfactorio. Esta experiencia se aplicó a otros pacientes en los que hubo ausencia de flujos del catéter de HD por trombosis y se les sustituyó con técnica de Seldinger percutánemente sin complicaciones.
- En una paciente joven se le retiró percutáneamente el catéter de HD de manera definitiva porque ya no era necesario (por trasplante renal), procedimiento realizado sin complicaciones. Para su ejecución nos basamos en la experiencia de hace varios años, cuando a los casos de cirugía cardiaca complejos se les colocaba catéter de monitorización en la aurícula izquierda, que eran retirados en el postoperatorio percutáneamente sin mayor complejidad. Desde el punto de vista fisiológico, la aurícula izquierda tiene mayor presión que la derecha y este hecho avala la retirada sin riesgo de sangrado. En esta paciente, en particular, se le retiró el catéter al año, se fue traccionando hacia afuera en 3 tiempos, 7 cm cada día con control radiográfico, garantizando la trombosis del trayecto fistuloso.

Conclusiones

La minimediastinotomía paraesternal derecha permite una diálisis precoz como técnica de último recurso en pacientes con accesos vasculares agotados, es segura, reproducible y recomendable.

Financiación

El estudio se llevó a cabo con recursos propios.

Consideraciones éticas

Los pacientes otorgaron su consentimiento informado por escrito para la realización del artículo.

Conflicto de intereses

Los autores declaran no tener ningún conflicto de intereses.

Bibliografía

1. Górriz JL, Górriz-Zambrano C, Pallarés-Carratalá V. Fisiopatología renal y mecanismos farmacológicos de la nefroprotección. Semergen [Internet]. 2023;Supl. 1:102021, http://dx.doi.org/10.1016/j.semerg.2023.102021.
2. Agrawal S, Alaly JR, Misra M. Intracardiac access for hemodialysis: A case series. Hemodial Inter [Internet]. 2009;13(s1):18–23 [consultado 13 Oct 2024]. Disponible en: https://onlinelibrary.wiley.com/doi/abs/10.1111/j.1542-4758.2009.00415
3. Oguz E, Ozturk P, Erkul S, Calkavur T. Right intra-atrial catheter placement for hemodialysis in patients with multiple venous failure. Hemodial Int [Internet]. 2012;16:306–9 [consultado 18 Oct 2024]. Disponible en: https://onlinelibrary.wiley.com/doi/abs/10.1111/j.1542-4758.2011.00653.x.
4. Philipponnet C, Aniort J, Pereira B, Azarnouch K, Hadj-Abdelkader M, Chabrot P, et al. Systematic review of atrial vascular access for dialysis catheter. Kidney Inter Rep [Internet]. 2020;5:1000–6 [consultado18 Oct 2024]. Disponible en: https://www.kireports.org/article/S2468-0249(20)31177-3/fulltext
5. Yaşa H, Lafcı B, İlhan G, Tetik O, Özsöyler İ, Ergüneş K, et al. Placing of permanent catheter through right anterior mini thoracotomy in patients with chronic renal failure. EJVES Extra [Internet]. 2007;13:90–1 [consultado 18 Oct 2024]. Disponible en: https://www.sciencedirect.com/science/article/pii/S1533316707000131
6. Yildiz Z, Tort M, Çalik ES, Arslan Ü, Kaygin MA. Indwelling hemodialysis catheterization by transthoracic way. Ren Fail [Internet]. 2015;37:3–532 [consultado 18 Oct 2024]. Disponible en: https://cogentoa.tandfonline.com/doi/full/10.3109/0886022X. 2015.1006115.
7. Chavanon O, Maurizi-Balzan J, Chavanis N, Morel B, Blin D. Successful prolonged use of an intracardiac catheter for dialysis. Nephr Dial Transplant [Internet]. 1999;14:2015–6 [consultado 18 Oct 2024]. Disponible en: https://academic.oup.com/ndt/article/14/8/2015/1808542.
8. Pereira M, Lopez N, Godinho I, Jorge S, Nogueira E, Neves F, et al. Life-saving vascular access in vascular capital exhaustion: Single center experience in intra-atrial catheters for hemodialysis. J Bras Nefrol[Internet]. 2017;39:36–41, http://dx.doi.org/10.5935/0101-2800.20170006 [consultado 18 Oct 2024].
9. Archundia AG, Mendoza AC, Manrique MN, Figueroa SA. A method to insert a haemodialysis catheter by parasternal access. Nephr Dial Transpl [Internet]. 2002;17:134–6 [consultado 18 Oct 2024]. Disponible en: http://academic.oup.com/ndt/article/17/1/134/1838155.
10. Sotolongo-Molina Y, Bermúdez-García V, Florín-Irabién J, Pérez-Delgado Y, Muradás-Augier M. Colocación de catéter de hemodiálisis por vía-paraesternal Informe del primer caso en Cuba. Rev Cub Anestesiol Rean [internet]. 2011;10:67–71 [consultado 20 Oct 2024]. Disponible en: http://revanestesia.sld.cu/index.php/anestRean/article/view/328.
11. Jiménez YC, Martínez FDP, López JS, Padilla JLM, Abi-Rezk MN, Clemente Alfonso MQ. Colocación de catéter para hemodiálisis a través de vena cava superior por mini toracotomía derecha: A propósito de un caso. Rev Cuba Cardiol Cir Cardiovasc [Internet]. 2020;27:1007 [consultado 20 Oct 2024]. Disponible en: http://revcardiologia.sld.cu/index.php/revcardiologia/article/view/1007.
12. Colao-Jiménez Y, Robert-Escalona JA, Agüero-Martínez MO, Fernandes-Carvalho JA, Fernández-Alba J, Clemente-Afonso MQ. Colocación de catéter para hemodiálisis a través de vena cava superior vía mínima invasiva paraesternal derecha: modificaciones a la técnica de Archundia. Cir Cardiovasc [Internet]. 2022;29:285–8 [consultado 20 Oct 2024]. Disponible en: https://www.sciencedirect.com/science/article/pii/S1134009622001486.

BIOMED
unidix
Especialistas
en cirugía
cardiovascular
desde 1977 al cuidado de tu salud
91 803 28 02
info@biomed.es