Carta científica

Reporte de caso: tromboembolia pulmonar aguda y trombo interauricular en foramen oval permeable

Case report: Acute pulmonary thromboembolism and atrial septal thrombus in patent foramen ovale

Caso clínico

Presentamos el caso de un varón de 57 años, obeso, con un índice de masa corporal en 31, sin otros antecedentes médicos, quirúrgicos o traumas recientes; su motivo de consulta fue dolor en el miembro inferior derecho con dolor torácico de 5 h de evolución; sin elevación de ST y/o troponinas.

En la ecocardiografía transtorácica (ECO TT) (figs. 1A y B) se observa una insuficiencia tricuspídea moderada, presión sistólica de la arteria pulmonar en 77 mmHg, además de trombo de $4 \times 3 \times 3{,}9$ cm desde la aurícula derecha a izquierda atravesando el agujero del foramen oval; se complementó con TAC (figs. 1C y D) que informó de un diámetro de la arteria pulmonar de 32 mm y trombos en ambas ramas principales y lobares superior y media en el pulmón derecho.

En la sala de cirugía se realiza esternotomía media con canulación aórtica EOPA #18 y bicava # 40-32 con torniquete sin apretar en cada vena cava, se enfría hasta 28 °C, luego se coloca cánula de cardioplejía se pinza la aorta por encima de esta, y se suministra la solución cardioplejía del nido 1.000 cc, posteriormente se ajustaron los torniquetes.

Se extrajeron trombos previa apertura de la aurícula derecha, ramas pulmonares y también se cerró el foramen (fig. 2); se cierran incisiones, se termina circulación extracorpórea (CEC), fue medida por catéter la presión sistólica de la arteria pulmonar en 32 mmHg.

Los tiempos de CEC y de isquemia fueron de 90 y 68 min, respectivamente, en su primer día del postoperatorio con dosis bajas de soporte vasopresor, además con buena función ventricular, insuficiencia tricúspidea leve y sin datos de trombos intra cavitarios o pulmonares según estudios de control imagenológicos (ECO y TAC), se le dio egreso al octavo día intrahospitalario sin complicaciones.

Discusión

El TEP tiene un riesgo elevado de mortalidad[1] con una incidencia de 23 a 69 casos por cada 100.000 a nivel mundial; en la actualidad existen muchas escalas de riesgo para tratar de predecir la mor-

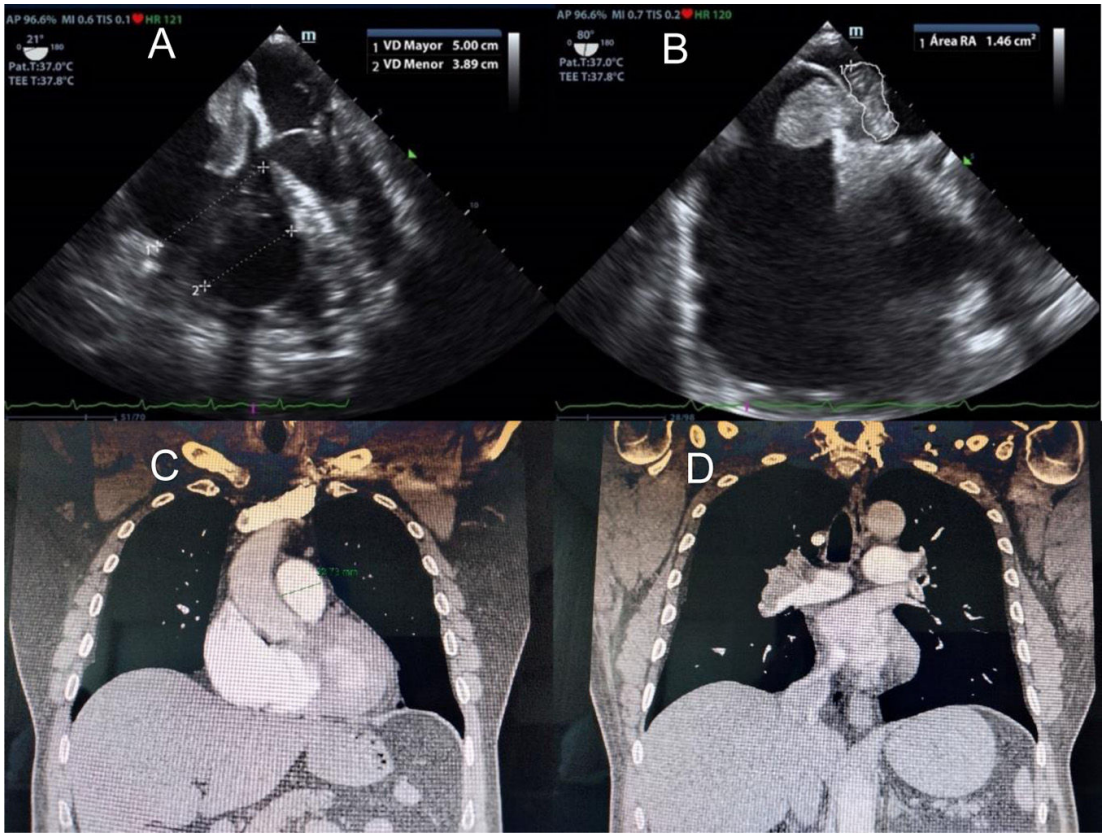

Figura 1. A) Dilatación del ventrículo derecho. B) Trombo de la aurícula derecha a izquierda. C) Tronco de la arteria pulmonar dilatada. D) Trombos en ambas principales y lobar de la arteria pulmonar.

https://doi.org/10.1016/j.circv.2024.10.006
1134-0096/© 2024 Sociedad Española de Cirugía Cardiovascular y Endovascular. Publicado por Elsevier España, S.L.U. Este es un artículo Open Access bajo la CC BY-NC-ND licencia (http://creativecommons.org/licencias/by-nc-nd/4.0/).

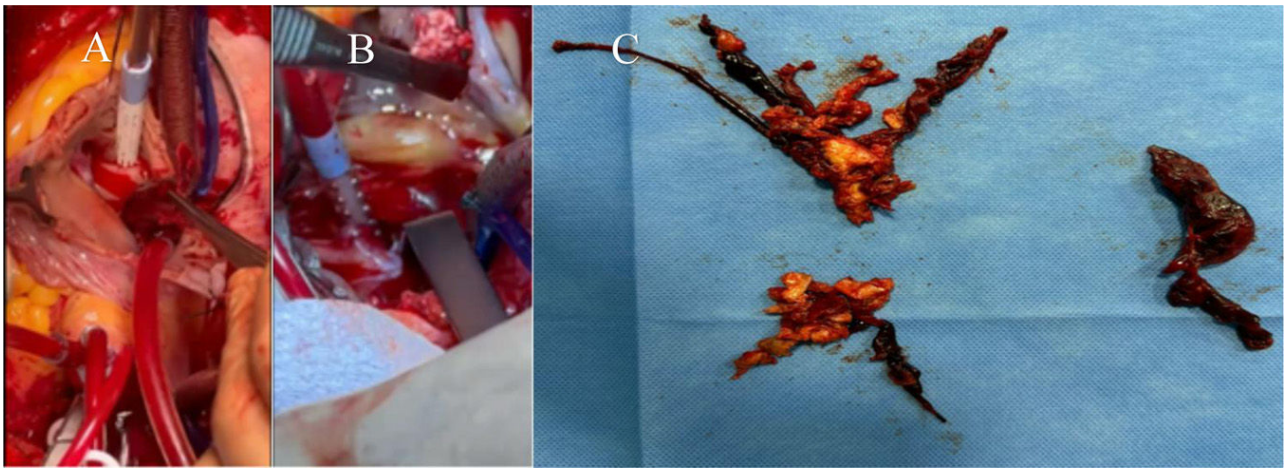

Figura 2. A) Apertura de la aurícula derecha con trombo atravesando el foramen oval. B) Apertura de la rama pulmonar. C) Trombos de la aurícula y la arteria pulmonar.

talidad en los 30 días, luego del evento[1], decidimos utilizar PESI por su alta sensibilidad, esta validada y además no requiere de ningún examen de gabinete pues solo con el interrogatorio clínico se puede obtener información sobre el nivel de riesgo que tiene el paciente[2].

Como ya hemos mencionado el TEP es una enfermedad con un alto riesgo de mortalidad y cuando este asociado a trombos intracardiacos de cámara derecha a izquierda el riesgo aumenta con posible complicaciones neurológicas o cardiacas por lo que se convierte en una urgencia quirúrgica[3–5].

El ECO TT o transesofágico (TE) junto a la angiotomografía pulmonar son estudios pertinentes luego de la sospecha diagnóstica.

Dilatación del ventrículo derecho, hipocinesia del ventrículo derecho que respeta el ápex, interdependencia, insuficiencia tricuspídea, dilatación de la arteria pulmonar y desaparición de la vena cava inferior con la inspiración, además del trombo son signos en la ECO del TEP, pero se requiere que un 30% del lecho vascular pulmonar este obstruido para que sean evidentes[4], por otro lado, en la angiotomografía pulmonar se identifica la ubicación del trombo y el grado de oclusión con más claridad[6].

La embolectomía quirúrgica en los pacientes con TEP agudo está indicada cuando hay contraindicación para la trombólisis, existe presencia de foramen oval permeable, trombo intracardiaco generalmente derecho o *shock*[7,8].

Anteriormente la mortalidad en el perioperatorio era aproximadamente entre el 20 y el 30% por muchas razones, entre ellas dilatar el procedimiento quirúrgico; en la actualidad la mortalidad ha disminuido al 8% con una sobrevida a los 10 años del 83,5%[9,10].

En conclusión, fue un caso poco usual, en el cual fue necesario integrar conocimientos para el manejo del TEP, y decidir sobre el cierre del foramen; consideramos que en el TEP masivo relacionado a trombo intracardiaco lo indicado es hacer la embolectomía cardiaca con cierre de foramen y trombectomía pulmonar de forma emergente.

Financiación

Los autores declaran no haber recibido financiación para la realización de este trabajo.

Consideraciones éticas

Los autores obtuvieron el consentimiento informado del paciente para la cirugía y declaran que todos sus datos han sido anonimizados.

Conflicto de intereses

Los autores declaran no tener ningún conflicto de intereses.

Bibliografía

1. Leidi A, Bex S, Righini M, Berner A, Grosgurin O, Marti C. Risk stratification in patients with acute pulmonary embolism: Current evidence and perspectives. J Clin Med. 2022;11:2533, http://dx.doi.org/10.3390/jcm11092533.
2. Scatularo CE. Analysis and practical utility of PESI-ECHO score in patients with acute pulmonary embolism. Arch Cardiol Mex. 2021;91:394–5, http://dx.doi.org/10.24875/ACM.M21000079.
3. Kawai Y, Ohtsubo S, Itoh T, Kobayashi K. Acute pulmonary embolism with a left atrial thrombus passing through a patent foramen ovale. Circ J. 2023;87:463 [consultado 28 Ago 2023]. Disponible en: https://www.jstage.jst.go.jp/article/circj/87/3/87_CJ-22-0398/_article
4. Yan C, Li H, Wang C, Yu H, Guo T, Wan L, et al. Frequency and size of in situ thrombus within patent foramen ovale. Stroke. 2023;54:1205–13, http://dx.doi.org/10.1161/STROKEAHA.122.041524.
5. Archivoscardiologia.com [consultado 20 Sep 2024] Disponible en: https://www.archivoscardiologia.com/frame_esp.php?id=624
6. Goodman LR. Venous thromboembolic disease: CT evaluation. Q J Nucl Med. 2001;45:302–10. https://pubmed.ncbi.nlm.nih.gov/11893967/
7. Kearon C, Akl E, Comerota A, Prandoni P, Bounameaux H, Goldhaber SZ, et al. Antithrombotic Therapy and Prevention of Thrombosis, 9th ed: American College of Chest Physicians. Evidence-Based Clinical Practice Guidelines. Chest. 2012;141 Suppl 2:e419S–496S.
8. Kronik G. The European cooperative study on the clinical significance of right heart thrombi. Eur Heart J. 1989;10:1046–59.
9. Stein P, Alnas M, Beemath A, Patel NR. Outcome of pulmonary embolectomy. Am J Cardiol. 2007;99:421–3.

10. Torbicki A, Perrier A, Konstantinides S, Agnelli G, Galié N, Pruszczyk P, et al. Guidelines on the diagnosis and management of acute pulmonary embolism: The Task Force for the Diagnosis and Management of Acute Pulmonary Embolism of the European Society of Cardiology (ESC). Eur Heart J. 2008;29:2276–315.

Ubaldo Ernesto Rivas-Aguilar [a,*], Andrés Ramírez Vélez [a], Yamile Muñoz Perez [a], Sharoon de Jesús Suarez-Ramírez [a], Eric Edward Vinck-Geerman [a] y Bruno Ramírez Castillero [b]

[a] *Departamento de Cirugía Cardiovascular, Clínica Cardio VID, Universidad Pontificia Bolivariana, Medellín, Antioquía, Colombia*
[b] *Departamento de Cirugía Cardiovascular, Hospital Santo Tomas, Panamá, Panamá*

[*] Autor para correspondencia.
Correo electrónico: Ubaeri05@gmail.com (U.E. Rivas-Aguilar).

BIOMED
unidix
Especialistas
en cirugía
cardiovascular
desde 1977 al cuidado de tu salud
91 803 28 02
info@biomed.es