Carta científica

Origen anómalo de la rama pulmonar derecha de la aorta ascendente: una cardiopatía poco común

Anomalous origin of the right pulmonary branch of the ascending aorta a rare heart disease

El origen anómalo de la rama derecha de la arteria pulmonar de la aorta (AORPA) es una malformación rara que frecuentemente afecta la rama derecha de la arteria pulmonar. Su incidencia se reporta del 0,1% del total de malformaciones cardiacas[1].

La primera descripción fue realizada por Fraentzel et al. en 1868[2]; puede asociarse a otras alteraciones intracardiacas, como conducto arterioso, comunicación interventricular, comunicación interauricular, ventana aortopulmonar y tetralogía de Fallot[2,3]. Se han reportado algunos casos aislados del origen anómalo de la arteria pulmonar y su incidencia es muy limitada[4].

Existen varios sitios de origen de la rama derecha de la aorta; algunos autores reportan 2 sitios principales: uno proximal, donde la rama derecha se origina de la aorta ascendente muy cercano a la válvula aórtica, y otro distal, donde la rama se origina muy cerca del conducto arterioso; sin embargo, se informa de una tercera forma que se describe su origen cercano a la arteria innominada[1,5,6].

Los datos clínicos dependen de las anomalías asociadas y la hipertensión pulmonar usualmente incluyen soplo cardiaco, taquipnea, episodios recurrentes de infección de las vías respiratorias inferiores y fallo cardiaco[1,7]. El diagnóstico oportuno seguido de la corrección temprana es crucial para la supervivencia de estos pacientes, ya que la hipertensión pulmonar con daño pulmonar irreversible es común que se presente. En términos generales el seguimiento posquirúrgico en estos pacientes es favorable[3,7].

El objetivo de este reporte es exponer el caso de un neonato de esta rara cardiopatía con un resultado favorable.

Masculino de 16 días de vida que es derivado con la sospecha de cardiopatía congénita se refiere que al tercer día de vida inicia con polipnea, ligera desaturación, cansancio con alimentación y en la radiografía se observa cardiomegalia y flujo pulmonar aumentado.

En la exploración física se encuentran ruidos cardiacos rítmicos con soplo expulsivo GII/VI en el foco accesorio aórtico, con desdoblamiento amplio y fijo del segundo ruido, ligera hepatomegalia y pulsos ligeramente amplios. En el electrocardiograma se observa taquicardia sinusal e imagen de bloqueo de rama derecha. El ecocardiograma transtorácico no se observan alteraciones intracardiacas y presenta ausencia de la bifurcación del tronco pulmonar en el eje corto. En el eje supraesternal se observa un vaso que emerge de la aorta ascendente. Por los datos que se observan, se solicita angiotomografía y cateterismo cardiaco, en el cual se observa que, a través del conducto arterioso, se llena la aorta de forma retrógrada, observándose tardíamente llenado de la rama derecha (fig. 1A y B).

Se presenta en sesión médico-quirúrgica aceptándose para reimplantación de la rama derecha al tronco pulmonar y ligadura del conducto arterioso. Por medio de esternotomía media y timectomía parcial con protocolo de canulación aorto bicava y cardioplejía retrograda; se observa origen anómalo de la rama derecha emergiendo de la pared posterior de la aorta ascendente con una distancia media de la aorta al origen del arco de aproximadamente a 10 mm. Se identifico la rama anómala (fig. 2) y se rodeó con un asa vascular; luego se movilizó a lo largo de un tramo, incluida la primera parte de las ramas lobares y se ocluyó temporalmente con un torniquete. La AORPA se separó de la aorta y se realizó la implantación directa al tronco principal de la arteria pulmonar con una sutura continua de prolene 6-0. La mitad anterior de la línea de sutura se completó con suturas interrumpidas para permitir el crecimiento del tejido. La aortotomía se sutura primariamente con un parche de pericardio autógeno. Además, se realizó la ligadura del conducto arterioso.

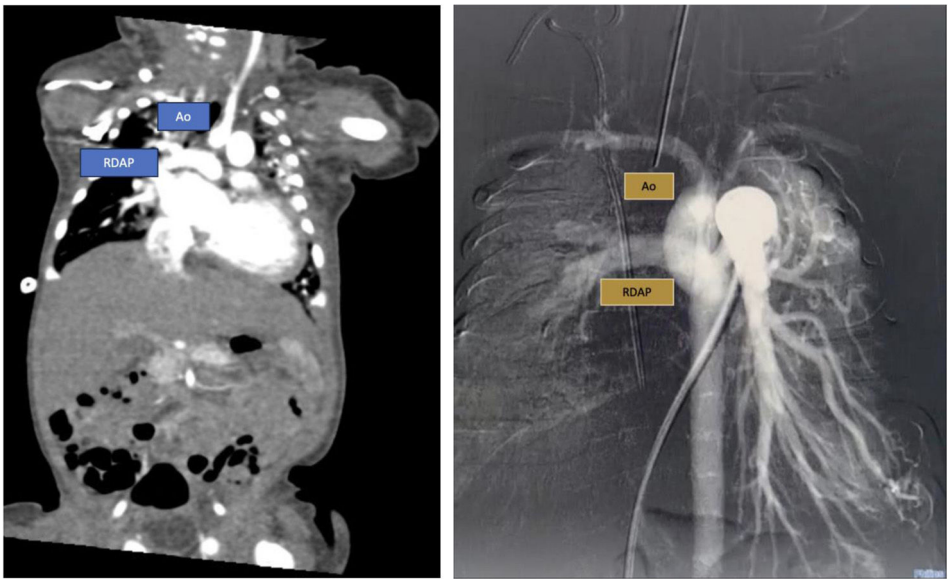

Figura 1. A) Tomografía cardiaca donde se observa nacimiento de la rama derecha de la arteria pulmonar de la porción posterior de la aorta ascendente. B) Cateterismo cardiaco en el cual se observa a través del conducto arterioso se llena la aorta de forma retrógrada, observándose tardíamente llenado de la rama derecha.

https://doi.org/10.1016/j.circv.2024.11.005
1134-0096/© 2024 Sociedad Española de Cirugía Cardiovascular y Endovascular. Publicado por Elsevier España, S.L.U. Este es un artículo Open Access bajo la CC BY-NC-ND licencia (http://creativecommons.org/licencias/by-nc-nd/4.0/).

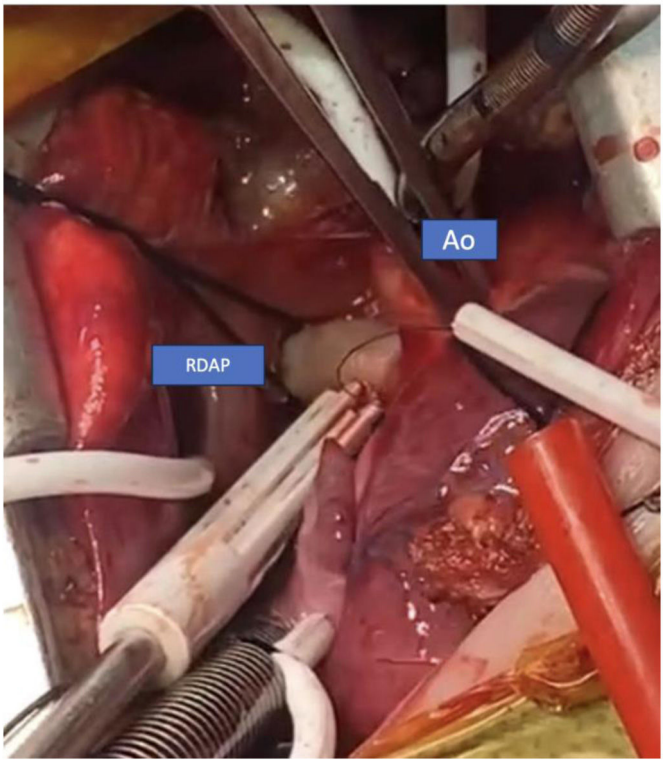

Figura 2. Imagen transquirúrgica donde se observa nacimiento anómalo de la rama derecha de la aorta ascendente.

El tiempo total de pinzamiento aórtico fue de 63 min, el tiempo de derivación cardiopulmonar de 108 min. Salida de bomba en ritmo sinusal. En el ecocardiograma posquirúrgico la anastomosis se observa adecuada, sin gradiente obstructivo a nivel de la rama derecha de la arteria pulmonar. El paciente fue extubado a las 18 h posquirúrgicas y dado de alta 72 h después de la intervención quirúrgica actualmente en seguimiento sin complicaciones aparentes.

El AORPA es una enfermedad sumamente infrecuente, de etiología desconocida, principalmente por la baja incidencia. Las diferencias anatómicas en el sitio de origen sugieren diferentes mecanismos de desarrollo subyacente. La mayoría de los investigadores refieren que el mecanismo de la AORPA con forma de origen proximal resulta de una migración incompleta o retrasada hacia la izquierda de la arteria pulmonar derecha. El tabique aortopulmonar se invagina hacia la izquierda en lugar de hacia la derecha y deja la arteria pulmonar derecha «varada»[1,2]. Esta teoría pudiera explicar la asociación común con ventana aortopulmonar; sin embargo, en este caso no se observan alteraciones intracardiacas, solo el conducto arterioso esperado para la edad, lo cual hace de este un caso con una incidencia aún más baja.

Como mencionamos previamente la presentación clínica depende de las malformaciones asociadas, en este paciente solo presentaba datos de congestión pulmonar. La sospecha diagnóstica es de forma primaria con el ecocardiograma, en donde no se observa la bifurcación del tronco pulmonar en el eje corto y en el eje supraesternal se observa un vaso que emerge de la aorta ascendente. Cabe señalar que no es fácil el diagnóstico de esta enfermedad solo por ecocardiograma transtorácico, por ello es importante realizar estudios complementarios que ayuden a mejorar la precisión diagnóstica y con ello una planeación adecuada quirúrgica.

El tipo de AORPA en nuestro paciente fue proximal al origen de la pared posterior de la aorta ascendente con una distancia media de la aorta al origen del arco de aproximadamente 10 mm.

La reimplantación de la rama anómala utilizando bomba de circulación extracorpórea es el tratamiento definitivo para estos pacientes, aunque se reporta que el procedimiento quirúrgico de esta enfermedad tiene una mortalidad baja los resultados quirúrgicos dependen de las cardiopatías asociadas[4].

El principal objetivo durante el seguimiento es la valoración de complicaciones de daño pulmonar y estenosis de la anastomosis. En nuestro caso hasta el momento no se han observado complicaciones posquirúrgicas.

El AORPA es una cardiopatía poco común, requiriendo, por lo general, técnicas de imagen cardiovasculares para el apoyo tanto en el diagnóstico como para la planeación quirúrgica Este tipo de alteración requiere una detección oportuna y corrección temprana para evitar el daño pulmonar severo. La mortalidad quirúrgica es baja; sin embargo, depende de las cardiopatías asociadas. El caso que presentamos tiene una evolución favorable.

Financiación

Ninguna.

Consideraciones éticas

Para realizar esta presentación de caso se solicitó y se obtuvo el consentimiento informado de los padres para su publicación.

Declaración sobre el uso de la IA generativa y de las tecnologías asistidas por la IA en el proceso de redacción

No se utilizó IA para realizar el artículo.

Conflicto de intereses

Los autores declaran no tener ningún conflicto de intereses.

Bibliografía

1. Jing W, Yue S, Cheng Tsung O, Mingxing X, Xinfang W, Li Y, et al. The value of transthoracic echocardiography in the diagnosis of anomalus origin of the right pulmonary artery from the ascending aorta: A single center experience from China. Int J Cardiol. 2015;184:750–4.
2. Kutsche LM, Van Mierop LH. Anomalous origin of a pulmonary artery from the ascending aorta: Associated anomalies and pathogenesis. Am J Cardiol. 1988;61:850–6.
3. Prifti E, Crucean A, Bonacchi M, Bernabei M, Leacche M, Murzi B, et al. Postoperative outcome in patient with anomalous origen of pulmonary artery branch from the aorta. Eur J Cardiothoracic Srug. 2003;24:21–7.
4. Tagliente MR, Troise D, Milella L. Isolate anomalus origin of left pulmonary artery from the ascending aorta. Am Heart J. 1996;132:1289–92.
5. Nakamura Y, Yasui H, Kado H, Yonenaga K, Shiokawa Y, Tokunaga S, et al. Anomalous origin of the right pulmonary artery from the ascending aorta. Thorac Surg. 1991;52:1285–91.
6. Fong LV, Anderson RH, Siewers RD, Trento A, Park SC. Anomalous origin of one pulmonary artery from the ascending aorta: A review of echocardiopgraphy, catheter and morphological features. Heart. 1989;62:389–95.
7. Peng EW, Shanmugam G, Macarthur KJ, Pollock J. Ascending aortic origin of a branch pulmonary artery-surgical management and long outcome. Eur J Cardiothorac Surg. 2004;26:762–6.

Miguel A. Medina-Andrade [a], Jaime Lopez-Taylor [a], David Ramírez-Cedillo [a], Ítalo D. Masini-Aguilera [a], Carlos A. Jimenez-Fernandez [a], Miguel Angel Matos Hernandez [a] y Rocio A. Peña-Juárez [b,*]

[a] *Departamento de Cirugía Cardiotorácica, Hospital Civil de Guadalajara Fray Antonio Alcalde, Guadalajara, Jalisco, México*

[b] *Departamento de Cardiología Pediátrica, Hospital Civil de Guadalajara Fray Antonio Alcalde, Guadalajara, Jalisco, México*

[*] Autor para correspondencia.
Correo electrónico: alepejz@gmail.com (R.A. Peña-Juárez).

BIOMED
unidix
Especialistas
en cirugía
cardiovascular
desde 1977 al cuidado de tu salud
91 803 28 02
info@biomed.es