Carta científica

Implante de TAVI transapical combinado con cirugía coronaria mínimamente invasiva

TAVI implantation combined with minimally invasive coronarysurgery

En los pacientes con estenosis aórtica severa candidatos a implante valvular aórtico transcatéter (TAVI) la presencia de enfermedad coronaria es frecuente[1], y las técnicas de revascularización percutánea no siempre son posibles en estos casos. El abordaje híbrido combinando TAVI transapical y revascularización coronaria mínimamente invasiva mediante minitoracotomía anterolateral izquierda es una alternativa quirúrgica factible en pacientes sin accesos periféricos para el implante valvular transcatéter y no aptos para revascularización coronaria percutánea[2].

Paciente de 66 años con estenosis valvular aórtica severa y enfermedad coronaria de 2 vasos (estenosis del 99% en arteria descendente anterior media y oclusión crónica de arteria coronaria derecha), sintomático por disnea y angina de moderados esfuerzos. El paciente presenta como comorbilidades un adenocarcinoma de pulmón, pendiente de realización de lobectomía superior derecha por parte de cirugía torácica, y arteriopatía periférica con presencia de un aneurisma de aorta abdominal infrarrenal de 46 mm de diámetro con trombo mural circunferencial y calcificación extensa de ambas arterias ilíacas. Durante el cateterismo diagnóstico se objetiva una importante tortuosidad y calcificación de la arteria subclavia derecha y una aorta ascendente en porcelana, así como una estenosis al menos moderada en el origen de la arteria subclavia izquierda y de la carótida izquierda. Las características de las lesiones coronarias son descritas como desfavorables para tratamiento con *stent*. Por todo esto, el paciente es remitido a cirugía cardíaca para cirugía combinada de implante de TAVI por vía transapical y cirugía de *bypass* coronario a arteria descendente anterior.

El procedimiento se realizó bajo anestesia general con intubación orotraqueal selectiva en quirófano híbrido. Inicialmente, y mediante abordaje arterial humeral izquierdo, se descartó la presencia de estenosis significativa en el eje arterial subclavio izquierdo y arteria mamaria izquierda. A continuación, mediante abordaje por minitoracotomía anterolateral izquierda a través del cuarto espacio intercostal (fig. 1) y ventilación unipulmonar se diseca y se extrae la arteria mamaria interna izquierda. Tras heparinización sistémica (1,5 mg/kg) y con el empleo de un estabilizador epicárdico (Octopus®, Medtronic) (fig. 2) se realiza la anastomosis del injerto arterial *in situ* a la arteria descendente anterior distal (fig. 3), comprobándose su permeabilidad con medidor de flujo Doppler. Posteriormente se procedió al implante de una prótesis valvular aórtica transcatéter Sapien™ 29 mm (Edwards Lifesciences, Irvine, CA, EE. UU.) a través del ápex (fig. 3), con comprobación del correcto posicionamiento y la ausencia de fugas perivalvulares mediante ecocardiograma transesofágico intraoperatorio. Finalmente se administró protamina y se realizó hemostasia quirúrgica, saliendo el paciente extubado a la unidad de reanimación. La evolución posterior transcurrió sin complicaciones pudiendo pasar a planta de hospitalización a las 24 h postintervención y siendo alta a su domicilio al cuarto día.

En pacientes de alto riesgo remitidos para TAVI la enfermedad coronaria está presente entre un 40-70% de los casos, y afecta negativamente a los resultados del procedimiento y a la supervivencia a largo plazo[3]. En los pacientes con indicación de TAVI con enfermedad coronaria concomitante no aptos para revascularización percutánea y en aquellos con indicación de cirugía combinada valvular aórtica y de revascularización coronaria que presentan aorta

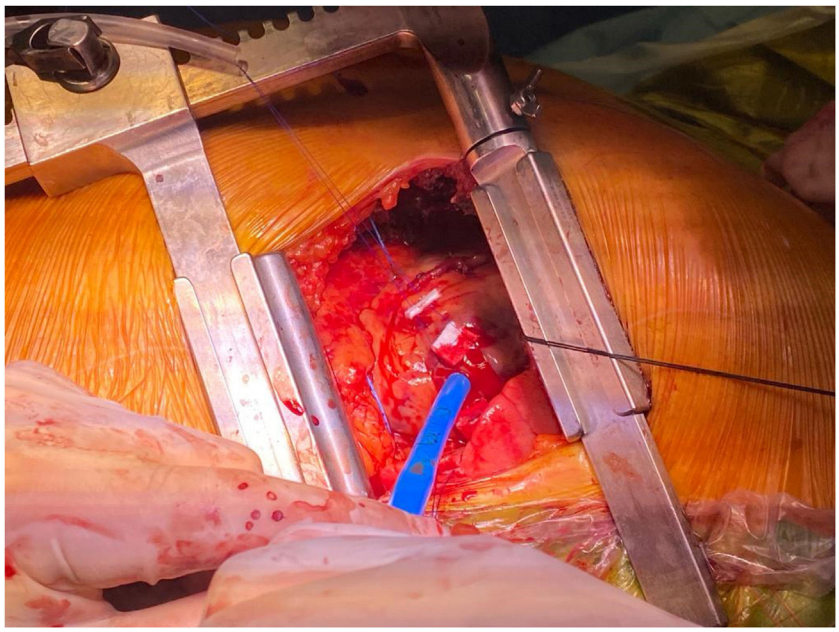

Figura 1. Minitoracotomía anterolateral. Bolsa de tabaco en ápex ventricular izquierdo.

https://doi.org/10.1016/j.circv.2024.05.001
1134-0096/© 2024 Sociedad Española de Cirugía Cardiovascular y Endovascular. Publicado por Elsevier España, S.L.U. Este es un artículo Open Access bajo la CC BY-NC-ND licencia (http://creativecommons.org/licencias/by-nc-nd/4.0/).

Figura 2. Estabilizador epicárdico Octopus®, Medtronic.

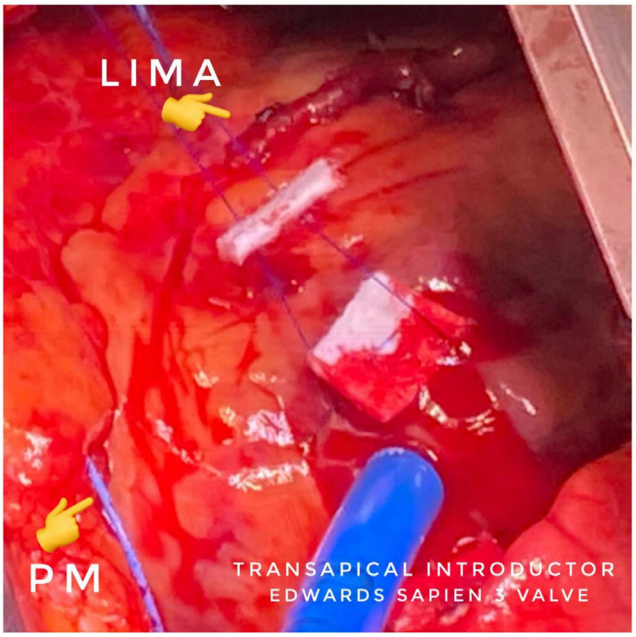

Figura 3. LIMA: arteria mamaria interna izquierda anastomosada a arteria descendente anterior + introductor para implante transapical de TAVI. PM: MP epicárdico temporal.

en porcelana y ausencia de accesos periféricos, el abordaje híbrido de implante valvular transapical y cirugía coronaria mínimamente invasiva sin circulación extracorpórea por minitoracotomía anterolateral, como el descrito en nuestro caso, así como la serie publicada por Lourdes Montero et al. en esta revista[4], es una alternativa terapéutica segura y con excelentes resultados.

Responsabilidades éticas

Para la elaboración y publicación de este artículo se obtuvo el consentimiento informado del paciente por escrito y su permiso para la utilización de las imágenes que se incluyen.

Conflicto de intereses

Los autores declaran no tener ningún conflicto de intereses.

Bibliografía

1. Goel SS, Ige M, Tuzcu EM, Ellis S, Stewart W, Svensson L, et al. Severe aortic stenosis and coronary artery disease-implications for management in the trans- catheter aortic valve replacement era: A comprehensive review. J Am Coll Cardiol. 2013;62:1–10.
2. Miazza J, Vasiloi I, Koechlin L, Gahl B, Santer D, Berdajs D, et al. Combining Minimally Invasive Direct Coronary Artery Bypass Grafting with Transapical Aortic Valve Implantation—The Next Level Heart Team Approach. J Clin Med. 2023;12:6890.

3. Dewey TM, Brown DL, Herbert MA, Culica D, Smith CR, Leon MB, et al. Effect of concomitant coronary artery disease on procedural and late outcomes of transcatheter aortic valve implantation. Ann Thorac Surg. 2010;89:758–67.
4. Montero L, Villagrán E, Beltrao R, Carnero M, Torres B, Maroto LC. Implante de TAVI transapical y revascularización miocárdica mínimamente invasiva. Cirugía Cardiovascular. 2021;28:225–8.

Carmen Iglesias [a,*], Francisco Estévez [b], Adrián Muinelo [a] y José Joaquín Cuenca [a]

[a] *Servicio de Cirugía Cardíaca, Complejo Hospitalario Universitario de A Coruña, A Coruña, España*
[b] *Servicio de Cirugía Cardíaca, Complejo Hospitalario Universitario de Vigo, Vigo, Pontevedra, España*

* Autor para correspondencia.
Correo electrónico: c_iglesiasgil@yahoo.es (C. Iglesias).

BIOMED
unidix
Especialistas
en cirugía
cardiovascular
desde 1977 al cuidado de tu salud
91 803 28 02
info@biomed.es