

Revisión

Estrategias en el tratamiento endovascular del aneurisma de aorta toracoabdominal



Carlos J. Velázquez*, Alessia Miraglia, Miguel Barquero y Tamara Bernabé

Hospital Universitario Virgen Macarena. Sevilla

INFORMACIÓN DEL ARTÍCULO

Historia del artículo:

On-line el 8 de junio de 2024

Palabras clave:

Endovascular

Aneurisma toracoabdominal

FEVAR

BEVAR

Keywords:

Endovascular

Thoracoabdominal aneurysm

FEVAR

BEVAR

RESUMEN

El segmento toracoabdominal es actualmente tratable por técnicas endovasculares, permitiendo tratar pacientes con riesgo quirúrgico más elevado. Exponemos las ventajas de las distintas configuraciones con fenestraciones o ramas. Existen en el mercado prótesis prefabricadas adecuadas para la mayoría de los pacientes. El conocimiento de las peculiaridades anatómicas del paciente nos permitirá seleccionar a los pacientes con un resultado adecuado a medio y largo plazo, así como elegir la prótesis más adecuada.

La aplicación de técnicas asociadas de protección medular y de nefroprotección completan el abordaje integral del paciente.

© 2024 Sociedad Española de Cirugía Cardiovascular y Endovascular. Publicado por Elsevier España, S.L.U. Este es un artículo Open Access bajo la licencia CC BY-NC-ND (<http://creativecommons.org/licenses/by-nc-nd/4.0/>).

Strategies in the endovascular treatment of thoracoabdominal aortic aneurysm

ABSTRACT

The thoracoabdominal segment is currently treatable by endovascular techniques, making it possible to treat patients with higher surgical risk. We expose the advantages of the different configurations with fenestrations or branches. There are prefabricated prostheses on the market suitable for most patients. Knowledge of the patient's anatomical peculiarities will allow us to select patients with an adequate result in the medium and long term, as well as choose the most appropriate prosthesis.

The application of associated spinal cord protection and nephroprotection techniques complete the comprehensive approach to the patient.

© 2024 Sociedad Española de Cirugía Cardiovascular y Endovascular. Published by Elsevier España, S.L.U. This is an open access article under the CC BY-NC-ND license (<http://creativecommons.org/licenses/by-nc-nd/4.0/>).

El segmento de aorta toracoabdominal es un reto quirúrgico y el desarrollo de endoprótesis complejas permite tratar a pacientes rechazados para cirugía abierta.

El segmento de aorta toracoabdominal, por la emergencia de ramas de importancia vital en poca distancia, fue uno de los últimos segmentos incluidos en la enfermedad susceptible de abordaje endovascular.

La opción terapéutica abierta suponía la técnica de elección, pero con una elevada morbilidad por su invasividad (toracotomía, sustitución de segmento largo de aorta, reducción de irrigación medular, isquemia visceral, pérdida de sangre intraoperatoria, etc.). Estos condicionantes obligaron a mantener una casuística reducida de procedimientos de cirugía abierta del aneurisma de aorta toracoabdominal con una infraindicación sobre guías por excesivo riesgo del procedimiento. Igualmente, pocas unidades o profesionales adquirieron destreza suficiente sobre estos procedimientos incluyendo todos los integrantes del proceso (cirujano, anestesta, intensivista, etc.).

El desarrollo tecnológico y la introducción del adiestramiento endovascular entre las capacitaciones de los cirujanos vasculares y cardiovascular ha permitido la expansión de las indicaciones en el abordaje de esta enfermedad no muy frecuente, pero con una severidad y riesgo vital significativos. La aparición de esta enfermedad en un grupo poblacional con edad avanzada o con comorbilidades hace más asumible el procedimiento endovascular por su menor agresividad, incluso con la posible reducción de la durabilidad de los procedimientos aplicados.

Actualmente no existen ensayos clínicos que comparen la cirugía endovascular con la cirugía abierta en el tratamiento del aneurisma toracoabdominal.

A pesar de ello, estamos convencidos de que de forma progresiva existirá un aumento de la casuística de procedimientos endovasculares para el tratamiento de esta enfermedad asociado al desarrollo tecnológico de los dispositivos.

Indicaciones terapéuticas

Como se recoge en las guías de la AHA/ACC¹ sobre diagnóstico y tratamiento de la enfermedad aórtica, se establece indicación para

* Autor para correspondencia.

Correo electrónico: carlos1velazquez@gmail.com (C.J. Velázquez).

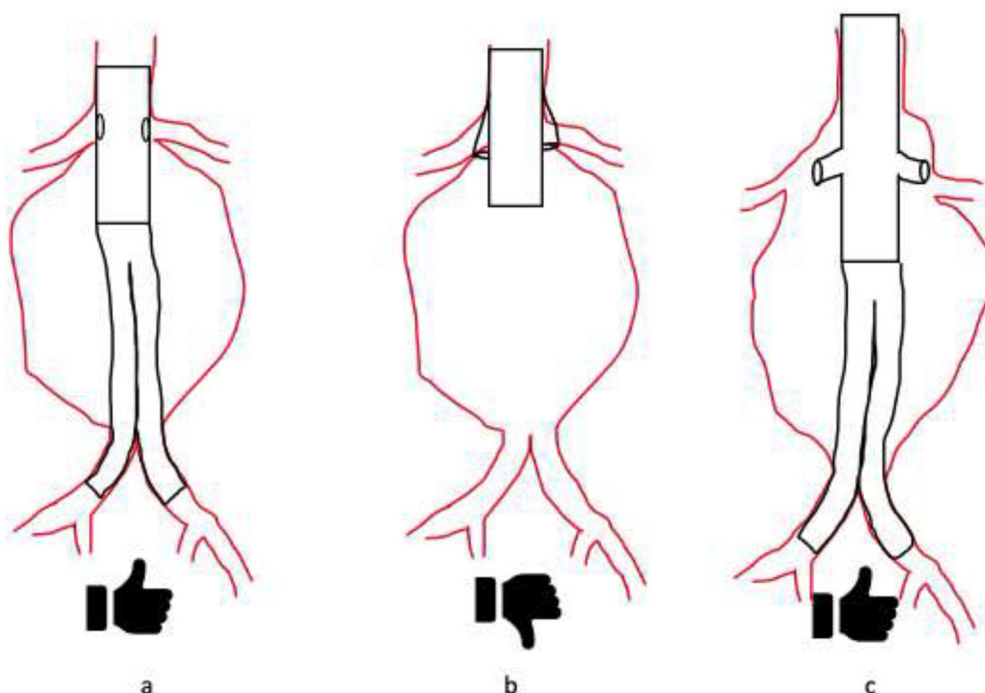


Figura 1. a) Endoprótesis aórtica fenestrada en aorta visceral de pequeño diámetro. b) Endoprótesis aórtica con ramas en aorta visceral de pequeño diámetro. c) Endoprótesis aórtica con ramas en aorta visceral de gran diámetro.

tratamiento quirúrgico del aneurisma toracoabdominal cuando el diámetro aórtico supera los 60 mm.

Se consideran factores de mal pronóstico, que pueden justificar un adelanto de la indicación, la presencia de:

- crecimiento rápido de más de 0,5 cm/año;
- aparición de sintomatología asociada a crecimiento del aneurisma;
- cambio significativo en el aspecto del aneurisma o
- morfología sacular o presencia de úlceras penetrantes sintomáticas.

Aunque no existen ensayos clínicos aleatorizados que comparen la cirugía abierta y la endovascular ni dispositivos aprobados por la FDA hasta al menos final de 2022, el número de procedimientos endovasculares ha aumentado de forma progresiva reduciendo la cirugía abierta progresivamente a pacientes jóvenes con colagenopatías, dilatación aórtica posdissección con luz verdadera de estrecho calibre, reintervenciones tras complicaciones de cirugía endovascular o pacientes anatómicamente no viables para abordaje endovascular.

Existen unos criterios que hacen que el abordaje endovascular de los aneurismas toracoabdominales se complique por anatomía desfavorable, por lo que en estos casos debemos valorar la indicación:

a. Anatomía desfavorable de arteria renal derecha (ARD) o arteria renal izquierda (ARI):

- Arterias renales múltiples y pequeñas.
- Arterias renales menores de 4 mm o mayores de 8 mm.
- Arterias renales con ramas principales de inicio precoz (menos de 15 mm de arteria sana para sellado).

b. Anatomía desfavorable de tronco celíaco (TC) o arteria mesentérica superior (AMS):

- Arteria aberrante o con ramas principales de inicio precoz (menos de 15 mm de arteria sana para sellado).
- TCA o AMS menores de 4 mm o mayores de 10 mm.

c. Anatomía desfavorable de accesos femoro-ilíacos:

- Diámetro de menos de 6 mm.
- Arterias aneurismáticas o disecadas.
- Arterias intensamente calcificadas o tortuosas.

d. Anatomía desfavorable del cuello proximal:

- Menor de 25 mm de longitud.
- Mayor de 40 mm de diámetro.
- Importante angulación de la aorta por encima del tronco celíaco. Dado que nos dificultará de forma significativa un despliegue preciso de la posición de las fenestraciones o ramas.

Configuraciones²

Las ramas de las prótesis toracoabdominales presentan 3 configuraciones posibles básicas fenestración, rama interna y rama externa (fig. 1).

Las *fenestraciones* presentan la ventaja de su facilidad de elaboración, fácil cateterización y compatibilidad con cualquier tamaño de aneurisma aórtico. Presenta como limitaciones una menor capacidad de sellado completo y duradero al limitarse el sellado al reborde del orificio en la prótesis principal aórtica, con riesgo de endofuga tipo III, así como una menor estabilidad de la endoprótesis de rama si la arteria visceral sale de un segmento aórtico de gran diámetro, dado que la superficie de fricción entre componentes es menor y la endoprótesis de rama tiene que salvar todo el espacio entre la fenestración y el ostium arterial.

Como ventaja adicional, la endoprótesis de rama puede introducirse tanto desde un abordaje anterógrado desde braquial o axilar o desde un abordaje retrógrado desde arterias femorales.

Lo más habitual es usar la fenestración cuando el diámetro de la aorta al nivel de la salida de la rama (TC, AMS, ARI o ARD) es normal o casi normal, siendo especialmente útil en aneurismas yuxtarenales para utilizar el segmento de salida de las arterias viscerales como zona de sellado de la endoprótesis.

Las *ramas externas*, que presentan como ventaja ampliar la zona de sellado entre endoprótesis aórtica y la endoprótesis de rama. De esta forma se mejora la estanqueidad de la unión con la endoprótesis a rama, así como una mayor estabilidad por aumentar la fricción entre ambos componentes. Además, la estabilidad de la endoprótesis de rama externa mejora porque rama externa puede orientarse hacia el ostium arterial una vez canalizado suavizando las angulaciones y porque la endoprótesis de rama necesaria puede ser de menor longitud sin necesidad de componentes adicionales en aneurismas de gran tamaño.

Su limitación principal es que necesita de un calibre de luz aneurismática en la zona visceral suficiente para la adecuada disposición de las ramas, por lo que suele usarse en aneurismas de gran tamaño en zona visceral.

Las *ramas internas* presentan como ventajas una amplia zona de sellado que mejora la estanqueidad de la unión entre endoprótesis aórtica con la endoprótesis a rama (similar a las ramas externas), así como no precisar una luz aórtica de tanto tamaño como la endoprótesis con ramas externas, aunque sí ligeramente superior al de la fenestración dado que la luz destinada a la perfusión de la aorta distal coexiste con la luz de las ramas internas en la endoprótesis. Las ramas internas tienen menor direccionalidad que las ramas externas, aunque sí se les acerca.

Tanto las ramas externas como las internas suelen construirse para realizar la inserción de la endoprótesis de rama de forma anterógrada desde un abordaje axilar o braquial, aunque en prótesis construidas a medida pueden orientarse para realizar la inserción de la endoprótesis de rama desde arterias femorales.

Las prótesis toracoabdominales durante los años iniciales fueron diseñadas y construidas a medida para cada paciente (*custom made*). En dicho diseño se medía la orientación de la urgencia de cada rama, así como la distancia entre las mismas, y se establecía un diseño si bien en los últimos años existen prótesis prefabricadas compatibles con la mayoría de las anatomías.

En este grupo de prótesis prefabricadas para el sector toracoabdominal, la primera prótesis ramificada prefabricada disponible en Europa fue la Zenith® t-Branch® (de Cook®). Esta prótesis consta de un cuerpo tubular con 4 ramas externas que se corresponden con el tronco celiaco, la arteria mesentérica y las 2 suprarrenales.

Posteriormente la endoprótesis E-nside® de Artivion® consta de un cuerpo tubular con 4 ramas internas que se corresponden con el tronco celiaco, la arteria mesentérica y las 2 suprarrenales. Además, cuenta con un sistema de preanulación de las ramas que permite acelerar el procedimiento.

En ambas prótesis prefabricadas la inserción de las endoprótesis de rama se realiza desde un abordaje braquial o axilar en sentido anterógrado.

Ambas prótesis disponen de un test previo para comprobar la compatibilidad del diseño prefabricado con la anatomía del paciente, considerando la orientación de salida de las arterias viscerales y su nivel. La mayoría de los pacientes con aptos para el diseño comercializado.

*Elección de las endoprótesis de rama (stent recubierto para ARI, ARD, TC o AMS)*³

Existe mucha discusión sobre la endoprótesis de rama más idónea sin que exista acuerdo en tal sentido ni ensayos clínicos que respalden una elección u otra. En la práctica clínica habitual en nuestro medio se prefieren endoprótesis balón expandible por 3 motivos. La precisión en la liberación de la endoprótesis balón

expandible, así como la capacidad de ajustarse al diámetro de la rama de la endoprótesis aórtica y al diámetro de la rama visceral son 2 argumentos para defender el uso de prótesis balón expandible.

En caso de utilizar fenestraciones, la endoprótesis de rama balón expandible tiene además como ventaja la capacidad de amoldarla ensanchando su extremo proximal (flare). Se utilizan con frecuencia los modelos Viabahn VBX (Gore), Lifestream (Bard/BD) o Eventus (Jotec).

En contraposición, las endoprótesis de rama autoexpandibles podrían aportar una flexibilidad que beneficiaría teóricamente una mejor adaptabilidad o conformabilidad a las ramas internas o externas.

¿Cómo implantar las endoprótesis de rama?

La implantación de las endoprótesis de rama puede realizarse desde el acceso axilar o humeral, siendo el más usado para las endoprótesis de rama para las ramas anterógradas.

En acceso femoral es el más usado en caso de endoprótesis de aorta fenestradas o en aquellos raros casos en que se solicita una rama retrógrada. Con catéteres deflectables, desde un acceso femoral pueden incluso implantarse endoprótesis de rama anterógradas. Si bien su colocación es técnicamente más demandante, puede reducir la agresividad de la técnica al reducir el número de accesos y la interacción con arco aórtico.

El acceso axilar puede hacerse mediante disección quirúrgica de la arteria axilar subclavicular izquierda, que permite un acceso muy estable y apto para la colocación de introductores de gran calibre para superar la doble curva hasta arteria torácica descendente. En nuestro centro utilizamos un introductor 10-12 Fr en el que se introduce otro 8 Fr de más longitud, facilitando la estabilidad del introductor 8 Fr y su movilidad sin sufrimiento del acceso axilar.

Otra opción es la punción percutánea de la propia axilar, habitualmente en el brazo, aunque puede realizarse de forma ecoguiada en zona subclavicular. En estos casos se recomienda acceder con un introductor más fino (p. ej., flexor de Cook de 8 Fr o Terumo Destination 8 Fr), siendo útiles también aquellos diseñados para el abordaje transeptal (p. ej., el HeartSpan de Merit 8 Fr) que tienen una visibilidad radiológica adecuada y una curvatura óptima para la canalización de las ramas viscerales.

La canalización de las ramas viscerales a través de la fenestración o la rama de la endoprótesis principal, habitualmente se realiza con una guía flexible (p. ej., Terumo soft de 0,035") aprovechando la curvatura de aquel catéter que mejor se adapte a la anatomía. Posteriormente sustituiremos la guía flexible por una guía de más soporte como la guía Rosen de 0,035" que resulta menos lesiva por su punta muy curvada y una zona flexible corta en su extremo.

Sobre dicha guía introduciremos la endoprótesis de rama (stent recubierto para la rama visceral). En la implantación actuaremos de forma habitual, garantizando el adecuado sellado entre la rama y la endoprótesis de rama, así como entre la endoprótesis de rama y la arteria visceral.

Es recomendable aprovechar la retirada del catéter portador de la endoprótesis de rama para reintroducir el introductor largo en el inicio de la rama. Con este introductor podremos realizar una angiografía que demostrará el adecuado sellado de la rama o bien nos servirá para realizar las maniobras necesarias para lograr el correcto sellado (baloneo o extensión con endoprótesis adicional)

En caso de utilizar endoprótesis fenestradas, deberemos ensanchar el extremo proximal de la endoprótesis de rama para lograr una mayor estanqueidad y estabilidad (*flair*) por lo que estará indicado el uso de endoprótesis de rama balón expandibles.

Principales complicaciones del abordaje endovascular del aneurisma toracoabdominal y su prevención

Isquemia medular

La isquemia medular supone una complicación devastadora de la cirugía de aorta toracoabdominal abierta o endovascular. Frecuentemente el paciente con una aneurisma toracoabdominal presenta enfermedad aórtica extensa, por lo que es bastante frecuente que se cubra una porción amplia de aorta, incluyendo el sector de origen habitual de la arteria de Adamkiewitz (D7-L2). En tales casos, el riesgo de paraplejía por isquemia medular no es despreciable.

Este riesgo puede reducirse mediante 3 estrategias en el abordaje endovascular:

a. Control permisivo de la hipertensión arterial y control de los niveles de hemoglobina. La medida más simple para evitar la paraplejía consiste en evitar la hipotensión. Para ello se hará un control permisivo de la tensión arterial favoreciendo una ligera hipertensión en un paciente que suele ser hipertenso. En caso de que el paciente tienda de forma espontánea a la hipotensión, habrá que tomar medidas adicionales para elevar las cifras tensionales y con ello la presión de perfusión medular. La recomendación es mantener la presión diastólica por encima de 90 mmHg, al menos en las primeras horas, para lograr una presión arterial media de 100 mmHg.

La corrección de una posible anemia también aumenta el aporte de O₂ a la médula espinal, con recomendación expresa de superar los 10 g/dl de hemoglobina.

b. El catéter de drenaje de LCR. La colocación de un catéter que permita realizar drenaje de LCR para mantener la presión del mismo por debajo de 12 mmHg también ha demostrado revertir el cuadro de isquemia medular en pacientes con presentación de sintomatología. Su colocación de forma sistemática en todos los pacientes o en pacientes de alto riesgo debe considerarse en los pacientes con intervenciones endovasculares complejas de aorta⁴. Dicha colocación se realizará preferiblemente, al menos, 12 h antes del procedimiento para evitar que una punción hemática se transforme en un sangrado subaracnoideo por la anticoagulación del procedimiento endovascular.

c. El implante de la endoprótesis toracoabdominal en 2 tiempos. Se propone que la implantación en 2 tiempos, demorando la implantación de una de las endoprótesis de rama (ilíaca o renal), permite la irrigación de arterias dorsales o lumbares de la zona aórtica que se va a cubrir finalmente, dando tiempo al desarrollo de colaterales. Es una práctica habitual basada en opinión de expertos.

Disfunción y fallo renal

La aplicación de contraste yodado, así como la intervención sobre arterias renales, puede originar disfunción renal en pacientes con tratamiento endovascular de terapia endovascular. Se define la disfunción renal como el aumento hasta el doble de los niveles de creatinina en sangre.

La preparación del paciente mediante el aporte de suero salino durante las horas previas al procedimiento ha mostrado reducir la disfunción renal y fallo renal postoperatorio tras procedimientos endovasculares.

Oclusión de endoprótesis de rama

A diferencia de las complicaciones previas, la oclusión de rama, especialmente si se trombosan el tronco celíaco y la arteria mesentérica superior, es una complicación igualmente devastadora que limita claramente las opciones de supervivencia del paciente. A diferencia de las complicaciones previas, puede ocurrir con más frecuencia en el seguimiento a medio o largo plazo del paciente. En nuestra serie tenemos algún caso por lo que optamos por mantener nuestros pacientes con doble antiagregación de forma indefinida o incluso anticoagulación, sin que existan hasta el momento recomendaciones formales basadas en estudios clínicos metodológicamente consistentes.

Conclusiones

El segmento toracoabdominal es actualmente tratable por técnicas endovasculares, con prótesis con fenestraciones o ramas. Existen en el mercado prótesis prefabricadas adecuadas para la mayoría de los pacientes. El conocimiento de las peculiaridades anatómicas del paciente nos permitirá seleccionar a los pacientes con un resultado adecuado a medio y largo plazo, así como elegir la prótesis más adecuada.

La aplicación de técnicas asociadas de protección medular y de nefroprotección completan el abordaje integral del paciente.

Consideraciones éticas

No existen conflictos éticos. Se desarrolla en el archivo Responsabilidades éticas.

Financiación

No existe financiación.

Conflicto de intereses

No existen conflictos de interés

Bibliografía

1. Isselbacher E, Preventza O, Hamilton Black J 3rd, Augoustides JG, Beck AW, Bolen MA, et al. 2022 ACC/AHA Guideline for the Diagnosis and Management of Aortic Disease: A Report of the American Heart Association/American College of Cardiology Joint Committee on Clinical Practice Guidelines. *Circulation*. 2022;146:e334–482.
2. Reilly LM, Chuter TA. Endovascular repair of thoracoabdominal aneurysms: Design options, device construct, patient selection and complications. *J Cardiovasc Surg (Torino)*. 2009;50:447–60.
3. Yoon WJ, Rodriguez VM, Lee CJ. Insights on bridging stent grafts in fenestrated and branched aortic endografting. *Vasc Specialist Int*. 2021;37:14.
4. Erbel R, Aboyans V, Boileau C, Bossone E, Bartolomeo RD, Eggebrecht H, et al. 2014 ESC guidelines on the diagnosis and treatment of aortic diseases: document covering acute and chronic aortic diseases of the thoracic and abdominal aorta of the adult The Task Force for the Diagnosis and Treatment of Aortic Diseases of the European Society of Cardiology (ESC). *Eur Heart J*. 2014;35:2873–926.



BIOMED



unidix

Especialistas en cirugía cardiovascular

desde 1977 al cuidado de tu salud



91 803 28 02



info@biomed.es