

Revisión

Epidemiología, diagnóstico, clasificación e indicaciones quirúrgicas actuales de los aneurismas de la aorta toracoabdominal

J. Francisco Nistal^{a,b,c,d}^a Servicio de Cirugía Cardiovascular, Hospital Universitario Marqués de Valdecilla, Santander, España^b Instituto de Investigación Valdecilla (IDIVAL), Santander, España^c Centro de Investigación Biomédica en Red Cardiovascular (CIBER-CV), Instituto de Salud Carlos III, Ministerio de Ciencia e Innovación, Madrid, España^d Departamento de Ciencias Médicas y Quirúrgicas, Facultad de Medicina, Universidad de Cantabria, Santander, España

INFORMACIÓN DEL ARTÍCULO

Historia del artículo:

Recibido el 14 de marzo de 2023

Aceptado el 28 de noviembre de 2023

On-line el 29 de febrero de 2024

Palabras clave:

Aneurisma aórtico

Toracoabdominal

Rotura aórtica

Endoprótesis vascular

Isquemia medular

RESUMEN

Los aneurismas de la aorta toracoabdominal constituyen un reto en cirugía cardiovascular por la complejidad de la patología, agresividad del tratamiento quirúrgico y comorbilidades de los pacientes. Su prevalencia, real y detectada, ha aumentado debido a una creciente esperanza de vida, la mejora del diagnóstico y mayor concienciación de médicos y pacientes. Pueden complicarse por disección o rotura, y la mitad de las muertes se deben a la rotura, incluso con diámetros inferiores a 6 cm. El objetivo terapéutico es reducir complicaciones como disección, rotura o muerte de causa aórtica. La decisión quirúrgica requiere una ponderación cuidadosa de factores anatómicos y de riesgo de eventos futuros frente a los riesgos operatorios. La cirugía abierta sustituye el aneurisma por un injerto anastomosado a aorta adyacente sana, mientras que la reparación endovascular utiliza endoprótesis vasculares para excluir el flujo sanguíneo del saco aneurismático. La mortalidad y morbilidad de la reparación quirúrgica abierta son elevadas, especialmente en pacientes con comorbilidades, e incluyen isquemia medular y daño renal. El tratamiento endovascular se desarrolló como una alternativa menos invasiva a la cirugía abierta, con resultados prometedores en la reducción de la mortalidad hospitalaria, pero su uso sigue siendo experimental. La elección del tratamiento requiere una evaluación multidisciplinar del perfil de riesgo del paciente y de las características anatómicas del aneurisma. Recientemente se ha propuesto un tratamiento híbrido, que combina la reparación endovascular torácica con la cirugía abdominal abierta, pero la experiencia es aún limitada y no hay pruebas sólidas de que mejore los resultados.

© 2023 Sociedad Española de Cirugía Cardiovascular y Endovascular. Publicado por Elsevier España, S.L.U. Este es un artículo Open Access bajo la CC BY-NC-ND licencia (<http://creativecommons.org/licenses/by-nc-nd/4.0/>).

Thoracoabdominal aortic aneurysms: Epidemiology, diagnosis, classification and current surgical indications

A B S T R A C T

Thoracoabdominal aortic aneurysms remain a challenge in cardiovascular surgery due to the complexity of the pathology, the invasiveness of surgical treatment required and common patient comorbidities. The prevalence, true and detected, of these aneurysms has increased due to increased life expectancy, improved diagnosis, and greater physician and patient awareness. They can trigger dissection or rupture, and half of all deaths are due to aortic rupture, even in aneurysms with diameters under 6 cm. The goal of treatment is to reduce the risk of adverse aortic events, such as dissection, rupture, or aortic-related death. The timing of intervention requires careful evaluation of anatomic and risk factors for future events versus operative risks. Open surgery aims to replace the aneurysmal thoracoabdominal aortic segment with a prosthetic graft anastomosed to adjacent non-aneurysmal aortic tissues, whereas endovascular repair uses stent-grafts to exclude blood flow from the aneurysmal sac. The morbidity and mortality of open surgical repair are high, especially in patients with comorbidities, and include spinal cord ischemia and renal damage. Endovascular treatment has been developed as a less invasive alternative to open surgery, with promising results in reducing hospital mortality, but its use remains experimental. The choice of treatment requires a multidisciplinary assessment of the patient's risk factors and the anatomical characteristics of the aneurysm. Hybrid treatment, combining thoracic endovascular repair with (simultaneous or deferred) open abdominal surgery, has recently been proposed, but there is still limited experience and no robust evidence for improved outcomes.

© 2023 Sociedad Española de Cirugía Cardiovascular y Endovascular. Published by Elsevier España, S.L.U. This is an open access article under the CC BY-NC-ND license (<http://creativecommons.org/licenses/by-nc-nd/4.0/>).

Correo electrónico: nistalj@unican.es<https://doi.org/10.1016/j.circv.2023.11.030>1134-0096/© 2023 Sociedad Española de Cirugía Cardiovascular y Endovascular. Publicado por Elsevier España, S.L.U. Este es un artículo Open Access bajo la CC BY-NC-ND licencia (<http://creativecommons.org/licenses/by-nc-nd/4.0/>).

Introducción

Los aneurismas de la aorta toracoabdominal representan, aún en la actualidad, un foco de resistencia en el progreso de la cirugía cardiovascular que se justifica por la gran complejidad de la patología, la agresividad brutal del tratamiento quirúrgico que requieren y la pluripatología habitual de los pacientes afectados. A pesar de los avances tecnológicos acaecidos en las últimas dos décadas en el tratamiento endovascular de esta patología, su uso sigue siendo experimental, y en paralelo la cirugía abierta, que sin duda ha progresado, tampoco ha desarrollado novedades disruptivas técnicas, ni en resultados^{1,2}.

Los aneurismas, definidos como aumentos mayores de 50% en el diámetro vascular en comparación con el segmento normal sub o suprayacente, constituyen tras la aterosclerosis la segunda patología de la aorta más frecuente. El diámetro normal de la aorta varía de acuerdo con el segmento anatómico, el sexo, la edad y la superficie corporal. La aorta torácica descendente de adultos presenta un diámetro de 2,5 ± 0,2 cm en hombres y 2,2 ± 0,2 cm en mujeres y se reduce, en ambos sexos, en 1-2 mm y 3-4 mm a niveles diafragmático e infrarrenal, respectivamente³.

La clasificación topográfica de los aneurismas toracoabdominales es algo artificial y se orienta básicamente a la determinación del segmento de aorta que debe ser resecado o excluido por el tratamiento. La patogénesis de aneurismas tan extensos como los toracoabdominales refleja la sincronía y metacronía frecuentes entre localizaciones arteriales afectadas por aneurismas, con afectación progresiva de distintos segmentos vasculares hasta la generación de una megaorta.

Se categorizan como toracoabdominales aquellos aneurismas aórticos cuyo abordaje quirúrgico requiere el control de los segmentos torácico y abdominal de la aorta. Se incluyen: 1) Los que afectan a segmentos continuos de longitud variable de la aorta torácica descendente y abdominal. 2) Los que involucran a la totalidad de la aorta infradiafragmática y para para su exclusión quirúrgica requieren control de la aorta torácica descendente distal. Constituyen menos de 5% del total de aneurismas de la aorta y 5-10% de los de la aorta torácica.

Epidemiología

La epidemiología es mal conocida por ser habitualmente (> 90%) asintomáticos. En los estudios poblacionales⁴, la incidencia es de 0,37 casos/10⁵ persona-años y en los registros de autopsias de 0,022-1,18%. En las últimas décadas se observa una incidencia creciente justificada por el aumento de la esperanza vital de la población. Por otro lado, el progreso y popularización de las tecnologías de diagnóstico por la imagen, junto con la sensibilización de médicos y pacientes son causa de un aumento de casos identificados de forma incidental. Presentan un sesgo sexual varón/mujer de 1,7/1, que es menor que el de los aneurismas de la aorta abdominal.

Etiología

• Degenerativos ateroscleróticos:	80%
• Disección aórtica crónica:	20%
• Enfermedad de Marfan:	5%
• Micóticos:	2%
• Aortitis:	1%

Historia natural

Es poco conocida. La supervivencia sin cirugía dos años tras el diagnóstico es de 46% y la mitad de las muertes es debida a rotura del aneurisma⁵; 13% de las roturas tiene lugar en segmentos del aneurisma de calibre inferior a 6 cm y se produce rotura del

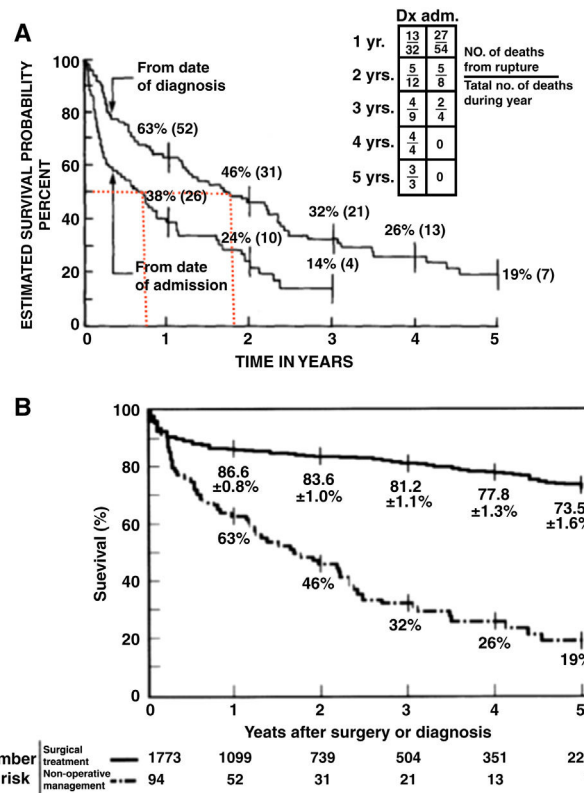


Figura 1. Historia natural del aneurisma toracoabdominal no tratado (A) y comparación de supervivencia actuarial entre los pacientes intervenidos y los sometidos a tratamiento médico (B). A) Curvas de supervivencia actuarial, desde el establecimiento del diagnóstico y desde el ingreso hospitalario, de pacientes tratados médicamente. Las líneas rojas punteadas reflejan la mediana de supervivencia: menor de dos años desde el diagnóstico y menor de un año desde el ingreso hospitalario. Modificado de Crawford ES y DeNatale RW⁵. B) Curvas de supervivencia actuarial de pacientes operados en relación con pacientes tratados médicamente. Coselli JS et al.⁶ Ambas figuras reproducidas con autorización.

aneurisma en 10% de los pacientes cuyo calibre máximo es inferior a 6 cm.

La mediana de supervivencia espontánea es inferior a dos años tras el diagnóstico, e inferior a un año tras el primer ingreso hospitalario motivado por el aneurisma (fig. 1A)⁵. Estas cifras se ven modificadas favorablemente por el tratamiento quirúrgico (fig. 1B)⁶.

En los aneurismas de la aorta toracoabdominal se combinan la tendencia a la disección del segmento descendente, con la tendencia a la rotura del segmento abdominal (fig. 2)⁷. El riesgo de rotura es 50% mayor que el de la aorta torácica descendente.

El crecimiento anual del aneurisma es tanto más rápido cuanto mayor es el diámetro en el momento del diagnóstico (fig. 3)⁷. La fuerza generadora de la dilatación viene determinada por la ley de Laplace: $\sigma = \frac{r \times P}{2h}$

donde σ es la tensión intraparietal, r el diámetro aórtico, P la presión intraluminal y h el espesor de la pared vascular.

Factores de riesgo de rotura⁸

- Enfermedad pulmonar obstructiva crónica (EPOC): riesgo relativo 3,6.
- Edad: riesgo relativo 2,6 por década creciente.
- Dolor: riesgo relativo 2,3.
- Diámetro aórtico máximo.
- Velocidad de crecimiento.
- Tabaquismo
- Insuficiencia renal

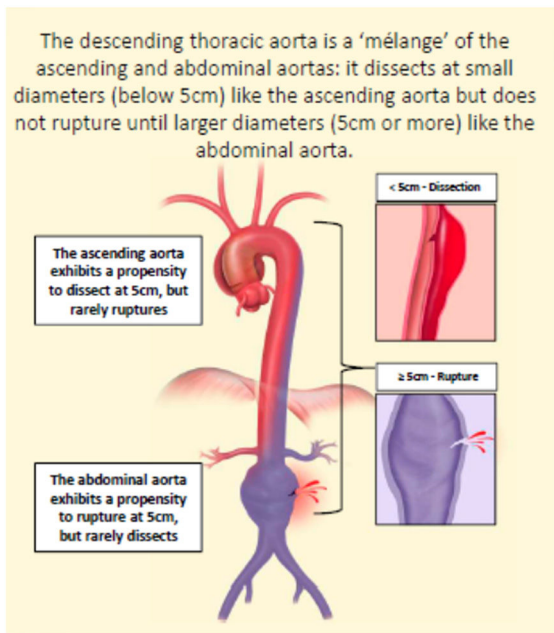


Figura 2. Diferencias topográficas de comportamiento de los segmentos aórticos con la dilatación. Zafar MA et al.⁷ Reproducido con autorización.

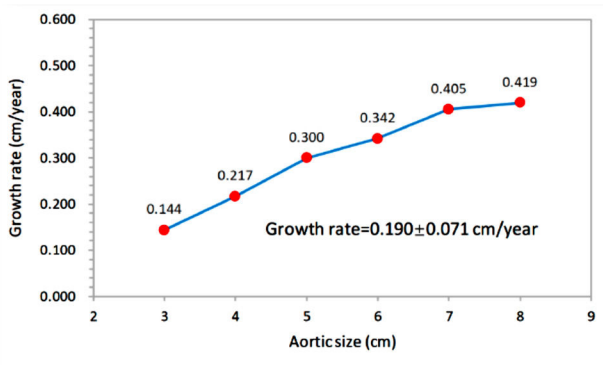


Figura 3. Relación entre la tasa de crecimiento medio anual de la aorta torácica descendente y toracoabdominal y el tamaño inicial del aneurisma. Cuanto mayor es el aneurisma en el momento del diagnóstico, más rápidamente crecerá. Zafar MA et al.⁷ Reproducido con autorización.

Diagnóstico

Síntomas: son escasos en frecuencia e inespecíficos.
Técnicas de imagen (fig. 4)⁹:

- Ecografía: diagnóstico incidental.
 - Angio-TAC
 - Angio-RM
- Básicas para establecer extensión y estrategia de tratamiento
- Aortografía: solo para aspectos puntuales.
 - Ecocardiografía transesofágica

Biomarcadores

- En pacientes sintomáticos o con sospecha de disección:
 - Dímero-D
 - Metaloproteasas de la matriz (MMPs)

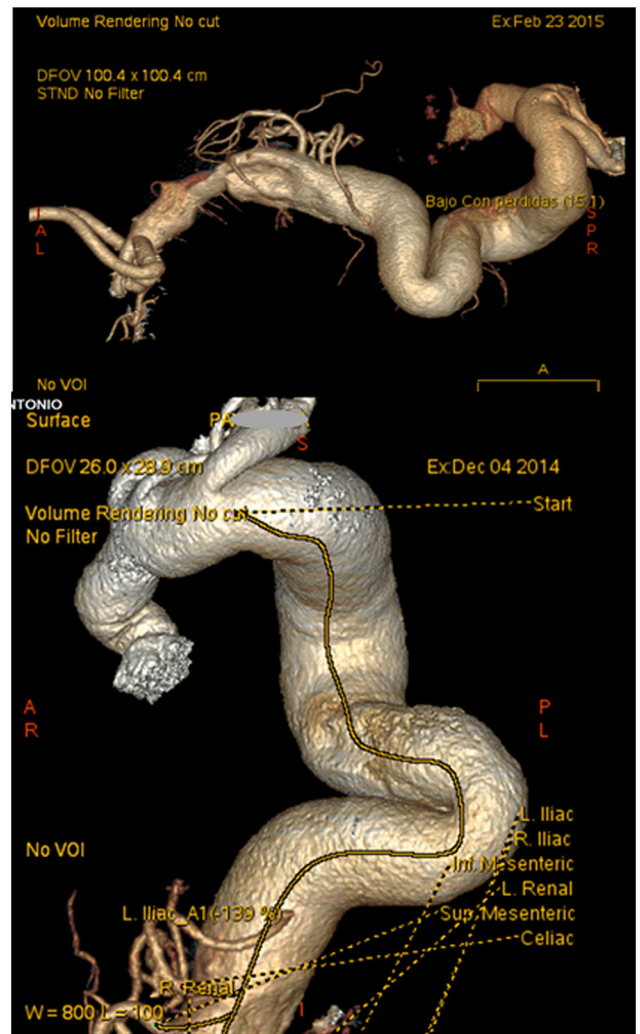


Figura 4. La a menudo compleja configuración tridimensional de los aneurismas toracoabdominales justifica que su diagnóstico y la evaluación de la estrategia terapéutica se beneficien de técnicas como el angio-TAC y la angio-RM que permiten una exploración integral, tridimensional y detallada de la aorta y de sus ramas principales.

- En pacientes asintomáticos: Ninguno.
- En desarrollo: ARNs no codificantes aislados o en perfiles diagnósticos.

Asociaciones¹⁰

- Historia familiar de aneurismas.
- Anomalías del arco aórtico.
- Aneurismas cerebrales.
- Aneurismas aórticos de otras localizaciones.
- Otros aneurismas.
- Coronariopatía: Presente en 30% de los pacientes.
- Arteritis temporal.
- Quistes renales simples.

Cribado poblacional

- Familiares en primer y segundo grado de pacientes.
- No se recomienda el cribado poblacional generalizado.

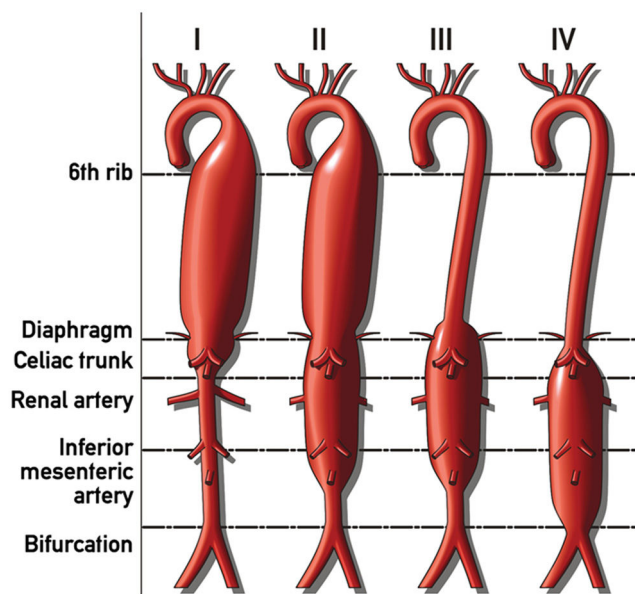


Figura 5. Esquema de clasificación por extensión de Crawford¹² de los aneurismas de la aorta toracoabdominal. Modificado y con autorización de Cardiatist-Own work, CC BY-SA 4.0. <https://en.wikipedia.org/wiki/File:D3ON0p6B.jpg>.

Recomendaciones diagnósticas y de profilaxis¹¹

- Cuando se identifica un aneurisma aórtico de cualquier localización se recomienda la evaluación de toda la aorta y de la válvula aórtica, tanto en la valoración inicial como durante el seguimiento (clase I; nivel de evidencia: C).
- En los pacientes con aneurisma de la aorta abdominal debe considerarse la realización de ecografía-Doppler para el despistaje de enfermedad arterial periférica y/o aneurismas periféricos concomitantes (clase IIa; nivel de evidencia: C).
- Los pacientes con aneurismas de la aorta tienen riesgo elevado de enfermedad cardiovascular, por lo que deben considerarse los principios generales de prevención cardiovascular (clase IIa; nivel de evidencia: C).

Clasificación por extensión: Crawford

La clasificación propuesta por Stanley Crawford, junto con su aproximación de reparación abierta, está orientada al tratamiento quirúrgico y categoriza a los pacientes en función de la extensión del segmento aórtico que debe ser sustituido (fig. 5)¹².

- Ventajas:
 - Permite la estratificación del riesgo de la reparación quirúrgica.
 - Facilita el diseño individualizado de la estrategia operatoria.
- Categorías de extensión y frecuencia relativa:

- I: Aorta torácica descendente y abdominal suprarrenal:	28%
- II: Aorta torácica descendente completa y abdominal completa:	30%
- III: Aorta torácica descendente distal y abdominal supra e infrarrenal:	22%
- IV: Aorta abdominal visceral desde el diafragma:	20%

Tratamientos preventivos⁹

Objetivos

- Paliar la expansión del aneurisma.
- Evitar la rotura y la muerte de causa aórtica.
- Reducir la muerte cardiovascular no aórtica.

Medios

- Abstinencia tabáquica.
- Terapia antiimpulso.
- Control de la hipertensión arterial.
- Perfil lipídico adecuado.
- Antiagregación plaquetaria.

Medidas

- Deshabitación tabáquica.
- β-bloqueadores.
- Inhibidores de la enzima convertidora de angiotensina/bloqueadores de los receptores de angiotensina II (IECAS/ARA-II).
- Estatinas: objetivo de LDL-c < 55 mg/dL.
- Antiagregantes plaquetarios: prevención de infarto al miocardio (IAM), accidente cerebrovascular agudo (ACVA).
- Inhibidores de MMPs: doxiciclina: inefectivos.
- Fluoroquinolonas: aumentan el riesgo de disección/rotura.

Alternativas de tratamiento quirúrgico

- Clásico con cirugía abierta:¹³
 - Exclusión del aneurisma mediante sustitución del segmento afecto y reimplantación de ramas arteriales relevantes.
- Híbrido bifásico (sincrónico o diferido):
 - Alternativa 1^{14,15}:
 - I. Desramado visceral quirúrgico abierto y *bypass* extraanatómico.
 - II. Exclusión endovascular del aneurisma.
 - Alternativa 2^{16,17}:
 - III. Exclusión endovascular parcial del aneurisma torácico.
 - IV. Cirugía convencional de menor invasividad para completar la exclusión del aneurisma abdominal.
- Completamente endovascular^{18,19}.
- Médico conservador.

La mayoría de los pacientes con aneurismas de la aorta toracoabdominal están asintomáticos, por lo que el objetivo de la cirugía, abierta o endovascular, no es tanto controlar la sintomatología como reducir el riesgo de eventos aórticos adversos (disección aórtica, rotura o muerte relacionada con la aorta). En consecuencia, la determinación del momento óptimo de la intervención requiere una cuidadosa evaluación anatómica, acompañada de una ponderación comparativa e individualizada del riesgo de futuros eventos aórticos adversos frente al riesgo operatorio.

El objetivo de la cirugía abierta es sustituir el segmento aórtico toracoabdominal aneurismático por un injerto protésico anastomosado a tejidos aórticos adyacentes no aneurismáticos, manteniendo la perfusión de las ramas relevantes de la aorta. La reparación endovascular aprovecha segmentos aórticos o ilíacos no aneurismáticos contiguos para la fijación de endoprótesis vasculares que excluyen el flujo sanguíneo del saco aneurismático.

Fuentes de morbilidad de la cirugía abierta¹

- Invasión de tórax y abdomen.
- Ventilación unipulmonar.
- Sobrecarga cardiaca.
- Isquemia:
 - Medular
 - Renal
 - Vísceras digestivas
 - Extremidades inferiores

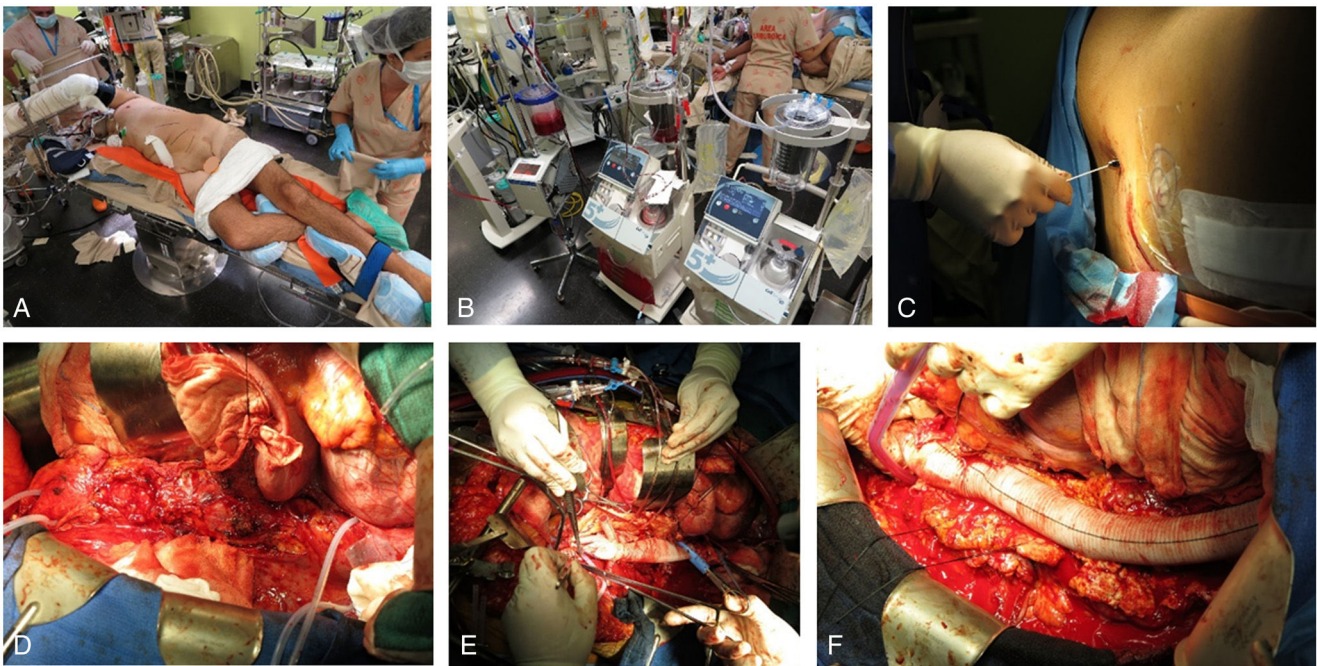


Figura 6. Estrategias intraoperatorias en cirugía abierta de los aneurismas de la aorta toracoabdominal. A) Abordaje toracoabdominal. B) Sistemas de alta capacidad de recuperación celular hemática y de perfusión de alto flujo. C) Drenaje de líquido cefalorraquídeo y monitorización de la presión intratecal. D) Clampaje aórtico secuencial. E) Perfusión selectiva renal y visceral durante la fase de isquemia. F) Vista del injerto tras la sustitución de la aorta toracoabdominal.

- Pérdida hemática importante.
- Arteriosclerosis severa.

Estrategias intraoperatorias (fig. 6)

- Abordaje toracoabdominal.
- Ventilación unipulmonar.
- Hipotermia permisiva leve (33°C).
- Monitorización de potenciales evocados somatosensoriales y motores.
- Heparinización moderada.
- Clampaje aórtico secuencial.
- Reimplantación de arterias intercostales-lumbares críticas.
- Perfusión:
 - Distal:
 - o Medular
 - o Renal: Selectiva hipotérmica
 - o Visceral: Selectiva normotérmica
 - o EEII
 - Total: *bypass* cardiopulmonar + parada circulatoria hipotérmica.
- Drenaje de líquido cefalorraquídeo (LCR) para presión intratecal máxima de 10 cm H₂O.
- Sistemas eficaces de recuperación sanguínea e infusión rápida.

Estrategias postoperatorias

- Mantener oxigenación óptima.
- Hemodinámica rigurosamente estable y presión arterial media de 85-100 mmHg.
- Monitorizar y optimizar gasto cardiaco.
- Monitorizar volumen de fluidos y ajustar para presión venosa central de 8-12 mmHg.
- Mantener hemoglobina sérica en niveles de 9,5-10,5 g/dL.
- Actitud proactiva frente a complicaciones respiratorias.
- Mantener drenaje de LCR durante 48-72 h.

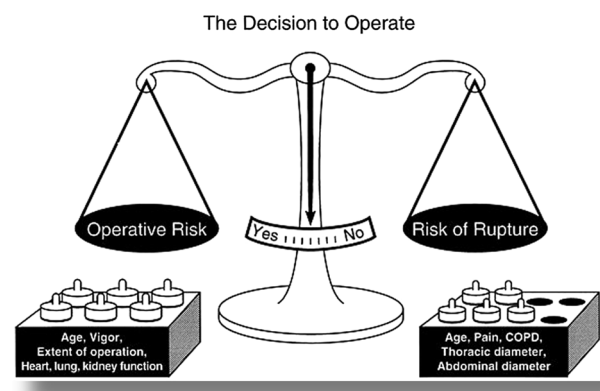


Figura 7. Elementos de juicio que influyen en la decisión quirúrgica en los aneurismas de la aorta toracoabdominal. Juvonen et al.⁸ Reproducido con autorización.

- Protocolo de vigilancia de la función medular y de actuación rápida en caso de datos de daño medular tardío.

Indicación quirúrgica

La toma de decisiones para realizar tratamiento quirúrgico, abierto o endovascular, de un aneurisma de la aorta toracoabdominal es un proceso complejo que debe considerar los antecedentes y comorbilidades del paciente, su perfil de riesgo quirúrgico y las características y estado evolutivo del aneurisma (fig. 7)⁸. El objetivo final es ponderar los riesgos, no menores, del tratamiento frente al pronóstico infausto de la enfermedad no tratada. El foro ideal para esta discusión es el equipo de la aorta o grupo multidisciplinar en el que los diferentes profesionales involucrados valoran las alternativas terapéuticas y los riesgos individualizados del paciente para tomar una decisión colegiada.

Indicaciones de cirugía abierta^{9,19}

- Diámetro aórtico máximo $\geq 5,5$ cm.
- Con factores de riesgo de rotura: diámetro $< 5,5$ cm.
 - Crecimiento del aneurisma $\geq 0,5$ cm/año.
 - Sintomatología no explicable por otra patología:
 - Dolor refractario
 - Hipertensión no controlable
 - Marfan, Loeys-Dietz, Ehlers-Danlos vascular o aortopatía genética.
 - Aneurisma sacular.
 - Sexo femenino.
 - Aneurisma de causa infecciosa.
- Rotura aórtica.
- Con riesgo elevado de morbilidad perioperatoria: aumentar umbral de diámetro para cirugía.

Indicaciones societarias⁹

- En pacientes con aneurismas de la aorta toracoabdominal degenerativos intactos, se recomienda la reparación si el diámetro aórtico es ≥ 6 cm (clase I; nivel de evidencia B-NR).
- En pacientes con aneurismas de la aorta toracoabdominal degenerativos intactos, la reparación es razonable cuando el diámetro aórtico sea $\geq 5,5$ cm y la reparación sea realizada por cirujanos experimentados de un equipo aórtico multidisciplinar (clase IIa; nivel de evidencia B-NR).
- En pacientes con aneurismas de la aorta toracoabdominal degenerativos intactos con características asociadas con riesgo aumentado de rotura, la reparación es razonable cuando el diámetro aórtico sea $< 5,5$ cm (clase IIa; nivel de evidencia B-NR).

Particularidades de la técnica quirúrgica: recomendaciones societarias^{9,11}

Optimización de la perfusión medular

- En pacientes sometidos a cirugía abierta de un aneurisma de la aorta toracoabdominal con alto riesgo de daño medular isquémico, se recomienda el drenaje de LCR para reducir la incidencia de daño medular transitorio, permanente o de ambos (clase I; nivel de evidencia A⁹; B¹¹).
- En pacientes que desarrollan disfunción medular tardía tras reparación abierta o endovascular de un aneurisma de la aorta toracoabdominal, se recomiendan medidas apropiadas (*vide infra*) para optimizar el gradiente de perfusión medular y reducir la presión intratecal (clase I; nivel de evidencia B-NR)⁹. Gradiente de perfusión medular (mmHg) = presión arterial media sistémica – presión intratecal.
- La derivación cardiaca izquierda debe considerarse durante la reparación de los aneurismas de la aorta torácica descendente o toracoabdominal, para asegurar la perfusión de los órganos distales (clase IIa; nivel de evidencia C)¹¹.

Protección renal y mesentérica

- En los pacientes sometidos a una reparación abierta de un aneurisma de la aorta abdominal (AATA) con afectación de las arterias renales, se recomienda la perfusión renal con sangre fría o solución cristalóide como medida protección eficaz contra la lesión isquémica (clase I; nivel de evidencia A)⁹.
- En los pacientes sometidos a una reparación abierta o endovascular de un AATA que presentan isquemia de órganos abdominales o estenosis significativas por enfermedad aterosclerótica renal o

mesentérica, se recomienda la realización de procedimientos adicionales de revascularización (clase I; nivel de evidencia B-NR)⁹.

Medidas para optimizar la perfusión medular y de órganos diana^{9,20}

- Cardioversión de taquiarritmias y corrección electrolítica.
- Optimización del gasto cardiaco: IC $> 2,2$ L/min/m² con PVC 8-12 mmHg y PAPd 12-16 mmHg. Inotrópicos (adrenalina, dobutamina) si es necesario.
- Inserción de un catéter de drenaje de LCR.
- Aumentar la presión arterial media hasta valores > 100 mmHg.
- Transfundir hasta obtener valores de hemoglobina 9,5-10,5 g/dL.
- Reposición generosa de volumen.
- Hipotermia sistémica permisiva (34 °C).

A pesar de haberse descrito numerosas estrategias, farmacológicas y no farmacológicas, de protección medular, el drenaje de LCR es la única técnica bien establecida que reduce la incidencia de daño medular isquémico de todo tipo (intraoperatorio y diferido). Se recomienda para la cirugía abierta, pero también para la endovascular cuando el segmento aórtico que va a quedar excluido por la endoprótesis es amplio.

La morbilidad medular aparece de forma diferida tras la cirugía en más de 50% de los casos y tiene un impacto significativo sobre la supervivencia, particularmente en los pacientes que pierden completamente la capacidad de deambulación²¹. Se produce en la mayor parte de los casos en relación con un episodio de deterioro hemodinámico de causa hipovolémica, arrítmica, hemorrágica o infecciosa (pico febril) y puede revertir total o parcialmente si se restaura el gradiente de perfusión medular con medidas rápidas y energéticas.

La perfusión aórtica distal con derivación cardiaca izquierda en combinación con una estrategia de clampaje secuencial es razonable, particularmente en aneurismas de extensión I, II y III, con objeto de mantener el máximo tiempo posible la perfusión medular y de las vísceras abdominales. En la experiencia de Conrad et al.²², el uso intraoperatorio de perfusión aórtica distal con derivación izquierda se asoció con una menos frecuente necesidad de realizar reimplantación de arterias intercostales guiada por potenciales evocados motores.

La disfunción renal tras reparación de un AATA es una complicación grave que influye desfavorablemente sobre la mortalidad a corto y largo plazo y sobre las tasas de complicaciones medulares y cardiorespiratorias. La perfusión renal durante la fase isquémica intraoperatoria, con soluciones cristalóides (Ringer lactato o Custodiol) o hemática frías (4 °C), previene significativamente el daño isquémico renal^{23,24}. La perfusión con sangre normotérmica confiere una protección significativamente inferior, por lo que no es recomendable.

Resultados de la cirugía abierta

La reparación con cirugía abierta de los aneurismas de la aorta toracoabdominal continúa siendo en nuestros tiempos una empresa formidable, con una mediana de mortalidad hospitalaria en centros de excelencia de 11%²⁵ y ampliamente superior a 20% en la vida real (fig. 8). En un metaanálisis de casi 10.000 pacientes operados con técnica abierta en centros especializados a lo largo de tres décadas, no se observa una mejoría significativa de la mortalidad posquirúrgica precoz en el periodo estudiado, lo que cuestiona la efectividad de las mejoras en el manejo clínico desarrolladas durante la ventana temporal del estudio²⁵.

El daño medular isquémico (fig. 9) constituye la morbilidad más característica y más grave asociada al tratamiento de los

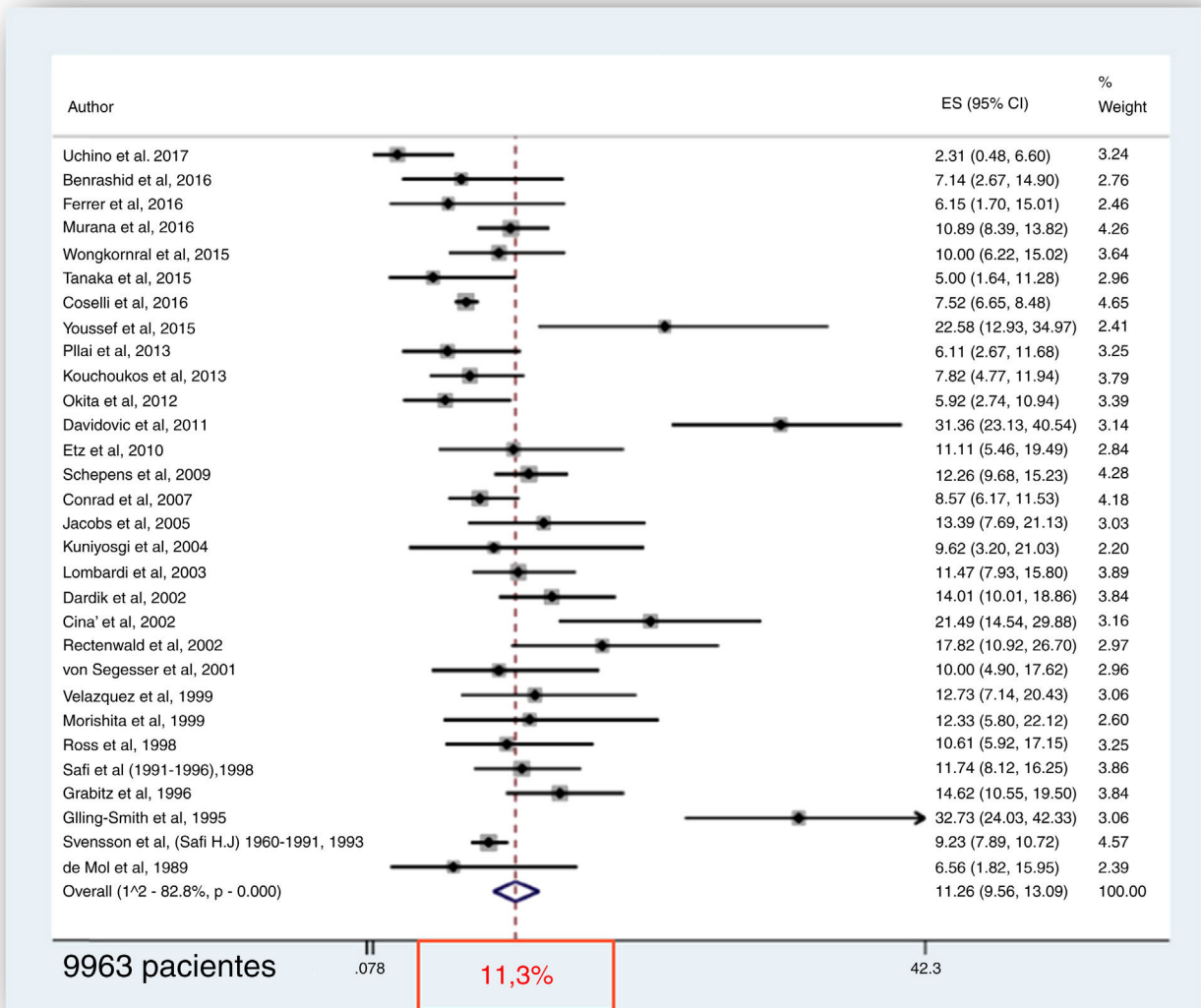


Figura 8. Mortalidad hospitalaria tras cirugía abierta de aneurismas de la aorta toracoabdominal en una cohorte acumulativa de casi 10.000 pacientes. En 5% de los pacientes la cirugía fue emergente por rotura del aneurisma. Modificado de Moulakakis et al.²⁵ Reproducido con autorización.

aneurismas toracoabdominales²⁵ y uno de los mayores predictores de mortalidad postoperatoria²⁶. Su incidencia promedio es de 8% en centros especializados en patología aórtica, aunque el rango individual es amplio²⁵. Su prevención y tratamiento motivan algunos de los esfuerzos de investigación más significativos en el campo que se han traducido en avances relevantes.

Los factores de riesgo relacionados con las etiologías más frecuentes de los aneurismas de la aorta toracoabdominal (degenerativos y disección crónica) conllevan, al margen del inherente al propio aneurisma, un riesgo cardiovascular extremo que lastra la supervivencia de estos pacientes. Este dato no invalida la ventaja pronóstica que aporta el tratamiento quirúrgico (fig. 1B)⁶, pero explica la baja supervivencia tardía (fig. 10)¹³ y su pobre comparación con la población homóloga sana (fig. 11)²⁷.

Tanto el daño isquémico medular (fig. 12A) como el renal (fig. 12B) tienen impacto significativo sobre la supervivencia hospitalaria y tardía tras la reparación de los aneurismas toracoabdominales, lo que subraya la importancia de las medidas de

prevención de estas complicaciones²⁶. Los pacientes con paraplejía o paraparesia muestran un pronóstico vital significativamente peor durante la primera década de seguimiento postoperatorio.

En la misma línea que otras cirugías de alta complejidad, la reparación abierta de los aneurismas toracoabdominales muestra una dramática relación casuística/resultados (figs. 13 y 14)^{25,28} que, al margen de los muy limitados centros de excelencia de patología aórtica, se ha traducido en una menor frecuencia de indicación de esta opción terapéutica. Este fenómeno probablemente se está viendo potenciado en la actualidad por la utilización creciente del abordaje endovascular²⁹ que está reduciendo, aún más, las indicaciones de cirugía abierta y dificulta la consecución de un volumen mínimo de casos anuales en la mayor parte de hospitales terciarios. Curiosamente, el efecto de la casuística sobre los resultados no se evidencia en las series de tratamiento endovascular, a pesar de la curva de aprendizaje que también estas requieren²⁹. Por todo ello, la largamente reclamada referencia de pacientes a centros de alta especialización se hace especialmente necesaria en la coyuntura actual.

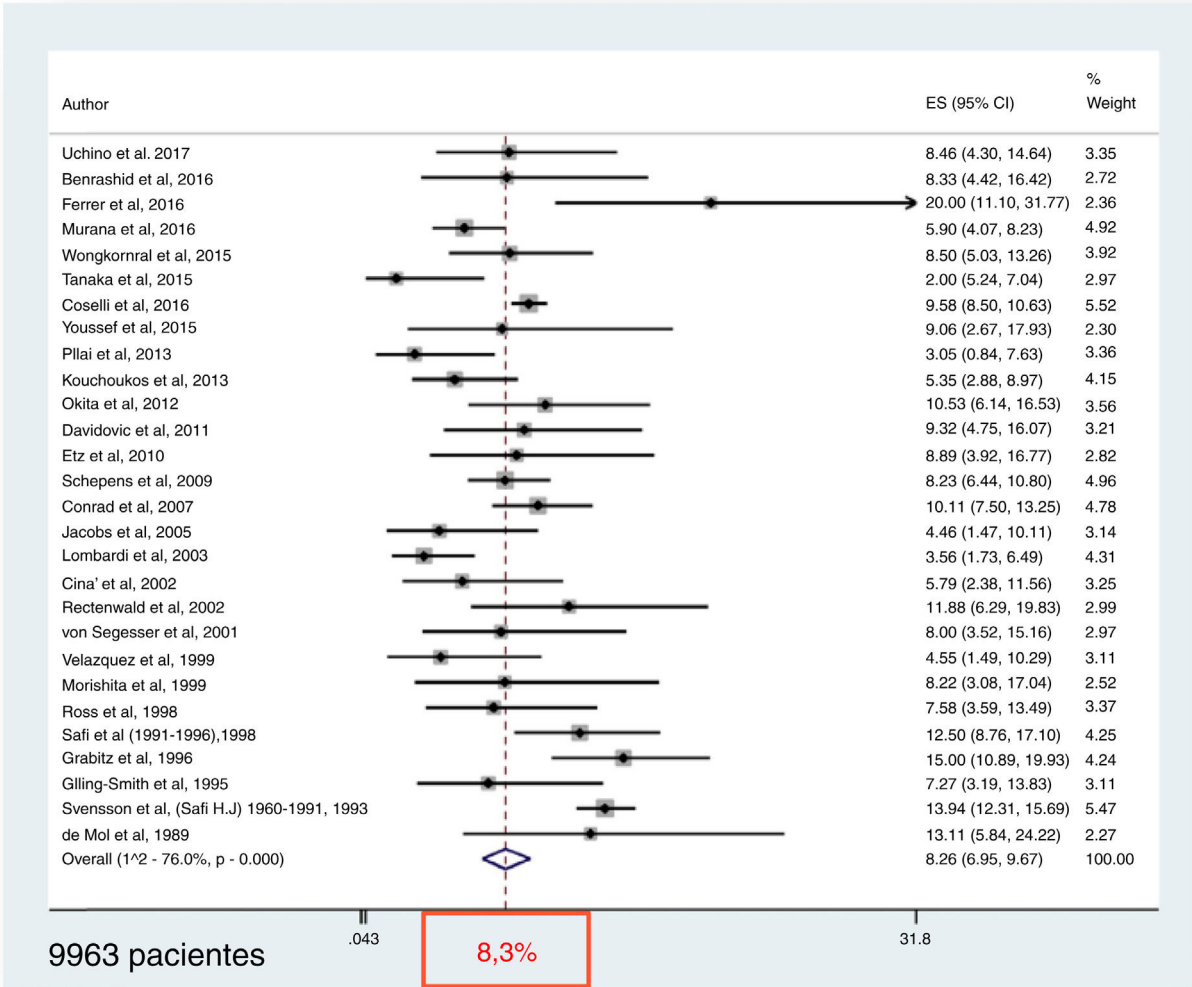


Figura 9. Daño medular isquémico perioperatorio tras cirugía abierta de aneurismas de la aorta toracoabdominal en una cohorte acumulativa de casi 10.000 pacientes. En 5% de los pacientes la cirugía fue emergente por rotura del aneurisma. Modificado de Moulakakis et al.²⁵. Reproducido con autorización.

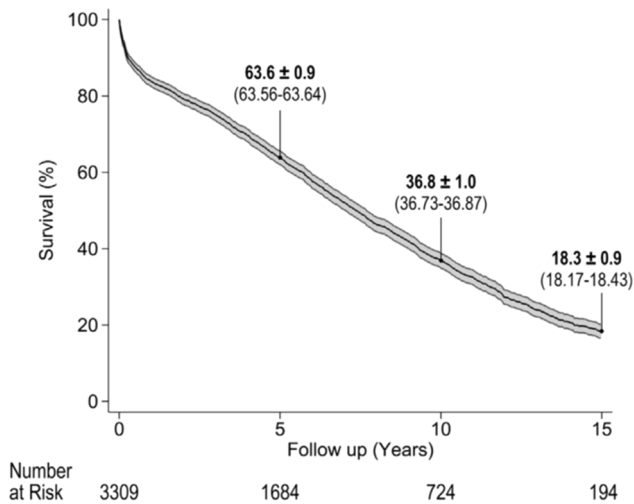


Figura 10. Supervivencia actuarial tardía tras cirugía abierta de aneurismas de la aorta toracoabdominal¹³. Reproducido con autorización.

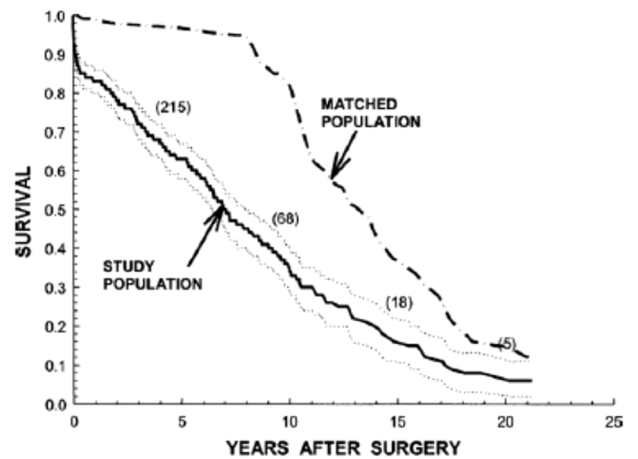


Figura 11. Supervivencia actuarial tardía tras cirugía abierta de aneurismas de la aorta toracoabdominal comparada con población control holandesa emparejada en edad y sexo. Los números entre paréntesis reflejan el número de pacientes operados y en seguimiento en ese punto temporal. Modificado de Schepens et al.²⁷ Reproducido con autorización.

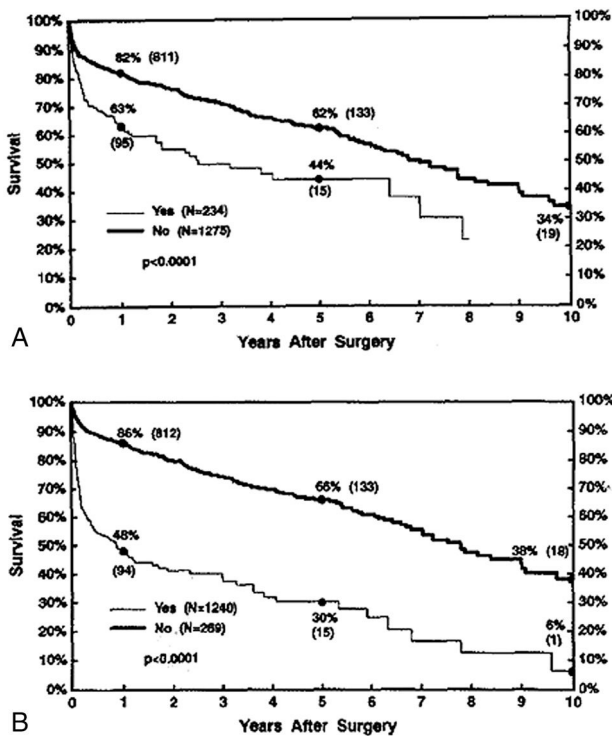


Figura 12. Influencia de la disfunción postoperatoria medular (A) y renal (B) sobre la supervivencia actuarial tardía tras cirugía abierta de aneurismas de la aorta toracoabdominal²⁶. Reproducido con autorización.

Perfiles de riesgo pre, intra y postoperatorios de mortalidad, daño medular y deterioro de la función renal¹³

Predictores de mortalidad hospitalaria

- Cirugía de reparación del aneurisma con parada circulatoria hipotérmica.
- Rotura como indicación quirúrgica.
- Insuficiencia renal crónica.
- Procedimientos intraoperatorios sobre arterias viscerales (endarterectomía, *stent* o *bypass*).
- Cirugía urgente o emergente.
- Enfermedad cerebrovascular.
- Enfermedad pulmonar.
- Edad.
- Tiempo de clampaje aórtico.
- Aneurisma de extensión IV (negativo).

Predictores de paraplejía permanente tras reparación de aneurismas de extensión II o III

- Síntomas crónicos de enfermedad aórtica.
- Tabaquismo actual o pasado.
- Coronariopatía.
- Perfusión selectiva de las arterias viscerales.
- Reparación de emergencia.
- Enfermedad cerebrovascular.
- Reimplantación de arterias intercostales o lumbares (negativo).
- Enfermedad genética (negativo).

Predictores de daño medular permanente o transitorio tras reparación de aneurismas de extensión II o III

- Síntomas crónicos de enfermedad aórtica.
- Coronariopatía.
- Perfusión selectiva de las arterias viscerales.

- Procedimientos sobre arterias viscerales (endarterectomía, *stent* o *bypass*).
- Reparación de emergencia.
- Reimplantación de arterias intercostales o lumbares (negativo).
- Enfermedad genética (negativo).

Predictores de fracaso renal permanente

- Reparación mediante parada circulatoria hipotérmica.
- Rotura como indicación quirúrgica.
- Procedimientos sobre arterias viscerales (endarterectomía, *stent* o *bypass*).
- Nivel preoperatorio de creatinina sérica.
- Edad.
- Tiempo isquémico no protegido máximo (del riñón derecho o del izquierdo).
- Tiempo de clampaje aórtico.

Tratamiento endovascular

Tratamiento híbrido

La elevada morbimortalidad del tratamiento quirúrgico abierto fuera de los centros de excelencia, particularmente en los pacientes con elevada comorbilidad, junto con los buenos resultados acumulados con el tratamiento endovascular en el aneurisma de la aorta infrarrenal durante la última década del siglo XX, motivaron que durante los últimos años del pasado siglo y primeros del presente se plantearan abordajes mixtos orientados a la reducción de la agresión quirúrgica^{14,30}. La filosofía de la estrategia era similar a la utilizada para los aneurismas del arco aórtico: desramado con cirugía abierta del segmento aneurismático y exclusión endovascular, inmediata o diferida, del mismo. En el caso de los aneurismas de la aorta toracoabdominal, la cirugía de desramado mesentérico y renal demostró acarrear mortalidad y morbilidad considerables que, unidos a los del tratamiento endovascular subsiguiente, no han permitido demostrar una ventaja evidente sobre la cirugía abierta convencional y explican la escasa popularidad conseguida por esta técnica.

En años recientes se ha propuesto otro abordaje híbrido sin desramado en el que se excluye la aorta torácica descendente con técnica endovascular y en un segundo tiempo, inmediato o diferido, se excluye el resto del aneurisma con cirugía abierta¹⁶. Es necesario contar con segmentos adecuados proximal y distal para el sellado de la endoprótesis, lo que exige una buena selección de pacientes y reduce la generalizabilidad de la técnica. Los proponentes de esta aproximación alegan una menor agresión quirúrgica (torcotomía más baja y menos extensa), ventilación unipulmonar innecesaria, simplificación del clampaje aórtico proximal (se evitan lesiones esofágicas y de los nervios frénico y recurrente izquierdos) y pérdidas hemáticas reducidas por la menor extensión de aorta involucrada en el procedimiento¹⁷. Los resultados con esta estrategia son esperanzadores en cuanto a mortalidad hospitalaria, pero no se han demostrado ventajas en cuanto a daño medular isquémico o daño renal.

Tratamiento endovascular completo

En la actualidad existen endoprótesis vasculares aprobadas por las agencias regulatorias europeas y norteamericanas para el tratamiento de aneurismas torácicos descendentes, yuxtarenales e infrarrenales. Sin embargo, los dispositivos con endoprótesis cubiertas para tratar la aorta toracoabdominal están todavía en fase de investigación clínica en Europa y en los EE. UU.

Desde el punto de vista logístico y de diseño de las prótesis para uso endovascular se han desarrollado dos filosofías básicas³¹.

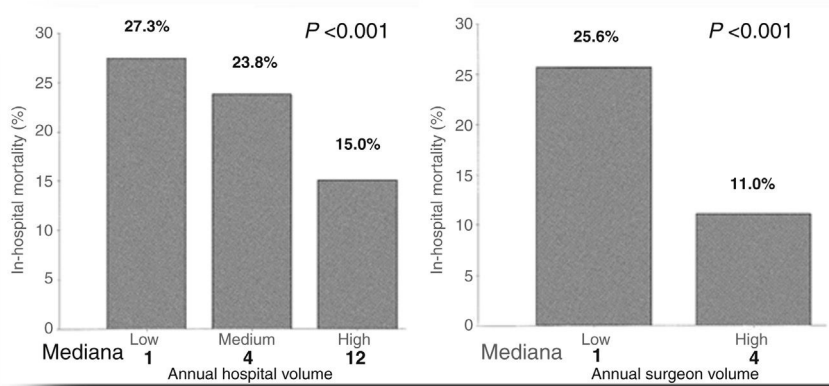


Figura 13. Influencia de la casuística hospitalaria y del cirujano sobre la mortalidad hospitalaria tras cirugía abierta de los aneurismas de la aorta toracoabdominal. El estudio se realizó sobre una cohorte de 1.542 pacientes operados con una mortalidad precoz promedio de 22,3%. Test χ^2 de Pearson. Modificado de Cowan et al.²⁸ Reproducido con autorización.

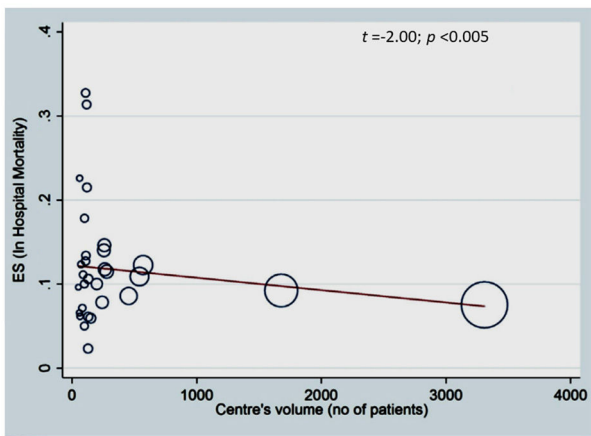


Figura 14. Estudio de metarregresión lineal que analiza el efecto del volumen global de pacientes intervenidos por aneurisma de la aorta toracoabdominal en un centro sobre la mortalidad quirúrgica precoz registrada en esta patología. Cada centro se representa con un círculo cuya área es proporcional al volumen de pacientes operados. Se observa una correlación inversa estadísticamente significativa entre la casuística de los centros y la mortalidad postoperatoria precoz. ES: tamaño del efecto. Moulakakis et al.²⁵ Reproducido con autorización.

Para los pacientes con patología crónica y estable se pueden confeccionar endoprótesis fenestradas y/o con ramas, personalizadas a la anatomía vascular del paciente. El proceso industrial para su fabricación requiere tiempo (dos a 12 semanas) y es caro, pero facilita el procedimiento de implantación. Como alternativa se han diseñado al menos cuatro sistemas versátiles de elementos modulares estandarizados, inmediatamente disponibles, que permiten el tratamiento de entre 50 y 80% de las anatomías de los aneurismas toracoabdominales. Esta solución permite la reparación endovascular de muchos pacientes inestables con anatomía favorable y es más barata, pero su implantación puede resultar más dificultosa. Una tercera vía, de recurso, es la utilización de injertos paralelos que, implantados en las ramas viscerales y/o renales y orientados en sentido craneal o caudal, discurren en la zona de solapamiento entre endoprótesis aórticas que, en este caso, carecen de ramas o fenestraciones. Los resultados de esta aproximación técnica han sido peores que los de las otras dos, particularmente por endofugas, por lo que su uso ha quedado relegado al tratamiento de problemas puntuales.

Un aspecto particular del tratamiento endovascular en relación con las complicaciones por isquemia medular es que la longitud de aorta excluida es mayor que con la cirugía abierta. El motivo es la necesidad de contar con segmentos aórticos no dilatados, para el anclaje de la endoprótesis, cuyas ramas segmentarias de perfusión medular serán ocluidas. Esta situación no se da en la cirugía abierta, en la que el injerto se anastomosa a segmentos de aorta no dilatados inmediatamente proximal y distal al aneurisma. Con el objetivo de reducir la morbilidad por isquemia medular, varios defensores de la estrategia endovascular proponen la realización de un tratamiento secuencial en el que la exclusión del aneurisma se realiza de forma escalonada, lo que promovería un preconditionamiento isquémico medular con trombosis progresiva del saco^{31,32}. Esto se puede lograr con ramas específicas de perfusión del saco prefabricadas en el injerto y que se cierran con ocluidores en el procedimiento final o, alternativamente, posponiendo la inserción de una rama visceral o ilíaca para que sirva de vía temporal de perfusión del saco.

Resultados del tratamiento endovascular y comparación con la cirugía abierta

Los estudios comparativos entre la cirugía abierta y las técnicas endovasculares, en series de pacientes del mismo centro o en metaanálisis que compilan la experiencia colectiva de diferentes centros, adolecen de falta de granularidad y estandarización de los datos, heterogeneidad de los grupos de pacientes y carencia de informes detallados sobre reintervenciones no aórticas y aórticas. Las cohortes de tratamiento endovascular suelen tener un seguimiento más metódico que los estudios de cirugía abierta, pero, por otro lado, pueden estar sujetas a curvas de aprendizaje y cambios en los diseños de dispositivos y técnicas.

Según los datos extraídos de un metaanálisis³³ y dos estudios de base poblacional con emparejamiento por tasas de propensión^{34,29}, la mortalidad precoz, las complicaciones respiratorias, los tiempos de estancia hospitalaria y el combinado de complicaciones que alteran la vida del paciente son menores tras el tratamiento endovascular que con el quirúrgico abierto. Sin embargo, las tasas de isquemia medular, la insuficiencia renal con diálisis y la mortalidad tardía son similares con ambas estrategias y la necesidad de reprocedimientos mayor tras el tratamiento endovascular. Es necesario recordar, no obstante, que los resultados inconsistentes, el diseño observacional de estos estudios y la inclusión de datos provenientes de curvas de aprendizaje limitan su capacidad para determinar

Tabla 1

Estrategia de tratamiento de los aneurismas de la aorta toracoabdominal en función del perfil de riesgo del paciente y de la complejidad anatómica del aneurisma. Adaptado de Greenberg et al.³⁵

Perfil de riesgo	Complejidad anatómica	Abordaje
Bajo	Baja	Reparación abierta o endovascular
Bajo	Alta	Ideal para reparación abierta
Alto	Baja	Ideal para endovascular
Alto	Alta	Abordaje híbrido

Tabla 2

Elección de estrategia de tratamiento de los aneurismas de la aorta toracoabdominal en función de factores clínico-epidemiológicos, patológicos y logísticos (Ouzounian M, et al.)¹⁹

Variable	A favor de reparación abierta	A favor de reparación endovascular
Edad/esperanza vital	Joven/> esperanza vital	Anciano/< esperanza vital
Consideraciones anatómicas	La anatomía aórtica y de sus ramas impide el tratamiento endovascular	Zonas de anclaje proximal y distal adecuadas
Anatomía patológica	Acceso vascular precario	Configuración favorable de ramas viscerales y renales
Etiología	Dissección crónica	Dissección aguda
	Enfermedad aneurismática	Enfermedad aneurismática
	Marfan o aortopatías familiares	Degenerativas
Reserva funcional cardiopulmonar	Degenerativas	Reserva cardiopulmonar pobre
Comorbilidad no cardíaca	Buena reserva cardiopulmonar	Enfermedad grave pulmonar, hepática o renal
	No significativa	Movilidad reducida
		Obesidad mórbida
		Fragilidad
Urgencia	Reparación electiva	Reparación electiva: tiempo disponible para fabricación de injerto personalizado
	Reparación urgente sin solución endovascular viable	Reparación de emergencia: anatomía adecuada para tratamiento con elementos no personalizados

la eficacia comparativa de ambos métodos. Además, se observa un sesgo de elección que asigna los pacientes con mayor edad y comorbilidad al tratamiento endovascular, lo que complica el análisis de resultados. La posibilidad, no explorada hasta la fecha, de realizar estudios con asignación aleatorizada del tratamiento sería en teoría factible en pacientes potencialmente tratables con cualquiera de los abordajes, pero esto excluiría a una proporción significativa de candidatos con contraindicaciones para una u otra modalidad, por lo que la información que se obtuviera tendría una aplicabilidad limitada.

Asignación de la estrategia terapéutica

El cambio progresivo de paradigmas motivado por la evolución científica y tecnológica en los últimos 20 años ha generado una adaptación en paralelo de las recomendaciones de tratamiento con procedimientos abiertos, híbridos o endovasculares. En los primeros años 2000, los pacientes con mejor perfil de riesgo quirúrgico, particularmente si asociaban complejidad anatómica del aneurisma, se orientaban a cirugía abierta, mientras que aquellos de mayor edad y comorbilidad, sobre todo si la anatomía era favorable, a tratamiento endovascular³⁵. Se reservaban los procedimientos híbridos para pacientes con todo en contra: mal perfil de riesgo y anatomía desfavorable (tabla 1).

Veinte años después, las recomendaciones incorporan un mayor número de variables y son menos taxativas (tabla 2)¹⁹. En todo caso, la elección del tratamiento más adecuado para cada paciente debe confiarse al criterio consensuado por el equipo de patología de la aorta en el que clínicos, profesionales del intervencionismo endovascular y cirujanos estén representados.

Como filosofía general, los pacientes más jóvenes, con buen perfil de riesgo para cirugía, dificultades anatómicas o de acceso para la técnica endovascular, con aortopatías familiares (sindrómicas o no sindrómicas), aneurismas crónicos de causa degenerativa o disecantes y cuyo tratamiento puede hacerse de forma electiva, son tributarios de cirugía abierta. Por otra parte, los pacientes ancianos

o con esperanza vital reducida, configuración anatómica y zonas de anclaje para endoprótesis favorables, aneurismas crónicos o disección aórtica aguda y mal perfil de riesgo quirúrgico serían candidatos a terapia endovascular. En este caso, el tratamiento de los pacientes que precisan atención urgente se haría con sistemas modulares estándar, que están inmediatamente disponibles y permiten acomodarse a la anatomía aórtica concreta del paciente en 50-80% de los casos. Alternativamente, cuando el procedimiento pueda diferirse varios meses, se llevaría a cabo con una endoprótesis individualizada a la anatomía vascular del paciente, fenestrada y/o con ramas según el diseño acordado por el equipo de aorta.

Seguimiento postoperatorio y prevención secundaria

La complejidad de la patología aneurismática toracoabdominal y la creciente sofisticación de su tratamiento endovascular llevan aparejada la necesidad de una selección exquisita de los pacientes candidatos y de una vigilancia a largo plazo tras la reparación endovascular o abierta.

Con independencia del tipo de tratamiento, cirugía abierta, híbrido o totalmente endovascular, el seguimiento a largo plazo y la prevención secundaria de la aterosclerosis son claves para mejorar la supervivencia de los pacientes con aneurismas de la aorta toracoabdominal. El elevado riesgo cardiovascular asociado esta patología, al margen de las complicaciones estrictamente aórticas⁹, condiciona una pobre supervivencia a largo plazo tras la reparación del aneurisma^{13,27,29} y justifica unas medidas médicas agresivas de prevención secundaria.

Financiación

Gobierno de España, Ministerio de Ciencia e Innovación, Instituto de Salud Carlos III [Fondo de Investigación Sanitaria (PI21/00084); CIBER-CV (CB16/11/00264), cofinanciado por el Fondo Europeo de Desarrollo Regional (FEDER)], Madrid, España.

Instituto de Investigación Sanitaria Marqués de Valdecilla (IDIVAL) (INN-VAL21/24), Santander, España.

Bibliografía

- Nistal JF. Thoracoabdominal aortic aneurysms: surgical indications, intra and postoperative management. *Cir Cardiovasc*. 2007;14:345–52.
- Nistal JF. Open surgery of thoracoabdominal aneurysms. *Cir Cardiovasc*. 2009;16:345–8.
- Pham MHC, Ballegaard C, de Knecht MC, Sigvardsen PE, Sogaard MH, Fuchs A, et al. Normal values of aortic dimensions assessed by multidetector computed tomography in the Copenhagen General Population Study. *Eur Heart J Cardiovasc Imaging*. 2019;20:939–48.
- Bickerstaff LK, Pairolo PC, Hollier LH, Melton LJ, Van Peenen HJ, Cherry KJ, et al. Thoracic aortic aneurysms: a population-based study. *Surgery*. 1982;92:1103–8.
- Crawford ES, DeNatale RW. Thoracoabdominal aortic aneurysm: observations regarding the natural course of the disease. *J Vasc Surg*. 1986;3:578–82.
- Coselli JS, Conklin LD, LeMaire SA. Thoracoabdominal aortic aneurysm repair: review and update of current strategies. *Ann Thorac Surg*. 2002;74:S1881–4.
- Zafar MA, Chen JF, Wu J, Li Y, Papanikolaou D, Abdelbaky M, et al. Natural history of descending thoracic and thoracoabdominal aortic aneurysms. *J Thorac Cardiovasc Surg*. 2021;161:498–511.e1.
- Juvonen T, Ergin MA, Galla JD, Lansman SL, Nguyen KH, McCullough JN, et al. Prospective study of the natural history of thoracic aortic aneurysms. *Ann Thorac Surg*. 1997;63:1533–45.
- Isselbacher E, Preventza O, Black JH 3rd, Augoustides JG, Beck AW, Bolen MA, et al. 2022 ACC/AHA Guideline for the Diagnosis and Management of Aortic Disease. *J Am Coll Cardiol*. 2022;80:e223–393.
- Ziganshin BA, Elefteriades JA. Guilt by association: a paradigm for detection of silent aortic disease. *Ann Cardiothorac Surg*. 2016;5:174–87.
- Erbel R, Aboyans V, Boileau C, Bossone E, Bartolomeo RD, Eggebrecht H, et al. 2014 ESC Guidelines on the diagnosis and treatment of aortic diseases: Document covering acute and chronic aortic diseases of the thoracic and abdominal aorta of the adult. The Task Force for the Diagnosis and Treatment of Aortic Diseases of the European Society of Cardiology (ESC). *Eur Heart J*. 2014;35:2873–926.
- Crawford ES, Crawford JL, Safi HJ, Coselli JS, Hess KR, Brooks B, et al. Thoracoabdominal aortic aneurysms: preoperative and intraoperative factors determining immediate and long-term results of operations in 605 patients. *J Vasc Surg*. 1986;3:389–404.
- Coselli JS, LeMaire SA, Preventza O, de la Cruz KI, Cooley DA, Price MD, et al. Outcomes of 3309 thoracoabdominal aortic aneurysm repairs. *J Thorac Cardiovasc Surg*. 2016;151:1323–37.
- Flye MW, Choi ET, Sanchez LA, Curci JA, Thompson RW, Rubin BG, et al. Retrograde visceral vessel revascularization followed by endovascular aneurysm exclusion as an alternative to open surgical repair of thoracoabdominal aortic aneurysm. *J Vasc Surg*. 2004;39:454–8.
- Escobar GA, Oderich GS, Farber MA, de Souza LR, Quinones-Baldrich WJ, Patel HJ, et al. Results of the North American Complex Abdominal Aortic Debranching (NACAAD) Registry. *Circulation*. 2022;146:1149–58.
- Johnston WF, Upchurch GR Jr, Tracci MC, Cherry KJ, Ailawadi G, Kern JA. Staged hybrid approach using proximal thoracic endovascular aneurysm repair and distal open repair for the treatment of extensive thoracoabdominal aortic aneurysms. *J Vasc Surg*. 2012;56:1495–502.
- Pellenc Q, Roussel A, Senemaud J, Cerceau P, Iquille J, Boitet A, et al. Staged hybrid repair of type II thoracoabdominal aneurysms. *J Vasc Surg*. 2021;74:20–7.
- Greenberg RK, Lytle B. Endovascular repair of thoracoabdominal aneurysms. *Circulation*. 2008;117:2288–96.
- Ouzounian M, Tadros RO, Svensson LG, Lyden SP, Oderich GS, Coselli JS. Thoracoabdominal Aortic Disease and Repair: JACC Focus Seminar, Part 3. *J Am Coll Cardiol*. 2022;80:845–56.
- Chatterjee S, Casar JG, LeMaire SA, Preventza O, Coselli JS. Perioperative care after thoracoabdominal aortic aneurysm repair: The Baylor College of Medicine experience. Part 2: Postoperative management. *J Thorac Cardiovasc Surg*. 2021;161:699–705.
- Wong DR, Coselli JS, Amerman K, Bozinovski J, Carter SA, Vaughn WK, et al. Delayed spinal cord deficits after thoracoabdominal aortic aneurysm repair. *Ann Thorac Surg*. 2007;83:1345–55.
- Conrad MF, Ergul EA, Patel VI, Cambria MR, Lamuraglia GM, Simon M, et al. Evolution of operative strategies in open thoracoabdominal aneurysm repair. *J Vasc Surg*. 2011;53:1195–201.e1.
- Lemaire SA, Jones MM, Conklin LD, Carter SA, Criddell MD, Wang XL, et al. Randomized comparison of cold blood and cold crystalloid renal perfusion for renal protection during thoracoabdominal aortic aneurysm repair. *J Vasc Surg*. 2009;49:11–9.
- Tshomba Y, Kahlberg A, Melissano G, Coppi G, Marone E, Ferrari D, et al. Comparison of renal perfusion solutions during thoracoabdominal aortic aneurysm repair. *J Vasc Surg*. 2014;59:623–33.
- Moulakakis KG, Karaolani G, Antonopoulos CN, Kakisis J, Klonaris C, Preventza O, et al. Open repair of thoracoabdominal aortic aneurysms in experienced centers. *J Vasc Surg*. 2018;68:634–45.e12.
- Svensson LG, Crawford ES, Hess KR, Coselli JS, Safi HJ. Experience with 1509 patients undergoing thoracoabdominal aortic operations. *J Vasc Surg*. 1993;17:357–68.
- Schepens MA, Kelder JC, Morshuis WJ, Heijmen RH, van Dongen EP, ter Beek HTM. Long-term follow-up after thoracoabdominal aortic aneurysm repair. *Ann Thorac Surg*. 2007;83:S851–5.
- Cowan JA Jr, Dimick JB, Henke PK, Huber TS, Stanley JC, Upchurch GR Jr. Surgical treatment of intact thoracoabdominal aortic aneurysms in the United States: hospital and surgeon volume-related outcomes. *J Vasc Surg*. 2003;37:1169–74.
- Rocha RV, Lindsay TF, Austin PC, Al-Omran M, Forbes TL, Lee DS, et al. Outcomes after endovascular versus open thoracoabdominal aortic aneurysm repair: A population-based study. *J Thorac Cardiovasc Surg*. 2021;161:516–27.e6.
- Quiñones-Baldrich WJ, Panetta TF, Vescera CL, Kashyap VS. Repair of type IV thoracoabdominal aneurysm with a combined endovascular and surgical approach. *J Vasc Surg*. 1999;30:555–60.
- Tenorio ER, Dias-Neto MF, Lima GBB, Estrera AL, Oderich GS. Endovascular repair for thoracoabdominal aortic aneurysms: current status and future challenges. *Ann Cardiothorac Surg*. 2021;10:744–67.
- O'Callaghan A, Mastracci TM, Eagleton MJ. Staged endovascular repair of thoracoabdominal aortic aneurysms limits incidence and severity of spinal cord ischemia. *J Vasc Surg*. 2015;61:347–54.e1.
- Rocha RV, Friedrich JO, Elbatarny M, Yanagawa B, Al-Omran M, Forbes TL, et al. A systematic review and meta-analysis of early outcomes after endovascular versus open repair of thoracoabdominal aortic aneurysms. *J Vasc Surg*. 2018;68:1936–45.e5.
- Ferrer C, Cao P, De Rango P, Tshomba Y, Verzini F, Melissano G, et al. A propensity-matched comparison for endovascular and open repair of thoracoabdominal aortic aneurysms. *J Vasc Surg*. 2016;63:1201–7.
- Greenberg RK, Clair D, Srivastava S, Bhandari G, Turc A, Hampton J, et al. Should patients with challenging anatomy be offered endovascular aneurysm repair? *J Vasc Surg*. 2003;38:990–6.