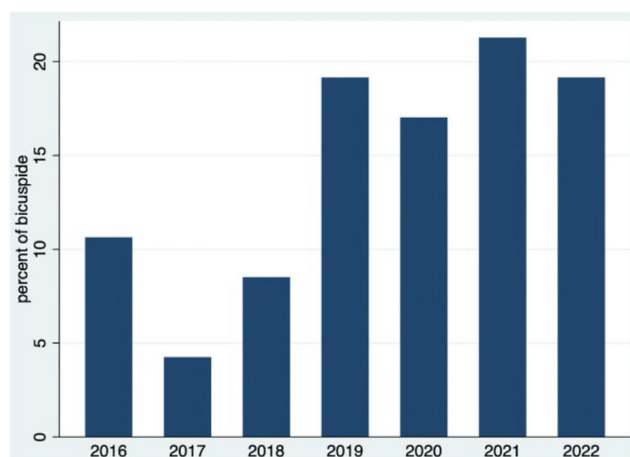

**Figura 1.** Endocarditis Infecciosa en válvulas aórticas bicúspide por año (%).

de los pacientes. El antecedente de prótesis valvular, identificado como característica de alto riesgo, es más frecuente en casos de EI sobre VAB coherente con el mayor riesgo de esta población de presentar disfunción valvular y necesidad de intervención sobre la misma. En cuanto a etiología los principales microorganismos responsables fueron *Streptococcus* y *Staphylococcus* sin diferencias entre VAT y VAB. Existe menor identificación del agente causal en el caso de EI sobre VAB. El foco odontológico es el principal origen de infección en ambos grupos, sin embargo, el origen desconocido es más frecuente en VAB, por lo que existen dudas acerca de si esta población se beneficiaría de profilaxis de EI y en ese caso habría que definir ante qué tipo de procedimiento. Encontramos diferencias en cuanto a la afectación valvular, se objetivó EAo grave en el 50% de las EI sobre VAB, mientras que los pacientes con VAT presentaron IAo grave en su mayoría (68,8%). No se han identificado diferencias en las complicaciones de la EI entre ambos grupos. Los pacientes con VAB parecen tener un riesgo significativo de EI, mayor que los pacientes con VAT, se requieren más estudios prospectivos con adecuado tamaño muestral para estimar con mayor precisión la incidencia EI, el riesgo relativo y el beneficio potencial de la profilaxis antibiótica en este grupo de pacientes.

<https://doi.org/10.1016/j.circv.2023.11.024>

**23-ID: 18**

### Fiebre Q, una enfermedad silenciosa

C. Pérez<sup>1,2,3,4,5,\*</sup>, Á. Granda<sup>1,2,3,4,5</sup>, L. Pañeda<sup>1,2,3,4,5</sup>, I. Pérez-Moreiras<sup>1,2,3,4,5</sup>, U. Salinas<sup>1,2,3,4,5</sup>, J. Irazusta<sup>1,2,3,4,5</sup>, X. Kortajarena<sup>1,2,3,4,5</sup>, M. Zabalo<sup>1,2,3,4,5</sup>, K. Reviejo<sup>1,2,3,4,5</sup>

<sup>1</sup> Servicio de Cirugía Cardiovascular, Policlínica Gipuzkoa, Gipuzkoa

<sup>2</sup> Servicio de Anestesiología, Policlínica Gipuzkoa, Gipuzkoa

<sup>3</sup> Servicio de Cardiología, Policlínica Gipuzkoa, Gipuzkoa

<sup>4</sup> Servicio de Enfermedades infecciosas, Policlínica Gipuzkoa, Gipuzkoa

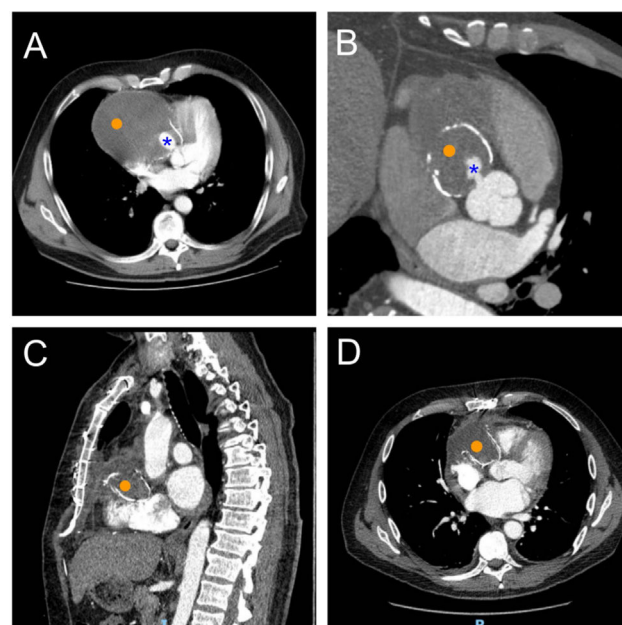
<sup>5</sup> Servicio de Medicina Intensiva, Policlínica Gipuzkoa, Gipuzkoa

\*para correspondencia.

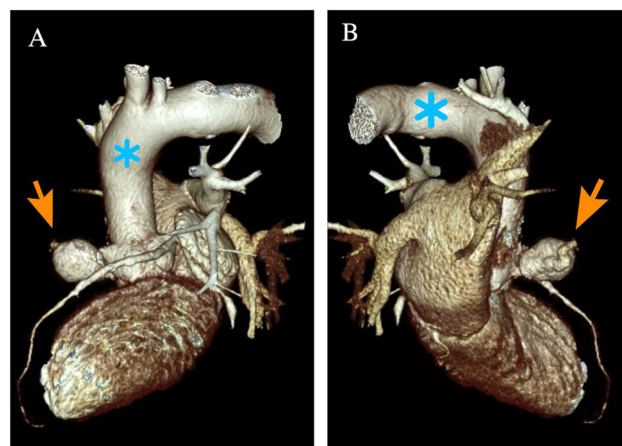
**Justificación:** La infección por *C. burnetti* causa la fiebre Q, zoonosis de distribución mundial. La infección se puede cronificar en forma de endocarditis, infección vascular (8%) o infección osteoarticular.

La presencia en la literatura de aneurismas micóticos sobre aorta ascendente es escasa.

**Caso clínico:** Se trata de un varón de 59 años, exfumador e hipertenso intervenido en la infancia por estenosis uretral. En el seguimiento urológico, TC, se le encontró de forma casual un pseudoaneurisma parcialmente trombosado de seno no coronario que provoca compresión de cavidades cardíacas derechas con disfunción biventricular. Se completa el estudio con RM, ETT y coronariografía. Todos ellos refuerzan los hallazgos de la TC. Tras comentar el caso con Cirugía Cardíaca de la Policlínica, se decidió intervención quirúrgica. Hallazgos intraoperatorios: masa gigante intrapericárdica, sugestiva de trombosis crónica de un aneurisma, que emergía del seno coronario derecho, con una puerta de entrada de 1 × 1,5 mm. Cuya apertura dio salida a un contenido pastoso blanco. Durante su estancia en UCI el paciente presentó febrícula. A la espera de los resultados microbiológicos de las muestras de



**Figura 1.** Pruebas de imagen TC torácico. A y B TC torácico preoperatorio en corte transversal con contraste. Coraza del pseudoaneurisma marcada con un punto naranja. El asterisco azul es el pseudoaneurisma. C y D TC torácico posoperatorio. Coraza residual del pseudoaneurisma marcada con punto naranja. No se aprecia salida del contraste. Pseudoaneurisma excluido.



**Figura 2.** Reconstrucción tridimensional del corazón y los grandes vasos desde el TC preoperatorio. A. Visión anterior. B. Visión posterior. La flecha naranja identifica al pseudoaneurisma. El asterisco azul corresponde a la aorta.

quirófano y la extraídas en la UCI se inició tratamiento antibiótico empírico con piperacilina/tazobactam. En planta el paciente presentó fiebre de hasta 37,7 °C por lo que se asoció clindamicina y antiinflamatorios. Dada la buena evolución y la negatividad de los cultivos (hemocultivos y urocultivos) se decidió alta a los 8 días de la cirugía sin tratamiento antibiótico y con antiinflamatorios. Previo al alta, el 27/06/2023, se realiza un TAC torácico de control en el que se objetivó trombosis del saco pseudoaneurismático sin permeabilidad. La PCR del material enviado fue positiva para *C. burnetti*. En consultas externas de Enfermedades Infecciosas se solicitó serología (IgG fase I 1/3.200; IgG fase II (IFI) 1/5 12; IgM Fase II (EIA) negativo. Resto de serologías negativas) e inició tratamiento con doxiciclina e hidroxycloquina con el que continúa.

**Conclusiones:** se presenta un raro caso de presentación incidental, apoyado con pruebas microbiológicas de fiebre Q crónica. Este caso refuerza la idea de incluir el despistaje de infección crónica por *C. burnetti* en el estudio de los aneurismas/pseudoaneurismas de causa no filiada.

<https://doi.org/10.1016/j.circv.2023.11.025>

24-ID: 23

### Paciente con síndrome de marfan con endocarditis protésica precoz



A. Ramos Martínez<sup>1,2,3,4,5,\*</sup>, A. Forteza Gil<sup>1,2,3,4,5</sup>, I. Sánchez Romero<sup>1,2,3,4,5</sup>, I. Rivera Campos<sup>1,2,3,4,5</sup>, M. Cobo Marcos<sup>1,2,3,4,5</sup>, C. Martín Esteban<sup>1,2,3,4,5</sup>, I. de Diego Yagüe<sup>1,2,3,4,5</sup>, B. Arboledas Miranda<sup>1,2,3,4,5</sup>, F. Domínguez Rodríguez<sup>1,2,3,4,5</sup>, J. Calderón Parra<sup>1,2,3,4,5</sup>

<sup>1</sup> Unidad de Enfermedades Infecciosas, Hospital Universitario Puerta de Hierro, Madrid

<sup>2</sup> Servicio de Cirugía Cardíaca, Hospital Universitario Puerta de Hierro, Madrid

<sup>3</sup> Servicio de Microbiología, Hospital Universitario Puerta de Hierro, Madrid

<sup>4</sup> Servicio de Radiodiagnóstico, Hospital Universitario Puerta de Hierro, Madrid

<sup>5</sup> Servicio de Cardiología, Hospital Universitario Puerta de Hierro, Madrid

\*para correspondencia.

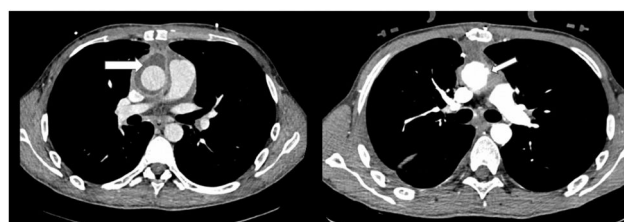
**Justificación:** La endocarditis protésica (EP) es una infección de mal pronóstico.

**Objetivo:** Describir de un caso de EP con hemocultivos negativos causada por microorganismo inusual.

**Método:** Exposición de características clínicas del paciente.

**Resultados:** Varón de 23 años con síndrome de Marfan (mutación P. R545C), aracnodactilia y *pectus carinatum*. También presentaba subluxación del cristalino, escoliosis, válvula aórtica bicúspide con dilatación de raíz aórtica. En junio del 2023 fue intervenido por presentar Insuficiencia aórtica grave con dilatación del ventrículo izquierdo. Una semana después de la intervención comienza con fiebre y derrame pleural izquierdo con líquido de características inflamatorias. En la radiografía de tórax no se evidenció infiltrado. Se pautó ciprofloxacino y linezolid de forma empírica. La tinción de Gram fue negativa pero en el cultivo del líquido se aisló *Metamycoplasma hominis* (*M. hominis*) por lo que se mantuvo monoterapia con ciprofloxacino durante dos semanas. Un mes después de la finalización del tratamiento antibiótico, y en el contexto de una revisión en la consulta, se comprueba recurrencia de la insuficiencia aórtica. El paciente se encontraba afebril y no refería disnea, dolor torácico palpitaciones ni otra sintomatología. La analítica era normal salvo la proteína C reactiva que fue de 24 mg/l (normal < 10 mg/l). Las cifras

fueron más elevadas durante el ingreso anterior. Se obtuvieron hemocultivos × 3 que fueron negativos tras 15 días de incubación. En una ecocardiografía transtorácica se evidenció buena apertura valvular con insuficiencia aórtica grave que no existía en el estudio previo. También se observaba una imagen anecoica de 13 mm con entrada de flujo sanguíneo sugestivo de pseudoaneurisma. En un angioTAC cardíaco se detectó una colección periaórtica de 6 cm de diámetro máximo con realce de su pared, sugestivo de su infección junto a irregularidad de la pared de aorta ascendente con presencia de múltiples pseudoaneurismas el mayor de 1,5 cm de diámetro máximo (figura). Se procedió a reintervención quirúrgica con drenaje el exudado purulento de la colección periaórtica, resección de válvula aórtica y aorta ascendente e interposición de tubo de aorta valvulado (Bentall). En el cultivo de la prótesis de aorta se volvió a aislar *M. hominis* que fue identificado mediante MALDI-TOF. Se pautó tratamiento con doxiciclina 100 mg/12 h vía oral y levofloxacino 750 mg/24 h durante 15 días manteniendo este último antibiótico hasta cumplir seis meses. La evolución posterior ha sido satisfactoria.



AngioTAC que muestra colección periaórtica (imagen izquierda) y un pseudoaneurisma (imagen derecha).

**Conclusiones:** El *M. hominis* es una causa inusual de endocarditis infecciosa con cultivo negativo. La revisión de la literatura muestra una tendencia de *M. hominis* en pacientes sometidos a cirugía cardíaca como ocurre en el caso descrito.

<https://doi.org/10.1016/j.circv.2023.11.026>

25-ID: 24

### Perfil de la endocarditis infecciosa tratada con dalbavancina en el hospital santa lucía de cartagena



B. Alcaraz Vidal<sup>1,2,3,4,5,6,\*</sup>, V. Silva Croizzard<sup>1,2,3,4,5,6</sup>, R. Mármol Lozano<sup>1,2,3,4,5,6</sup>, E. Conesa Nicolás<sup>1,2,3,4,5,6</sup>, R. Jiménez Sánchez<sup>1,2,3,4,5,6</sup>, N. Cobos Trigueros<sup>1,2,3,4,5,6</sup>, M.J. del Amor Espín<sup>1,2,3,4,5,6</sup>, T. Dumitru Dumitru<sup>1,2,3,4,5,6</sup>, V. Campos Rodríguez<sup>1,2,3,4,5,6</sup>, S. Valero Cifuentes<sup>1,2,3,4,5,6</sup>

<sup>1</sup> Unidad de Enfermedades Infecciosas, Servicio de Medicina Interna, Hospital General Universitario Santa Lucía, Murcia

<sup>2</sup> Servicio de Microbiología, Hospital General Universitario Santa Lucía, Murcia

<sup>3</sup> Servicio de Cardiología, Hospital General Universitario Santa Lucía, Murcia

<sup>4</sup> Servicio de Farmacia hospitalaria, Hospital General Universitario Santa Lucía, Murcia

<sup>5</sup> Servicio de Medicina Intensiva, Hospital General Universitario Santa Lucía, Murcia

<sup>6</sup> Servicio de Microbiología, Hospital General Universitario Santa Lucía, Murcia

\*para correspondencia.

**Justificación:** La introducción de antibióticos de vida media larga como la dalbavancina (DBV) ha revolucionado la terapia de la endo-





**BIOMED**



unidix

# Especialistas en cirugía cardiovascular

**desde 1977 al cuidado de tu salud**



**91 803 28 02**



**info@biomed.es**