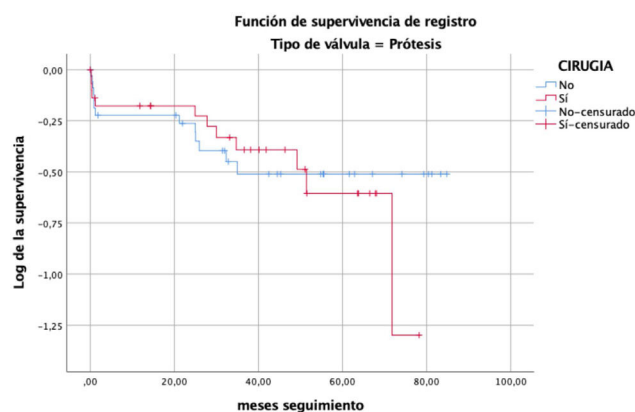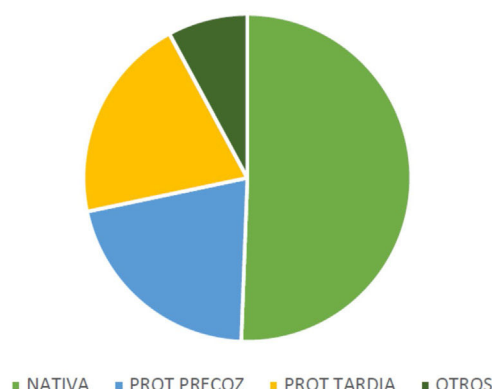




TIPO DE VÁLVULA



**Conclusiones:** La endocarditis infecciosa tiene una tasa de hasta el 25% de mortalidad en nuestra serie, sobre todo intrahospitalaria, que se asocia al shock principalmente. La cirugía parece aportar beneficios sobre todo cuando existe afectación de VN, mientras que en los pacientes con VP su comorbilidad podría condicionar peor pronóstico a pesar de la intervención.

<https://doi.org/10.1016/j.circv.2023.11.019>

18-ID: 10

### Infección de endoprótesis aórtica asociada a fístula aortoentérica

Miguel Barquero<sup>1,\*</sup>, Carlos J. Velazquez<sup>1</sup>, Luis E López Cortés<sup>2</sup>, José M. Fajardo<sup>2</sup>, Ángel Nogales<sup>3</sup>, José M. Barquero Aroca<sup>1</sup>

<sup>1</sup> Servicio de Cirugía Cardiovascular, Hospital Universitario Virgen Macarena, Sevilla

<sup>2</sup> Unidad Clínica de Enfermedades Infecciosas y Microbiología, Hospital Universitario Virgen Macarena, Sevilla

<sup>3</sup> Servicio de Cirugía General, Hospital Universitario Virgen Macarena, Sevilla

\*para correspondencia.

**Justificación:** Varón de 59 años, fumador, con antecedentes de síndrome metabólico y SCACEST en 2012. En seguimiento desde 2008 por aneurisma de aorta infrarrenal de 4,2 cm. Intervenido en 2014 mediante cirugía abierta. 5 años después, episodio de hemorragia digestiva alta, siendo diagnosticado de fístula aortoentérica que requirió el implante de una endoprótesis aórtica de forma urgente.

**Objetivo:** Mostrar desde nuestra experiencia una alternativa a priori paliativa para casos en los que no es posible la retirada de material protésico.

**Método:** 5 meses tras el implante de la endoprótesis, presenta fiebre de dos semanas de duración, sin otra sintomatología. Aunque los monocultivos fueron negativos, el angioTAC mostró burbujas aéreas en el trombo periprotésico, confirmándose el diagnóstico de infección de la endoprótesis mediante una gammagrafía con leucocitos marcados. Tres meses después se suspendió el tratamiento con A/C en base a un angioTAC sin imágenes patológicas y la normalización de los reactantes de fase aguda. Año y medio más tarde presenta bacteriemia no persistente por *Streptococcus constellatus*, y es desestimado para intervención quirúrgica. Los siguientes 9 meses se caracterizan por varios episodios de bacteriemia por diferentes *Enterobacteriales*, realizándose distintas pautas de antibioterapia fundamentalmente en TADE. En angioTAC realizado en agosto de 2022 se observa saco aneurismático excluido con signos de infección.

**Resultados:** Tras presentar el caso de nuevo a cirugía cardiovascular, se decide abordaje junto a cirugía general de la fístula aortoentérica. De esta forma, se realizó una resección segmentaria de 10 cm de intestino delgado y una epiploplastia alrededor de la prótesis para evitar adherencias. El paciente fue dado de alta en tratamiento ciprofloxacino 500 mg/12 h y metronidazol 500 mg/8 h. Tras 6 meses se realizó un PET-TAC que mostró captación con distribución irregular con SUV máximo igual a 8,75. Se decidió finalizar el tratamiento antibiótico. En 6 meses de seguimiento realizados hasta ahora el paciente se ha mantenido asintomático.

**Conclusiones:** El manejo clínico de las infecciones de endoprótesis no retirables no está bien establecido. En casos en los que no se sustituye la prótesis se recomiendan entre 3 y 6 meses de tratamiento. El PET-TAC puede ayudar a determinar la duración del tratamiento pero con frecuencia siguen siendo positivo a los 6 y 12 meses. Con cierta frecuencia tenemos que recurrir al tratamiento supresor crónico.

<https://doi.org/10.1016/j.circv.2023.11.020>

19-ID: 11

### Hallazgos microbiológicos en endocarditis infecciosa y su relación con eventos clínicos y pronóstico

M. Núñez Ruiz\*, A. Gómez González, G.R. Padilla Rodríguez, A. Peña Rodríguez, L.E. López Cortés

Servicio de Enfermedades Infecciosas, Hospital Universitario Virgen Macarena, Sevilla

\*para correspondencia.

**Justificación:** El aislamiento microbiológico en una endocarditis infecciosa puede tener relación con el pronóstico de la enfermedad. Identificar la causa de la endocarditis puede ayudar a decidir el manejo más adecuado.

**Objetivo:** Nuestro objetivo fue describir los hallazgos microbiológicos y bioquímicos de los pacientes con endocarditis, así como relacionarlos con el tipo de válvula y las complicaciones clínicas.

**Método:** Se realizó un registro de pacientes diagnosticados de endocarditis infecciosa durante los años 2016-2022 en un hospital de referencia con cirugía cardíaca. Se evaluaron los hallazgos microbiológicos más frecuentes y los marcadores inflamatorios, así como su asociación con determinantes pronósticos.

**Resultados:** Se analizó una muestra de 162 pacientes con una media de  $66 \pm 13$  años. El porcentaje de hemocultivos positivos fue 93%. Los gérmenes más frecuentemente aislados fueron *E. faecalis* (n = 32, 19,3%), *S. epidermidis* (n = 29, 17,5%), *S. aureus* (n = 28, 16,9%); *S. oralis* (n = 14, 8,4%) y *S. gallolyticus* (n = 13, 7,8%). *S. epidermidis* fue



**BIOMED**



unidix

# Especialistas en cirugía cardiovascular

**desde 1977 al cuidado de tu salud**



**91 803 28 02**



**info@biomed.es**