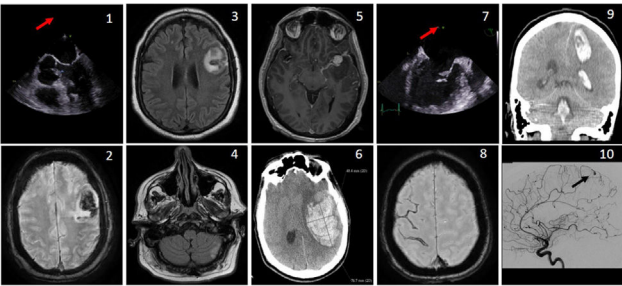


	Sexo	Edad	Antecedentes	Síntomas iniciales
Caso 1	H	50	Enolismo, cocaína Hipercolesterolemia	Afasia súbita Fiebre
Caso 2	H	42	Sin antecedentes	Parálisis facial derecha súbita Síndrome tóxico de 3 meses de evolución Fiebre
Caso 3	M	56	VHB crónica Artritis reumatoide	Dolor abdominal Fiebre de 2 semanas de evolución
Caso 4	M	30	Asma Migraña	Disminución nivel consciencia Cefalea Fiebre de 1 semana de evolución

	Ecocardiografía transesofágica	Neuroimagen inicial	Neuroimagen control
Caso 1	Vegetación aórtica (1)	TC multimodal: • Infarto frontal izquierdo	RM craneal: • Infarto ACM izquierda con transformación hemorrágica (2,3) • Infarto cerebeloso (4)
Caso 2	Vegetación mitral Insuficiencia mitral severa	TC simple: sin hallazgos	RM craneal: • Infartos ACM izquierda con transformación hemorrágica • 3 aneurismas micóticos, 1 de gran tamaño (5) TC cerebral: • Gran hematoma intraparenquimatoso con efecto masa y signos de herniación (6).
Caso 3	Engrosamiento mitral (7)	RM craneal: • Infartos en ACM derecha, ACP derecha • Hemorragia subaracnoidea (8) • Flebitis venosa cortical	
Caso 4	Rotura valva mitral	TC cerebral (9): • Hematoma fronto-parietal izquierdo Arteriografía (10): • Aneurisma parasagital	RM craneal: • Infarto insular izquierdo

	Tratamiento	Evolución
Caso 1	ATB dirigido	mRS 3 meses 2 (afasia motora leve)
Caso 2	ATB dirigido Cirugía cardiaca demorada por hallazgos cerebrales	Hemorragia cerebral masiva el mismo día de la RM craneal Éxito en 24 horas, mRS 6
Caso 3	ATB dirigido Reparación valvular con visualización de vegetaciones	mRS 3 meses 0 (asintomática)
Caso 4	Intervención neuroquirúrgica: drenaje hematoma ATB dirigido	mRS 3 meses 4 (paresia extremidades derechas)



Conclusiones: La *A. defectiva* es una causa rara de EI, con alto riesgo de complicaciones cerebrovasculares. Por ello recomendamos en estos pacientes la realización de estudios de neuroimagen a pesar de no presentar síntomas neurológicos, ya que podría suponer un

diagnóstico precoz y con ello una optimización del manejo terapéutico.

<https://doi.org/10.1016/j.circv.2023.11.013>

12-ID: 27

Características clínicas, microbiológicas y terapéuticas de la endocarditis infecciosa por *Cardiobacterium* spp. en un hospital general durante 15 años



A. Estévez^{1,2,3,*}, J. Serrano-Lobo^{1,2}, D. Alonso-Menchén^{1,2}, M. Machado^{1,2}, M. Valerio^{1,2,3,4}, M. Marín^{1,2,3,4}, M. Martínez-Sellés⁵, Á. Pedraz⁶, E. Bouza^{1,2,3,4}, P. Muñoz^{1,2,3,4}, en nombre del Grupo de Apoyo al Manejo de la Endocarditis Infecciosa del Hospital General Universitario Gregorio Marañón (GAME-HGUGM)

¹ Servicio Microbiología Clínica y Enfermedades Infecciosas, Hospital General Universitario Gregorio Marañón, Madrid

² Instituto de Investigación Sanitaria Gregorio Marañón, Madrid

³ Departamento de Medicina, Facultad de Medicina, Universidad Complutense de Madrid

⁴ CIBER Enfermedades Respiratorias-CIBERES, Madrid

⁵ Servicio de Cardiología, Hospital General Universitario Gregorio Marañón, Madrid

⁶ Servicio de Cirugía Cardiaca, Hospital General Universitario Gregorio Marañón, Madrid

*para correspondencia.

Justificación: *Cardiobacterium* spp. es un género bacteriano perteneciente al orden de los *Cardiobacteriales*, formado por dos especies (*C. hominis* y *C. valvarum*), pertenecientes al grupo HACEK. Aunque su papel como agente causante de endocarditis infecciosa (EI) es conocido, existe poca información reciente al respecto. Nuestro objetivo es describir las características clínicas, diagnósticas, terapéuticas y evolutivas de los pacientes con EI causada por estas especies.

Material y métodos: El HGUGM pertenece al grupo GAMES de 45 hospitales que siguen prospectivamente todos los episodios de EI con un protocolo común. Todos los pacientes son evaluados por un grupo de expertos y todas las válvulas/material quirúrgico procedentes de pacientes con EI se analizan con métodos moleculares. Hemos analizado los pacientes con EI por género *Cardiobacterium* spp. diagnosticados en nuestro centro en el periodo 2008-2023.

Resultados: De las 733 EI diagnosticadas en nuestro hospital en el periodo de estudio, 4 (0,5%) estuvieron causadas por *Cardiobacterium* spp. (2 por *C. hominis* y 2 por *C. valvarum*). 3/4 eran mujeres, la media de edad era de 30 años y todos eran menores de 50 años. Las comorbilidades más frecuentes fueron: cardiopatía congénita (100%), cardiopatía valvular (100%), material protésico intracardiaco (75%) y EI previa (25%). La localización de la EI fue: 3/4 (75%) sobre conducto protésico pulmonar y 1/4 (25%) sobre válvula aórtica nativa bicúspide. En 3/4 pacientes (75%) se realizó cirugía para la EI. El 75% de los pacientes presentó embolismos sépticos (2/3 pulmonares y 1/3 renales), y el 50% aneurismas micóticos (1/2 cerebrales y 1/2 en arteria pulmonar). En el 100% de los casos, el ecocardiograma mostró signos de endocarditis. En cuanto al diagnóstico microbiológico, los hemocultivos fueron positivos en 3/4 (75%) casos. En todos los pacientes intervenidos quirúrgicamente, la PCR 16S rARN fue positiva. Todos los pacientes recibieron Ceftriaxona como antibioterapia dirigida, con una media de duración de

tratamiento de 6 semanas, habiendo recibido previo al diagnóstico definitivo distintos esquemas de tratamiento (ampicilina, gentamicina, daptomicina o vancomicina) en las primeras 1-2 semanas. Ningún paciente falleció al año de seguimiento. No hubo tampoco recidivas de EI a los 3 años.

Conclusiones: Las EI por *Cardiobacterium* spp. son excepcionales en nuestro entorno y afectan especialmente a pacientes con cardiopatía congénita con material protésico pulmonar. Los hemocultivos con incubación normal y los métodos moleculares permiten establecer el diagnóstico. El pronóstico es bueno, aunque la mayoría precisan cirugía.

<https://doi.org/10.1016/j.circv.2023.11.014>

13-ID: 28

Endocarditis por *Neisseria*. presentación de tres casos y revisión de la literatura (2000-2023)



J. Díez de los Ríos^{1,*}, J. Llopis², M. Hernández-Meneses², J. Serra-Pladevall¹, G. Cuervo², F. Marco², S. Montserrat^{1,2}, A. Perissinotti², D. Pereda², J.M. Miró^{2,3}, Hospital de Vic y Hospital Clínic Endocarditis teams

¹ Hospital Universitari de Vic, Barcelona

² Hospital Clínic-IDIBAPS, Universidad de Barcelona, Barcelona

³ CIBERINFEC, Instituto de Salud Carlos III, Madrid

*para correspondencia.

Justificación: La endocarditis infecciosa (EI) por *Neisseria* no está bien caracterizada.

Objetivo: Describir 3 casos de EI por *Neisseria* y realizar una revisión sistemática de la literatura desde enero 2000 a junio 2023.

Método: *Neisseria* fue identificada por MALDI-TOF y la EI se diagnosticó según los criterios de Duke-ISCVID del 2023.

Resultados: Caso 1. Varón de 52 años con infección por VIH, drogadicto intravenoso, portador de prótesis biológica aórtica por endocarditis en 2011 y Bentall con prótesis valvular mecánica de 23 mm por disección aórtica en 2019. Ingresó por 6 días de cefalea y fiebre. El TAC craneal mostró un foco de hemorragia subaracnoidea parietal derecho. Los hemocultivos fueron positivos para *N. subflava*. El ecocardiograma transesofágico (ETE) mostró un extenso absceso mitro-aórtico rodeando la prótesis aórtica. A los 28 días se realizó un recambio aórtico y mitral por prótesis mecánicas y se implantó un parche de pericardio bovino en unión mitro-aórtica. Se trató con ceftriaxona 2 g/24 h ev. seis semanas y tuvo buena evolución clínica al año. Caso 2. Varón de 70 años con periodontitis severa que ingresó por 2 semanas de fiebre y hemocultivos positivos para *N. mucosa*. El ETE objetivó una vegetación móvil de 13x7 mm en la válvula mitral y el TAC toracoabdominal mostró un infarto esplénico. A los 11 días se realizó una vegetectomía, comisuroplastia anterior mitral y anuloplastia mitral con un anillo Cosgrove (robot da Vinci Xi®). La PCR 16-S ARN de la vegetación detectó *N. mucosa*. Se trató con ceftriaxona 2 g/24 horas ev. (6 semanas) y gentamicina 240 mg/24 h ev. (4 semanas) con buena evolución clínica al año. Caso 3. Varón de 49 años portador de una prótesis mecánica mitral y aórtica ingresó por 48 horas de fiebre. Los hemocultivos fueron positivos para *N. elongata*. El ETE no detectó vegetaciones. No se detectaron embolismos sépticos. Se trató con ceftriaxona 2 g/24 horas ev. 4 semanas con buena evolución clínica al año. Revisión literatura: se han descrito 85 casos de endocarditis por *Neisseria* incluyendo los tres casos de esta comunicación. La edad media fue de 45 años y el 75% eran varones. Las especies implicadas fueron: *N. gonorrhoeae* (n=28), *N. elongata* (n=23), *N. sicca* (n=10), *N. meningitidis* (n=7), *N. mucosa* (n=5) y otras especies (n=12). La EI fue nativa, protésica o sobre marcapasos/DAI en el 76%, 17% y

5% de casos, respectivamente. Las válvulas afectadas fueron la válvula aórtica (48%), la mitral (34%), la tricúspide (12%), la pulmonar (3,5%) y el cable del marcapasos/DAI (5%). El 38% de casos tuvieron embolismos sistémicos y el 20% embolismos en el SNC. La mitad de los pacientes requirió cirugía cardíaca y el 9% falleció durante el ingreso.

Conclusiones: La EI por *Neisseria* es infrecuente, está causada principalmente por las especies de *N. gonorrhoeae*, *N. elongata* y *N. sicca*, afecta a varones de mediana edad, tiene una alta incidencia de embolismos periféricos y de cirugía cardíaca y una mortalidad relativamente baja.

<https://doi.org/10.1016/j.circv.2023.11.015>

14-ID: 30

Eficacia *in vitro* de nuevas pautas antibióticas orales en la endocarditis infecciosa (EI) por *Enterococcus faecalis*



J. García-González*, M. Julià, M.A. Cañas, G. Cuervo, M. Hernández-Meneses, A. Perissinotti, B. Vidal, A. Moreno, C. García-de-la-Mària, J.M. Miró, el grupo de estudio de la Endocarditis del Hospital Clínic de Barcelona

Endocarditis Team del Hospital Clínic, Barcelona

*para correspondencia.

Justificación. Las pautas de tratamiento antibiótico de la (EI) por *E. faecalis* (EFAE) recomiendan de 4-6 semanas de tratamiento intravenoso (IV) hospitalario. Recientemente se ha demostrado la eficacia a partir de las 2 semanas de tratamiento IV de los tratamientos domiciliarios, que incluyen el tratamiento antibiótico domiciliario endovenoso (TADE) y el oral. El ensayo clínico danés POET (Iversen K, NEJM 2019) demostró la eficacia y seguridad del tratamiento de consolidación oral en pacientes con EI, de forma similar que el tratamiento IV hospitalario. Sin embargo, una limitación del estudio ha sido la elección de las combinaciones orales sin base a estudios previos. El ensayo clínico OraPAT, en curso, sigue la línea pretendiendo demostrar una no inferioridad del tratamiento oral respecto al TADE.

Objetivo: Evaluar la actividad *in vitro* mediante estudios de sinergia de las combinaciones utilizadas en estos ensayos clínicos de amoxicilina (AMO) con moxifloxacino (MOX) o linezolid (LIN), frente a EFAE con diferentes niveles de sensibilidad a MOX.

Método: Se seleccionaron 8 cepas de EFAE en base a su sensibilidad a MOX, con 5 cepas sensibles (EFAE-816, EFAE-871, EFAE-989, EFAE-1004 y EFAE-1135) y 3 resistentes (EFAE-896, EFAE-916 y EFAE-980) según los puntos de corte del levofloxacino, de la colección de aislados de pacientes con EI del periodo 2010-2019. Se determinó la concentración mínima inhibitoria (CMI) de los antibióticos AMO, MOX y LIN por microdilución en caldo. Se realizaron estudios de sinergia mediante curvas de letalidad para las combinaciones AMO+MOX y AMO+LIN con dos inóculos: estándar (IS: $1,5 \times 10^5$ ufc/ml) y elevado (IE: 10^8 ufc/ml [equivalente a la densidad de ufc/gr de vegetación encontrados en una vegetación madura]). Los antibióticos se estudiaron en concentración de 1 xCMI. Para MOX, en aquellas cepas donde la CMI excedía las concentraciones séricas, las concentraciones antibióticas se fijaron en 1/2xCmax y 1 xCmax.

Resultados. El perfil de sensibilidad de las cepas estudiadas fue: AMO (CMI: 0,5 µg/ml), MOX (CMI: 0,25-32 µg/ml) y LIN (CMI: 1-2 µg/ml). El estudio de sinergia (tabla) mostró que la combinación de AMO + MOX, a IS fue sinérgica en 4/5 cepas (80%) y con actividad bactericida en 2/5 cepas (40%) MOX-S e indiferente frente a las tres cepas MOX-R. A IE, 1/4 cepas (25%) MOX-S mantuvo la actividad sinérgica y bactericida. La combinación de AMO + LIN, a IS fue sinérgica



BIOMED



unidix

Especialistas en cirugía cardiovascular

desde 1977 al cuidado de tu salud



91 803 28 02



info@biomed.es