8-ID: 7

Endocarditis infecciosa sobre válvula protésica aórtica por *listeria monocytogenes* en paciente con cardiopatía congénita compleja

A. Fuentenebro [1,2,3,4,5,*], J. Asensio Nogueira [1,2,3,4,5], N. Sánchez Mata [1,2,3,4,5], L. Sánchez Gómez [1,2,3,4,5], M.A. Mantecón Vallejo [1,2,3,4,5], A.D. Sancha Mijangos [1,2,3,4,5], R. Vara Arlanzón [1,2,3,4,5], M. Nevares Herrero [1,2,3,4,5], A. Pérez Rivera [1,2,3,4,5], M. Fernández Regueras [1,2,3,4,5]

[1] *Unidad de Enfermedades Infecciosas. Servicio de Medicina Interna. Hospital Universitario de Burgos*
[2] *Servicio de Cardiología. Unidad de Imagen Cardiaca. Hospital Universitario de Burgos*
[3] *Servicio de Microbiología Clínica. Hospital Universitario de Burgos*
[4] *Servicio de Hospitalización a Domicilio. Hospital Universitario de Burgos*
[5] *Servicio de Medicina Intensiva. Hospital Universitario de Burgos*
*para correspondencia.

Justificación: La endocarditis infecciosa (EI) es una complicación poco común de la infección por *Listeria monocytogenes* y solo alrededor del 8% de las infecciones por dicha bacteria la desarrollan. Se trata de una entidad grave, con elevada morbimortalidad y que requiere un abordaje multidisciplinar.
Objetivo: Describir las características de una paciente con EI por *Listeria monocytogenes* sobre válvula protésica aórtica, portadora de síndrome de Laubry-Pezzi (comunicación interventricular e insuficiencia aórtica secundaria) y foramen oval permeable (FOP).
Método: Mujer de 64 años con antecedentes de DM tipo 1, enfermedad renal crónica grado 3bA1 y cardiopatía congénita compleja: síndrome de Laubry-Pezzi y FOP. Fue intervenida hace 15 años realizándose sustitución valvular aórtica por prótesis mecánica, cierre de comunicación interventricular, cierre de FO y resección de banda anómala subpulmonar. Consulta por síndrome constitucional y febrícula de evolución subaguda. Se extraen hemocultivos que muestran crecimiento de *Listeria monocytogenes.* Se realiza ecocardiografía transesofágica visualizándose absceso perianular (figura 1) con dehiscencia del anillo posterior aórtico que determina insuficiencia valvular grave (figura 2). Se descarta la presencia de complicaciones infecciosas sistémicas y de otras patologías relacionadas mediante el estudio complementario dirigido.

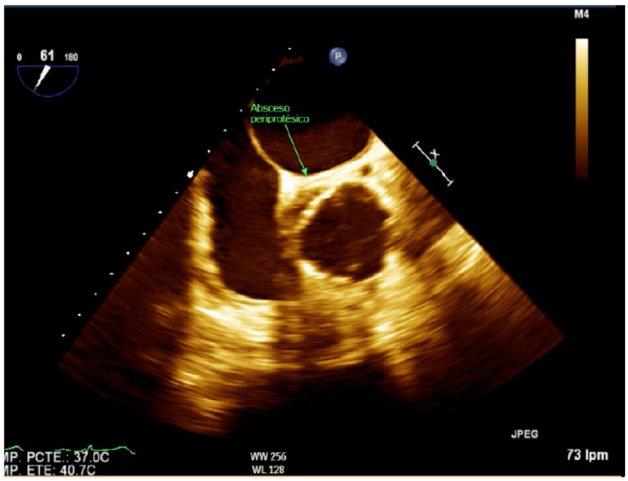

Figura 1. Absceso periprotésico.

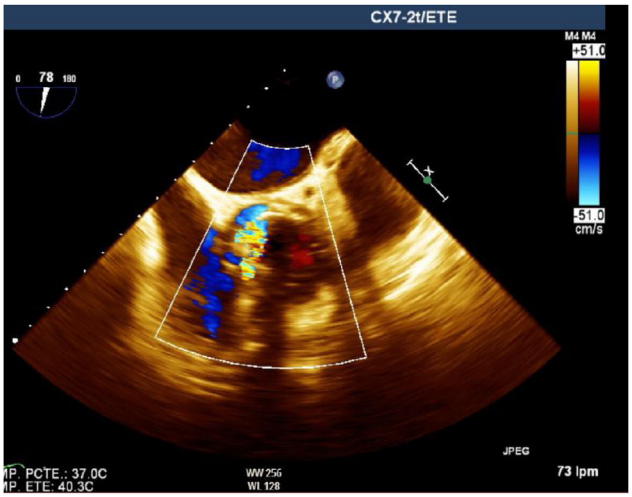

Figura 2. Insuficiencia periprotésica.

Resultados: Se inicia antibioterapia combinada con ampicilina y cotrimoxazol. Debido al desarrollo de insuficiencia cardiaca y la presencia de complicaciones paravalvulares, se decide intervención quirúrgica realizándose recambio de prótesis aórtica mecánica por prótesis biológica. El cultivo del material protésico y los hemocultivos realizados tras la intervención fueron negativos. Se completan 6 semanas de tratamiento antibiótico con ampicilina, suspendiéndose el cotrimoxazol por toxicidad renal y hematológica. La paciente presenta evolución favorable con ecocardiografía al alta mostrando normofunción protésica sin otros hallazgos significativos.
Conclusiones: El síndrome de Laubry-Pezzi es una enfermedad poco frecuente que suele requerir una intervención quirúrgica compleja con abundante material protésico. La endocarditis infecciosa por *Listeria monocytogenes* se trata de una entidad con baja incidencia que afecta predominantemente a pacientes de edad avanzada con comorbilidades asociadas, especialmente inmunosupresión y cardiopatía valvular con presencia de dispositivos protésicos. No existen recomendaciones específicas internacionalmente consensuadas para el abordaje de esta entidad. El manejo consiste en la mayoría de los casos en un tratamiento combinado médico y quirúrgico.

https://doi.org/10.1016/j.circv.2023.11.010

9-ID: 20

Caracterización de la endocarditis enterocócica en pacientes sometidos a trasplante de organo sólido en un hospital terciario

R. Blanes Hernandez [1,2,*], M.Á. Arnau Vives [1,2], D. Domingo Valero [1,2], M. Blanes Juliá [1,2], M. Salavert Lletí [1,2]

[1] *Unidad de Enfermedades Infecciosas, Área Clínica Médica, Hospital Universitario y Politécnico La Fe, Valencia*
[2] *Servicio de Cardiología, Hospital Universitario y Politécnico La Fe, Valencia*
*para correspondencia.

Justificación: La endocarditis infecciosa (EI) es una infección infrecuente pero que sigue conllevando una importante morbimortalidad a pesar de los avances en el manejo actual. Por otra parte, los

BIOMED
unidix
Especialistas
en cirugía
cardiovascular
desde 1977 al cuidado de tu salud
91 803 28 02
info@biomed.es