Cirugía Cardiovascular 31 (2024) 126–129

Caso Clínico

Toracocentesis por método Seldinger mediante catéter venoso central y aguja de Tuohy en el postoperatorio de cirugía cardiaca

Elio Martín Gutiérrez [a,*], Bárbara Oujo González [a], Javier Gualis Cardona [a], Pasquale Maiorano [a], Laura Castillo Pardo [a], Gregorio Laguna Núñez [b], José Manuel Martínez Comendador [c] y Mario Castaño Ruiz [a]

[a] *Servicio de Cirugía Cardiaca, Hospital Universitario de León, León, España*
[b] *Servicio de Cirugía Cardiovascular, Hospital Universitario Virgen de las Nieves, Granada, España*
[c] *Servicio de Cirugía Cardiaca, Complexo Hospitalario Universitario A Coruña, A Coruña, España*

INFORMACIÓN DEL ARTÍCULO

Historia del artículo:
Recibido el 21 de septiembre de 2023
Aceptado el 22 de octubre de 2023
On-line el 30 de noviembre de 2023

Palabras clave:
Derrame pleural
Toracocentesis
Catéter venoso central

RESUMEN

El desarrollo de derrames pleurales en el postoperatorio de pacientes sometidos a cirugía cardiaca es una complicación frecuente. Se han desarrollado diferentes sistemas de drenaje, entre los cuales, aquellos basados en el método Seldinger demuestran mayor seguridad y menor invasividad. La toracocentesis con catéter venoso central supone una maximización de estos aspectos, demostrándose eficaz en la evacuación de derrames pleurales en el contexto del postoperatorio de cirugía cardiaca. Describimos nuestra experiencia incorporando modificaciones técnicas al procedimiento con la utilización de aguja de Tuohy de 18 G para la punción.

© 2023 Sociedad Española de Cirugía Cardiovascular y Endovascular. Publicado por Elsevier España, S.L.U. Este es un artículo Open Access bajo la licencia CC BY-NC-ND (http://creativecommons.org/licenses/by-nc-nd/4.0/).

Seldinger method through central venous catheter and Tuohy needle for thoracocentesis in postoperative cardiac surgical patients

Keywords:
Pleural effusion
Thoracocentesis
Central venous catheter

ABSTRACT

Pleural effusions are frequent complications in the postoperative period of patients undergoing cardiac surgery. Different drainage systems have been developed, and those based on the Seldinger method demonstrate greater safety and less invasiveness. Thoracentesis with a central venous catheter maximizes these aspects, providing effective evacuation of pleural effusions in the postoperative period of cardiac surgery. We describe our experience adding technical modifications based on puncture with 18 G Tuohy needles.

© 2023 Sociedad Española de Cirugía Cardiovascular y Endovascular. Published by Elsevier España, S.L.U. This is an open access article under the CC BY-NC-ND license (http://creativecommons.org/licenses/by-nc-nd/4.0/).

Introducción

El desarrollo de derrames pleurales es una complicación frecuente en el contexto perioperatorio de los pacientes sometidos a cirugía cardiaca, afectando a más del 40% de los pacientes según procedimientos[1,2]. Si bien su manejo conservador con terapia diurética y/o antiinflamatoria puede ser eficaz para su resolución, entre un 1 y 4% pueden motivar compromiso respiratorio y/o mostrarse refractarios a las anteriores medidas, pudiendo beneficiarse de la evacuación mediante drenaje torácico para prevenir el desarrollo de complicaciones asociadas (insuficiencia respiratoria, atelectasia, neumonía, empiema, fibrotórax, etc.)[2].

Diferentes sistemas de drenaje han sido desarrollados, desde los catéter-trocar hasta dispositivos menos invasivos como PleureCath® o catéteres basados en el método Seldinger. En relación con estos últimos, se ha descrito en la literatura la utilización de catéteres de acceso venoso central para la evacuación de derrames torácicos en diferentes contextos clínicos, como una medida eficaz y mínimamente invasiva.

Exponemos nuestra experiencia en el drenaje percutáneo de derrames postoperatorios basado en el uso de catéteres de acceso venoso central por método Seldinger[3], en pacientes sometidos a cirugía cardiaca, incorporando modificaciones técnicas.

Material y métodos

Descripción del material utilizado

Los elementos utilizados para el procedimiento de toracocentesis son comunes y pueden estar presentes en cualquier medio hospitalario. La figura 1 resume todo el material utilizado. Buena parte del mismo lo compone el kit de cateterización venosa cen-

* Autor para correspondencia.
Correo electrónico: elio.cardiosurg@gmail.com (E. Martín Gutiérrez).

https://doi.org/10.1016/j.circv.2023.10.005
1134-0096/© 2023 Sociedad Española de Cirugía Cardiovascular y Endovascular. Publicado por Elsevier España, S.L.U. Este es un artículo Open Access bajo la licencia CC BY-NC-ND (http://creativecommons.org/licenses/by-nc-nd/4.0/).



Figura 1. (A) Detalle en la dirección de la guía de 0,032" con la aguja de punción vascular 18 G (arriba) o la de Tuohy 18 G (abajo). La aguja de Tuohy permite orientar la guía hacia abajo para dirigirla hacia la localización del derrame en senos costofrénicos. (B) Material utilizado para la realización de toracocentesis: 1. vaso estéril con vacío apirógeno de 1000 ml; 2. vial de 10 ml anestésico local mepivacaína al 2%; 3. vial de 10 ml de suero fisiológico 0,9%; 4. jeringa de 10 ml montada en aguja de punción intramuscular; 5. jeringa de 50 ml con conexión tipo Luer; 6. aguja de Tuohy 18 G × 80 mm; 7. llave de tres pasos; 8. sistema de gotero para infusión de suero; 9. componentes del kit de acceso venoso central Arrowg + ard Blue®: 9.1. jeringa de Raulerson de 5 ml; 9.2. dilatador cutáneo de 8,5 Fr × 10,2 cm; 9.3. catéter venoso central de 7 Fr × 20 cm; 9.4. guía teflonada de 0,032" × 60 cm. (C) Detalle del montaje secuencial del sistema de toracocentesis. Nótese que los elementos estériles están apoyados sobre paño mientras que el vaso queda fuera del campo.

tral. Si bien en nuestro medio se utilizó el sistema Arrowg + ard Blue® Two Lumen CVC (Arrow®, Teleflex®, Reading, EE.UU.), pueden utilizarse sistemas de similares características. Este sistema se compone de un catéter de 7 Fr × 20 cm bilumen (distal 14 G y proximal 18 G), guía teflonada de 0,032" × 60 cm, aguja de punción vascular de 18 G × 6,35 mm, jeringa Arrow® Raulerson Spring-Wire de 5 ml y dilatador cutáneo de 8,5 Fr × 10,2 cm

La jeringa Raulerson (que permite pasar la guía tras la punción sin necesidad de desconectar la jeringa de la aguja) puede ser sustituida por una convencional de 5 o 10 ml a criterio del operador, vacía o con carga parcial de suero fisiológico para efectuar la punción en el espacio pleural.

Además, se utilizará un sistema de recogida del derrame en vaso de contenido estéril con vacío y apirógeno de 1000 ml (Vascuflasc®, Grifols®, Barcelona, España), llave de tres pasos (Discofix® C 3 SC, B. Braun®, Melsungen, Alemania), sistema de infusión de suero (IHT Medical®, Barcelona, España), jeringas de 10 ml con aguja intramuscular (BD® Emerald®, BD®, Nueva Jersey, EE.UU.) para instilación de anestésico local (mepivacaína 2%) y de 50 ml con conexión tipo Luer (BD® Luer-Lok®, BD®, Nueva Jersey, EE.UU.) para conexión a rama lateral de la llave de tres pasos en el sistema de drenaje.

Como modificación adicional al procedimiento, la aguja de punción vascular del kit puede ser sustituida por una aguja de Tuohy de 18 G × 8 cm (Smiths Medical®, Minnesota, EE.UU.). Esta aguja, utilizada habitualmente para raquianestesia, dispone de una punta curva y roma, menos traumática que la de punción vascular, que además permite orientar la dirección de la guía a su través (fig. 1A).

Descripción del procedimiento

El procedimiento comparte características con la técnica clásica de toracocentesis realizado con catéteres tipo Abbocath® y sistema de drenaje con sello de agua o Bülau[4]. La figura 2 resume el procedimiento.

Brevemente, con el paciente en sedestación y reclinado hacia delante, se procede a identificar la cámara de derrame por medio de maniobras de auscultación, abolición de murmullo vesicular y las vibraciones vocales y su relación con el estudio radiológico realizado con anterioridad. La utilización de ecografía torácica es recomendable a efectos de identificar el sitio de punción, valorar las características del derrame, la ausencia de loculación, así como servir de guía durante el procedimiento para el posicionamiento de la guía, el catéter y evaluar la evacuación del derrame[5–9]. Una vez localizado el punto de punción en el borde superior de la costilla del espacio intercostal elegido, se procede a la preparación de la piel con antiséptico, disposición del campo estéril y material de trabajo e instilar anestésico local (mepivacaína 2%) en el trayecto por medio de una jeringa de 10 cm^3 y aguja intramuscular. Se recomienda localizar la cámara de derrame

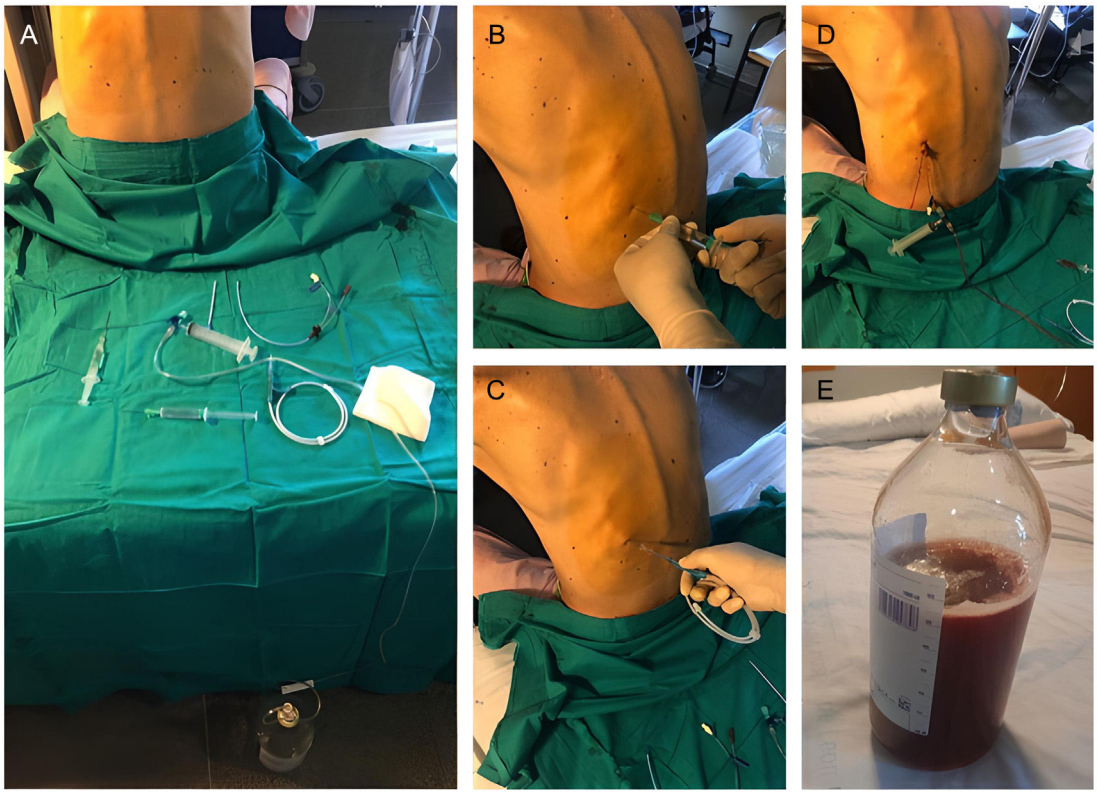

Figura 2. Fases del procedimiento de toracocentesis: (A) Preparación del campo y material de trabajo, nótese la diferencia entre elementos estériles y no estériles; (B) confirmación del sitio de punción e instilación de anestésico local; (C) punción y paso de guía a la cavidad pleural; (D) intercambios secuenciales de aguja, dilatador cutáneo y catéter sobre guía, conexión del catéter al sistema de drenaje; (E) resultado de drenaje de derrame serohemático de la cavidad pleural.

Figura 3. Controles radiológicos de un caso de nuestra experiencia previo al drenaje (A), tras toracocentesis izquierda (B) y una semana más tarde tras realizar regularmente ejercicios de fisioterapia respiratoria (C).

en esta maniobra, con punción bajo aspiración hasta acceder a la misma y comprobar el paso de derrame al interior de la jeringa.

Posteriormente se instila en retirada realizando repetidas maniobras de aspiración para prevenir la infusión intravascular. A continuación, se realiza punción en el mismo punto, preferentemente con jeringa de 10 ml cargada parcialmente con suero fisiológico y aguja de Tuohy con el bisel dirigido hacia abajo, avanzando bajo aspiración continua hasta acceder a la cámara de derrame. Se realizan intercambios secuenciales de aguja por dilatador y este por catéter sobre guía.

El catéter es conectado al sistema de evacuación, preferentemente en su lumen distal, formado por el vaso de vacío, línea de gotero, llave de tres pasos y, opcionalmente, jeringa de 50 cm^3 con conexión tipo Luer en la rama lateral de la llave. Esta jeringa junto a la llave permite la extracción bajo aspiración del derrame en aquellos casos en los que el contenido no sea fluido o se produzca obstrucción del lumen por elementos sólidos de grasa o coágulos. Si la evacuación se realiza mediante bolos de jeringa, puede realizarse sin interrupción. En el caso de que el drenaje se produzca espontáneamente al vaso con vacío, será necesario la interrupción cada 250-300 ml de drenaje para prevenir el desarrollo de bamboleo mediastínico o lesión pulmonar ex vacuo. La realización de maniobras de Valsalva o ejercicios de fisioterapia con incentivador volumétrico pueden ser beneficiosos para la evacuación del derrame.

Una vez se observe cese del rendimiento del drenaje, puede aplicarse succión con el sistema de jeringa de 50 cm^3 y llave de tres pasos, así como movilizar el catéter sólo hacia fuera o utilizar alternativamente el otro lumen y solicitar al paciente que se incline alternativamente hacia adelante y hacia atrás para favorecer la movilización del drenaje hacia la región de aspiración.

Una vez cesa la extracción de líquido tras todas las maniobras anteriores, puede ser retirado por tracción simple, efectuando los tegumentos el adecuado sellado del espacio pleural. El control radiológico posterior deberá correlacionarse con la cantidad de drenaje extraído a la vez que permitirá comprobar la ausencia de neumotórax, como principal complicación derivada del procedimiento.

Resultados

Entre 2013 y 2023, fueron realizados 24 procedimientos de toracocentesis, en 24 pacientes intervenidos de cirugía cardiaca previamente, por técnica Seldinger con dispositivo de catéter venoso central según la técnica descrita con anterioridad. En todos los procedimientos se alcanzó el éxito técnico, con volumen de drenaje de 887,50 ± 510,36 ml (media ± desviación estándar). La utilización de agujas de 18 G de punción vascular o de Tuohy se realizó indistintamente a criterio del observador. Sólo se registró un evento de complicación en forma de neumotórax que se resolvió con el implante de sistema de drenaje PleureCath®, habiendo sido utilizada en este caso la aguja de punción vascular. No se evidenció recurrencia del derrame pleural en ningún caso, por lo que ninguno de los pacientes precisó nuevos procedimientos de drenaje torácico (fig. 3). La mortalidad hospitalaria fue de un paciente, derivada de complicaciones no relacionadas con el procedimiento de drenaje torácico.

Discusión

El drenaje pleural con catéteres venosos centrales como alternativa mínimamente invasiva a los sistemas convencionales ha sido descrito en la literatura con aplicación a diferentes contextos clínicos[10,11], incluida la cirugía cardiaca[12]. Se trata de un procedimiento eficaz y eficiente, con baja tasa de complicaciones y mínima invasividad. Se ha descrito un caso de hemotórax por lesión de arteria intercostal[13], si bien se ha reportado una incidencia de dicha complicación de entre un 1 y 4% en las series publicadas[14]. En nuestra experiencia, la tasa de éxito fue alta, describiéndose sólo un caso de punción del parénquima pulmonar con desarrollo de neumotórax, complicación reportada en la literatura con una incidencia del 6%[14].

La realización de un drenaje de la cavidad pleural supone una medida invasiva en el contexto del postoperatorio de los pacientes sometidos a cirugía cardiaca. Estos frecuentemente presentan alteraciones de la coagulación, por lo que la reducción de la invasividad minimiza el riesgo de complicaciones a la vez que reduce las molestias derivadas del mismo. Si bien la mayoría de los derrames pleurales en este contexto han sido descritos como exudados hemáticos o serohemáticos, con alta viscosidad derivada de su carga proteínica[1,2], tanto nuestra experiencia como las reportadas en la literatura han demostrado que este método es eficaz para el drenaje de los mismos sin necesidad de recurrir a catéteres de mayor calibre en la mayoría de los casos.

La modificación técnica que proponemos, que incorpora la utilización de la aguja de 18 G de Tuohy, supondría una mejora respecto del procedimiento descrito en la literatura ya que:

- Aunque sacrifica la penetrancia a través de los tegumentos, se trata de una aguja menos traumática, ideada para la punción raquídea reduciendo el riesgo de lesión de la médula o raíces nerviosas. De esta forma, limitaría el riesgo de lesión de los vasos intercostales y, sobre todo, de la superficie pulmonar en caso de contacto con la misma, a diferencia de lo que ocurre con otros dispositivos de bajo calibre como PleureCath®. La técnica Seldinger además reduce el riesgo de lesión pulmonar al implantar un catéter vascular en el espacio pleural, a diferencia de la técnica clásica con Abbocath® en la que, una vez se produjese la reexpansión pulmonar, la superficie visceral podría contactar con el borde plástico del catéter.
- Cualquiera de los dispositivos Seldinger son potencialmente superiores a la técnica clásica al utilizar catéteres largos multiperforados para el drenaje. Sin embargo, la posibilidad de dirigir la guía y asegurar la posición del catéter en el seno costofrénico también supone una ventaja adicional. De hecho, este procedimiento también ha sido descrito para el drenaje mínimamente invasivo de neumotórax, en cuyo caso el bisel sería orientado hacia arriba para la evacuación de aire. Esta direccionalidad de la guía hace que el procedimiento tenga más garantías de ser eficaz al evitar el malposicionamiento de la misma y, por ende, del catéter.

Conclusiones

La técnica de toracocentesis basada en el método Seldinger con catéter venoso central y punción con aguja de Tuohy es una alternativa eficaz para la evacuación de derrames pleurales en el postoperatorio de cirugía cardiaca, con mínima invasividad y muy baja tasa de complicaciones.

Consideraciones éticas

Se ha mantenido el anonimato del paciente y se obtuvo su consentimiento informado por escrito para la publicación del artículo.

Conflicto de intereses

Ninguno de los autores tiene conflicto de intereses que declarar en relación con la técnica ni los materiales utilizados para la misma.

Bibliografía

1. Sadikot RT, Rogers JT, Cheng DS, Moyers P, Rodriguez M, Light RW. Pleural fluid characteristics of patients with symptomatic pleural effusion after coronary artery bypass graft surgery. Arch Intern Med. 2000;160:2665–8.
2. Light RW, Rogers JT, Cheng D, Rodriguez RM. Large pleural effusions occurring after coronary artery bypass grafting. Cardiovascular Surgery Associates, PC. Ann Intern Med. 1999;130:891–6.
3. Singh K, Loo S, Bellomo R. Pleural drainage using central venous catheters. Crit Care. 2003;7:R191–4.
4. Jany B, Welte T. Pleural effusion in adults-etiology, diagnosis, and treatment. Dtsch Arztebl Int. 2019;116:377–86.
5. Usta E, Mustafi M, Ziemer G. Ultrasound estimation of volume of postoperative pleural effusion in cardiac surgery patients. Interact CardioVasc Thorac Surg. 2010;10:204–7.
6. Jones PW, Moyers JP, Rogers JT, Rodriguez RM, Lee YC, Light RW. Ultrasound-guided thoracentesis: is it a safer method? Chest. 2003;123:418–23.
7. Josephson T, Nordenskjold CA, Larsson J, Rosenberg LU, Kaijser M. Amount drained at ultrasound-guided thoracentesis and risk of pneumothorax. Acta Radiol. 2009;50:42–7.
8. Peabody CR, Mandavia D. Deep needle procedures: improving safety with ultrasound visualization. J Patient Saf. 2017;13:103–8.
9. Lucas BP, Tierney DM, Jensen TP, Dancel R, Cho J, et al.; Society of Hospital Medicine Point-of-Care Ultrasound Task Force. Credentialing of Hospitalists in Ultrasound-Guided Bedside Procedures: A Position Statement of the Society of Hospital Medicine. J Hosp Med. 2018;13:117-25.
10. Pignotti MS, Messeri A, Donzelli G. Thoracentesis in pericardial and pleural effusion caused by central venous catheterization: a less invasive neonatal approach. Paediatr Anaesth. 2004;14:349–51.
11. Song L, Zhang Y, Jia Q. Central venous catheter based closed thoracic drainage in the treatment of tuberculous pleuritis. Pak J Med Sci. 2019;35:1024–9.
12. Wickbom A, Cha SO, Ahlsson A. Thoracocentesis in cardiac surgery patients. Multimed Man Cardiothorac Surg. 2015;2015:mmv002.
13. Li BQ, Ye B, Chen FX, Ke L, Tong ZH, Li JS, et al. Intercostal artery damage and massive hemothorax after thoracocentesis by central venous catheter: A case report. Chin J Traumatol. 2017;20:305-7.
14. Cantey EP, Walter JM, Corbridge T, Barsuk JH. Complications of thoracentesis: incidence, risk factors, and strategies for prevention. Curr Opin Pulm Med. 2016;22:378–88.

BIOMED
unidix
Especialistas
en cirugía
cardiovascular
desde 1977 al cuidado de tu salud
91 803 28 02
info@biomed.es