

Caso clínico

Trombo intracardiaco, presentación inusual del carcinoma metastásico con primario desconocido: reporte de un caso



Miguel Q. Clemente-Afonso^{a,*}, Yiliam Blanco-Pérez^b, Angela M. Castro-Arca^b, Hashem N. Sari-DarDeek^c e Yasser Colao-Jiménez^a

^a Servicio de Cirugía Cardiovascular, Hospital Hermanos Ameijeiras, La Habana, Cuba

^b Departamento de Ecocardiografía, Hospital Hermanos Ameijeiras, La Habana, Cuba

^c Departamento de Anatomía Patológica, Hospital Hermanos Ameijeiras, La Habana, Cuba

INFORMACIÓN DEL ARTÍCULO

Historia del artículo:

Recibido el 22 de junio de 2023

Aceptado el 13 de septiembre de 2023

On-line el 1 de marzo de 2024

Palabras clave:

Reporte de caso

Trombo cardiaco

Carcinoma

Cirugía cardiaca

RESUMEN

El trombo en la aurícula derecha con obstrucción de la vena cava superior como manifestación inicial de un carcinoma metastásico con origen primario desconocido no es un evento frecuente. Las guías basadas en la evidencia para el manejo clínico de los pacientes con trombo son todavía limitadas. Presentamos una paciente de 82 años con antecedente de EPOC, exfumadora y con diabetes mellitus tipo 2 que ingresa por síncope frecuente y disnea limitante. El estudio ecocardiográfico evidencia una gran masa en la aurícula derecha en la desembocadura de la vena cava superior. Se realizó la resección quirúrgica de la misma, que resultó ser un trombo, y se resecó además una adenopatía en el mediastino anterior, que resultó positiva para carcinoma metastásico indiferenciado de células grandes. No se encontró el primario en los estudios realizados. La paciente se mantiene estable con disnea ligera cuatro meses después de la cirugía. No obstante, el pronóstico sobre una paciente con dicho diagnóstico es pobre. En la operación de un trombo intracardiaco obstructivo se debe sospechar la posibilidad de un síndrome paraneoplásico adyacente, por lo que se debe tener en cuenta en la práctica clínica y hacer un buen acopio de muestras en el acto quirúrgico para el estudio anatomopatológico. La cirugía, a pesar de ser riesgosa, es una opción en pacientes con una masa intracardiaca con compromiso hemodinámico.

© 2023 Publicado por Elsevier España, S.L.U. en nombre de Sociedad Española de Cirugía Cardiovascular y Endovascular. Este es un artículo Open Access bajo la licencia CC BY-NC-ND (<http://creativecommons.org/licenses/by-nc-nd/4.0/>).

Intracardiac thrombus, unusual presentation of metastatic carcinoma with unknown primary: Case report

ABSTRACT

Right atrial thrombus with superior vena cava obstruction as the initial manifestation of metastatic carcinoma of unknown primary origin is not a frequent event. Evidence-based guidelines for the clinical management of patients with thrombus are still limited. We present an 82-year-old patient with a history of COPD, diabetes mellitus and an ex-smoker, who was admitted due to frequent syncope and limiting dyspnea. The echocardiographic study revealed a large mass in the right atrium at the entrance of the superior vena cava. Surgical resection of the same was performed, which turned out to be a thrombus, a lymph node in the anterior mediastinum was also resected, which was positive for metastatic undifferentiated large cell carcinoma. The primary lesion was not found in the studies carried out. The patient remains stable clinically with mild dyspnea four months after surgery. However, the prognosis for a patient with such a diagnosis is poor. In the operation of an obstructive intracardiac thrombus, the possibility of an adjacent paraneoplastic syndrome should be suspected, so it should be taken into account in clinical practice and a good collection of samples should be made in the surgical act for the anatomopathological study. Surgery, despite being risky, is an option in patients with an intracardiac mass with hemodynamic compromise

© 2023 Published by Elsevier España, S.L.U. on behalf of Sociedad Española de Cirugía Cardiovascular y Endovascular. This is an open access article under the CC BY-NC-ND license (<http://creativecommons.org/licenses/by-nc-nd/4.0/>).

Keywords:

Case report

Cardiac thrombus

Carcinoma

Cardiac surgery

Introducción

Ante la imagen de una masa en la aurícula derecha resalta un arsenal de posibles diagnósticos. La patología más frecuente es el trombo debido a la conexión con el sistema venoso profundo,

* Autor para correspondencia.

Correo electrónico: miguelquasma1@hotmail.com (M.Q. Clemente-Afonso).

aunque el mixoma auricular, la metástasis y otros tumores raros también han sido reportados¹.

El trombo en la aurícula derecha con obstrucción de la vena cava superior como manifestación inicial de un carcinoma metastásico no es un evento frecuente. En este artículo describimos la evolución clínica y el resultado quirúrgico de una paciente de 82 años que ingresa por síncope frecuente y disnea limitante. En la revisión realizada por los autores hay pocos artículos publicados sobre este tema.

Caso clínico

Paciente mujer de 82 años con antecedentes de diabetes mellitus tipo 2, exfumadora, EPOC, con angina estable con tratamiento regular y enfermedad renal crónica (quiste renal). Hace dos años comenzó con palpitaciones a los esfuerzos moderados y síncope ocasional. El mismo cuadro empeoró en el transcurso del tiempo e ingresa por disnea limitante y síncope al menor esfuerzo, clase funcional IV. Niega dolor precordial, pérdida de peso o anorexia. Al examen físico encontramos piel y mucosas normocoloreadas, cabeza, cuello y mamas normales para su edad, sin adenopatías, frecuencia respiratoria 19, murmullo vesicular audible, estertores pulmonares crepitantes finos aislados, saturación de O₂ 96%, frecuencia cardíaca de 88 latidos por minuto, ruidos cardíacos de buen tono e intensidad, extrasístoles aisladas, primer y segundo ruidos cardíacos presentes y normales, sin varices en ambos miembros inferiores ni edema, y presión arterial de 130/70 mmHg.

Estudios realizados: hemograma y constantes corpusculares en valores normales, eritrosedimentación 65 mm/h (valor de referencia, 4–20 mm/h) aumentada, valores hemoquímicos y coagulograma en rango de normalidad. Estudios serológicos, hemocultivos y urocultivos negativos. Electrocardiograma con bloqueo completo de rama derecha.

En la ecografía transesofágica (ETE; [fig. 1](#)) se aprecia una masa multilobulada que ocupa dos tercios de la aurícula derecha, de 48 × 36 mm, con un área de 17 cm², con base ancha, adosada al septum interauricular hacia el fondo de la aurícula derecha. Esta masa obstruye la desembocadura de la vena cava superior en casi su totalidad, y dicha vena se observa dilatada, con 25 mm de diámetro. La ecografía transtorácica muestra una masa en la aurícula derecha ([fig. 1](#)), cavidades cardíacas con geometría y diámetros normales, función sistólica y diastólica conservada en reposo, fracción de eyección del ventrículo izquierdo del 68%. Válvulas cardíacas de morfología normal, insuficiencia tricúspide ligera, grosor parietal y pericardio normales, sin derrame pericárdico.

Ecografía abdominal: no se encontraron alteraciones hepáticas ni en el resto de los órganos intraabdominales, ni adenopatías, ni tumoración visible. En la ecografía transvaginal no se observan signos de infiltración tumoral. En la radiografía se observa una ligera cardiomegalia, sin evidencia de lesiones nodulares o de consolidaciones pleuropulmonares, ni de lesiones líticas.

En la ecografía Doppler periférica arterial y venosa no se observaron signos de trombosis venosa profunda.

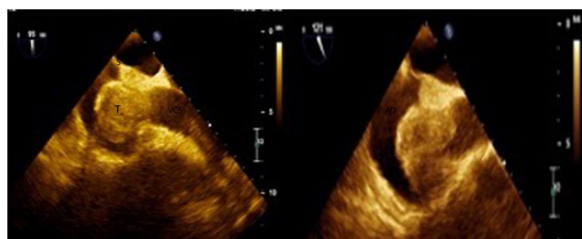

Figura 1. Ecografía transesofágica (ETE): trombo (T) en la aurícula derecha con obstrucción de la vena cava superior (VCS), adherido al septum interauricular (S).

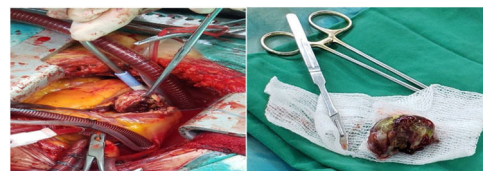


Figura 2. Foto intraoperatoria en el momento de la resección de la masa (trombo) de la aurícula derecha.

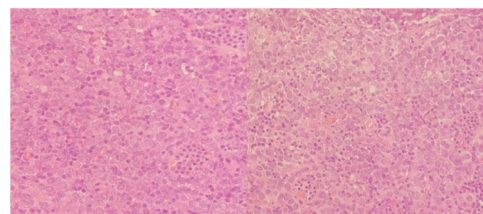


Figura 3. Biopsia de la adenopatía mediastinal. Microtinción hematoxilina y eosina. Se observa metástasis difusa de células epiteliales malignas largas de aspecto epitelioides, que altera la arquitectura normal del ganglio con dispersas células inflamatorias que infiltran las células malignas.

La coronariografía no presentó lesiones coronarias angiográficamente visibles.

La tomografía computarizada se realizó en el postoperatorio, dado que no estaba disponible previo a la cirugía dada la necesidad urgente de intervención. Se observó un patrón enfisematoso en ambos campos pulmonares, con múltiples y pequeñas bullas centrolobulillares; no se observaron nódulos pulmonares ni adenopatías. Alteración de la grasa mediastinal, en posible relación con un proceso residual por cirugía. Sin otras alteraciones mediastinales.

Una vez definida la indicación quirúrgica y posterior a la esternotomía media, se constató adenopatía mediastinal, que fue resecada junto a la pleura derecha adyacente y la grasa mediastinal periganglionar, enviándose la muestra para estudio anatomopatológico. Al realizar la pericardiotomía se constató la vena cava superior muy dilatada, por lo que se decidió entrar en circulación extracorpórea con canulación arterial aórtica y venosa bicaval, descenso de temperatura a 34°C, pinzamiento aórtico y anteroplejía. Auriculotomía derecha oblicua paralela al surco auriculoventricular. Se confirmó la masa de base ancha, 4,5 × 3,6 cm, de aspecto ovulado, superficie lisa, color heterogéneo (pardo claro, amarillo naranja), consistencia fibroelástica, adosada al techo, a la pared posterior de la aurícula derecha y a parte del tabique interauricular, que obstruía la desembocadura de la vena cava superior en casi su totalidad ([fig. 2](#)). Se resecó la masa en su totalidad y se electrocauterizó la base de implantación de la misma. La biopsia por congelación informó trombo intracardiaco, adenopatía mediastinal positiva de malignidad. Procedimiento de decanulación y cierre de forma convencional. Pinzamiento aórtico 27 min, tiempo de circulación extracorpórea 40 min, tiempo de intubación 6 horas.

Presentó neumotórax derecho al segundo día del postoperatorio, resuelto por pleurostomía. Presentó fibrilación auricular paroxística en el primer día del postoperatorio con reversión espontánea. Infección urinaria por *Pseudomonas* a los 5 días del posoperatorio, tratada y con evolución clínica favorable. Estancia hospitalaria: 40 días. Paciente que a los 4 meses del postoperatorio se mantiene estable, con clase funcional I.

Al estudio anatomopatológico ([figs. 3 y 4](#)), la adenopatía del mediastino anterior, pétérea, mide 4 × 2,3 cm, multinodular; al corte, tejido blanquecino y pardo claro, con focos de calcificación. La inmunohistoquímica PANCK (anticuerpo anti-pan-citoqueratina) resultó positiva, melanoma Triple Cocktail, HMB45 y MELANA negativos. Se informa como metástasis mediastinal de un car-

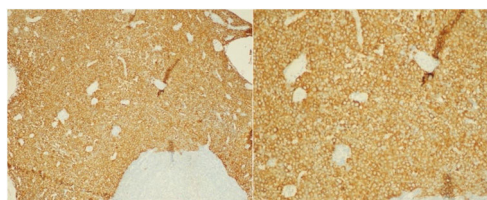


Figura 4. Biopsia de la adenopatía mediastinal. La inmunohistoquímica del anticuerpo anti-pan-citoqueratina presentó un difuso y fuerte marcaje de las células malignas, indicando carcinoma.

cinoma indiferenciado de células grandes, con patrón similar a linfopitelioma. No se realizan otras tinciones.

Discusión del caso

El trombo intracardiaco ocurre en una variedad de localizaciones y frecuentemente no es tomado en cuenta. Las guías basadas en la evidencia para el manejo clínico de los pacientes con trombo son todavía limitadas². El trombo en la aurícula generalmente se forma en el marco de alguna enfermedad cardiovascular estructural, como fibrilación auricular o enfermedad valvular, e igualmente en pacientes con intervención cardiaca invasiva previa, marcapasos en la aurícula derecha o tromboembolismo venoso³. Esta última representa una de las manifestaciones paraneoplásicas hematológicas más frecuentes en las enfermedades malignas, particularmente en el cáncer de pulmón⁴. Tal sucede porque se conoce que hay enfermedades malignas que inducen un estado de hipercoagulabilidad⁵. No obstante, la presentación del trombo en la aurícula derecha, con obstrucción de la vena superior, no es un comportamiento frecuente como presentación inicial del carcinoma indiferenciado de células grandes. Se plantea la posibilidad de una trombosis venosa profunda previa no diagnosticada, pues es una de las fuentes más frecuentes de trombo en las cavidades derechas.

Por las características patológicas de la adenopatía estudiada y el antecedente de ser fumadora, se consideró el cáncer de pulmón como posible primario, aunque no se ha podido demostrar en los estudios realizados. Después de ajustar por edad y sexo, el riesgo trombotico estimado en pacientes con cáncer de pulmón es 20 veces mayor que en la población general, y el riesgo tromboembólico es superior en el cáncer de pulmón de células no pequeñas^{4,6}, como pudiera ser el caso.

Los carcinomas indiferenciados de células grandes, que también se denominan simplemente carcinomas de células grandes, son neoplasias malignas del pulmón que no muestran diferenciación escamosa, glandular o de células pequeñas (neuroendocrinas) en secciones teñidas de forma rutinaria de los tejidos o frotis de las muestras citológicas⁷.

La presentación clínica de las masas intracardiacas incluye disnea, dolor torácico, palpitaciones, accidente cerebrovascular y síncope, aunque casi el 20% de los pacientes son asintomáticos⁸. El síncope fue el síntoma inicial y se presentaba a diario. Tal comportamiento, probablemente atribuido a obstrucción de las cavidades derechas (obstrucción casi total de la vena cava superior), genera un cuadro de bajo gasto³.

La cirugía está indicada en los casos de una masa intracardiaca con compromiso hemodinámico o ante la presencia de embolización recurrente⁹.

La adenopatía mediastinal, que resultó positiva para carcinoma indiferenciado de células grandes, fue un hallazgo intraoperatorio, y es conocido que la presencia de manifestaciones tromboembólicas, así como la metástasis mediastinal, empobrecen el pronóstico en el cáncer^{6,10}.

Conclusión

En la operación de un trombo intracardiaco obstructivo se debe sospechar la posibilidad de un síndrome paraneoplásico adyacente, por lo que se debe tener en cuenta en la práctica clínica y hacer un buen acopio de muestras en el acto quirúrgico para el estudio anatomopatológico. La cirugía, a pesar de ser riesgosa, es una opción en pacientes con una masa intracardiaca con compromiso hemodinámico.

Consideraciones éticas

Los autores declaran que cuentan con el consentimiento informado de la paciente para proceder a la publicación de sus datos en este artículo, y que la intervención fue aprobada por el comité de ética institucional.

Financiación

No se recibió ningún patrocinio para llevar a cabo este artículo.

Conflicto de intereses

Los autores declaran no tener ningún conflicto de intereses.

Bibliografía

- Tomlinson JS, el-Gaaly M, Khan S, Papouchado M. Right atrial mass: A challenging diagnosis. *BMJ Case Rep.* 2020;13:e235715. <http://dx.doi.org/10.1136/bcr-2020-235715>.
- Patel M, Wei X, Weigel K, Gertz ZM, Kron J, Robinson AA, et al. Diagnosis and treatment of intracardiac thrombus. *J Cardiovasc Pharmacol.* 2021;78:361. <http://dx.doi.org/10.1097/FJC.0000000000001064>.
- Yang Y, Gu Z. A rare myxoma-like right atrial thrombus causing syncope. *Medicine (Baltimore).* 2018;97:e12546. <http://dx.doi.org/10.1097/MD.00000000000012546>.
- Anwar A, Jafri F, Ashraf S, Jafri MAS, Fanucchi M. Paraneoplastic syndromes in lung cancer and their management. *Ann Transl Med.* 2019;7:359. <http://dx.doi.org/10.21037/atm.2019.04.86>.
- Nair RM, Maroo A. The concoction of cancer, catheter, and intracardiac clot: A case report describing a potential treatment strategy. *Eur Heart J Case Rep.* 2020;4:1–6. <http://dx.doi.org/10.1093/ehjcr/ytaa360>.
- Kanaji N, Watanabe N, Kita N, Bandoh S, Tadokoro A, Ishii T, et al. Paraneoplastic syndromes associated with lung cancer. *World J Clin Oncol.* 2014;5:197. <http://dx.doi.org/10.5306/wjco.v5.i3.197>.
- Kini SR. Large cell undifferentiated carcinoma. En: Kini SR, editor. *Color Atlas of Pulmonary Cytopathology*. New York, NY: Springer; 2002. p. 117–22. <http://dx.doi.org/10.1007/978-0-387-21641-6.9>.
- Cuminetti G, Lutea ML, de Keyser EL, Morissens M. Right atrial pedunculated mass: Myxoma or thrombus? *J Cardiovasc Med (Hagerstown).* 2019;20:105–6. <http://dx.doi.org/10.2459/JCM.0000000000000739>.
- Poterucha TJ, Kochav J, O'Connor DS, Rosner GF. Cardiac tumors: Clinical presentation diagnosis, and management. *Curr Treat Options Oncol.* 2019;20:66. <http://dx.doi.org/10.1007/s11864-019-0662-1>.
- Agca M, Kosif A. Metastatic squamous cell cancer with unknown primary origin in the mediastinal lymph node. *Niger J Clin Pract.* 2018;21:1384–6. <http://dx.doi.org/10.4103/njcp.njcp.149.18>.



BIOMED



unidix

Especialistas en cirugía cardiovascular

desde 1977 al cuidado de tu salud



91 803 28 02



info@biomed.es