Cirugía Cardiovascular 30 (2023) 265–267

Caso clínico

Extracción de electrodos de marcapasos no infectados con LASER: una técnica segura

María Sol Siliato*, Mehrdad Moradi, Neiser Palmer, Carlota Vigil-Escalera López y Rafael Rodríguez

Servicio de Cirugía Cardiaca, Hospital Universitario Vall d'Hebron, Barcelona, España

INFORMACIÓN DEL ARTÍCULO

Historia del artículo:
Recibido el 20 de julio de 2022
Aceptado el 15 de diciembre de 2022
On-line el 1 de junio de 2023

Palabras clave:
Retirada de dispositivos estimulación cardiaca
Técnica LASER
Dispositivos no infectados

RESUMEN

La extracción de electrodos de dispositivos de estimulación cardiaca infectados está indicada según las guías de práctica clínica actuales. Sin embargo en aquellos pacientes con dispositivos disfuncionantes sin infección, la extracción de los electrodos es controvertida y han de valorarse de forma individualizada los beneficios y los riesgos. Presentamos el caso de un paciente varón de 33 años que presenta como único antecedente de interés una disfunción sinusal precoz debida a una variante genética. A los 14 años de edad, por síncope maligno, se le realiza un estudio electrofisiológico y se implanta un marcapasos bicameral en modo DDDR. A los 32 años por disfunción del dispositivo, se decide implantar uno nuevo en el lado contralateral y dejar abandonados los electrodos antiguos. Un año después presenta de nuevo disfunción del dispositivo. Se indica retirada de todos los electrodos e implante de un nuevo marcapasos bicameral. Se procedió a retirada completa de todos los electrodos mediante técnica combinada con LASER y vaina mecánica sin incidencias, e implante de un nuevo dispositivo. El paciente no presentó ninguna complicación, la evolución posquirúrgica fue correcta siendo dado de alta al día siguiente.

© 2023 Sociedad Española de Cirugía Cardiovascular y Endovascular. Publicado por Elsevier España, S.L.U. Este es un artículo Open Access bajo la licencia CC BY-NC-ND (http://creativecommons.org/licenses/by-nc-nd/4.0/).

Non-infected pacemaker lead LASER extraction: A safe technique

Keywords:
Extraction of cardiac stimulation devices
LASER technique
Non-infected devices

ABSTRACT

Transvenous lead extraction is indicated in patients with infection of the cardiac stimulation devices according to the guidelines. However, in those patients who have lead dysfunction but not infection, lead extraction is controversial and risks and benefices should be individually assessed. We present the case of a 33 years old male patient with the only medical history of an early sinusal dysfunction due to a genetic variant. At the age of 14 years old, because of a malignant syncope, an electrophysiological study was performed and a DDDR double chamber pacemaker was implanted. At the age of 32 due to device dysfunction a new pacemaker was implanted and the former leads were abandoned. One year later a new dysfunction of the device could be seen. The extraction of all leads and implantation of a new double chamber pacemaker was indicated. The complete extraction of all leads was performed with a combination of LASER technique and mechanical sheath without problems. A new device was implanted. The patient had an uneventful postoperative period and could be discharged home the day after surgery.

© 2023 Sociedad Española de Cirugía Cardiovascular y Endovascular. Published by Elsevier España, S.L.U. This is an open access article under the CC BY-NC-ND license (http://creativecommons.org/licenses/by-nc-nd/4.0/).

Introducción

El número de pacientes con dispositivos de estimulación cardiaca ha aumentado de forma exponencial en los últimos años[1]. Esto ha sucedido debido a un aumento de las indicaciones para el implante de marcapasos, desfibriladores automáticos implantables (DAI) y terapias de resincronización cardiaca (TRC)[2]. Todo esto ha hecho que también se aumente el número de extracciones de dispositivos, ya sea por infección o por otra causa. La indicación para la extracción en el caso de los dispositivos infectados en las guías de práctica clínica es de Clase IA[3]. Además la *European Heart Rhythm Association* (EHRA) publicó un documento de consenso en el año 2019 para la extracción transvenosa de los dispositivos infectados[4].

Sin embargo, la indicación de extracción de los dispositivos no infectados siempre ha sido controvertida. La *Heart Rhythm Society* publicó un consenso en el año 2017 en que la extracción debía hacerse acorde al estado clínico del paciente y teniendo en cuenta los riesgos y beneficios del procedimiento[5].

Entre las razones para extraer los electrodos no infectados está el alto riesgo de producir oclusiones venosas por la acumulación de electrodos[6], la aparición de insuficiencia tricuspídea por la presencia de varios electrodos[7] o el riesgo acumulativo de endocarditis en electrodos abandonados.

* Autor para correspondencia.
Correo electrónico: msiliato@vhebron.net (M.S. Siliato).

https://doi.org/10.1016/j.circv.2022.12.036
1134-0096/© 2023 Sociedad Española de Cirugía Cardiovascular y Endovascular. Publicado por Elsevier España, S.L.U. Este es un artículo Open Access bajo la licencia CC BY-NC-ND (http://creativecommons.org/licenses/by-nc-nd/4.0/).

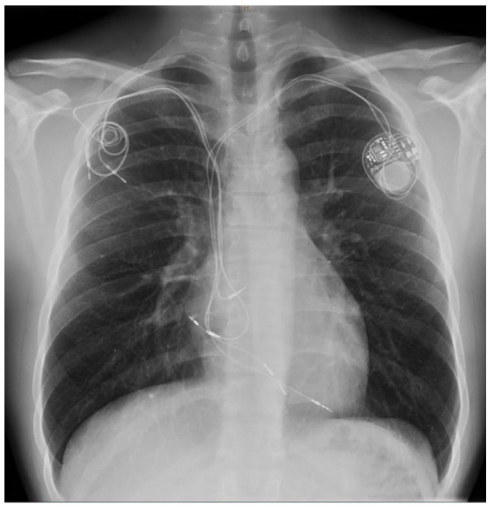

Figura 1. Radiografía de tórax posteroanterior donde se observan todos los electrodos previamente implantados en el paciente.

La mayor razón para abandonar electrodos no infectados suele ser el riesgo de producir lesiones vasculares o cardíacas durante la extracción de los mismos. No obstante, este riesgo ha disminuido en la última década gracias al progreso de los dispositivos y técnicas de extracción, así como la experiencia de los cirujanos[8]. En nuestro armamentario actual contamos fundamentalmente con técnicas mecánicas y LASER.

Caso clínico

Presentamos el caso de un paciente varón de 32 años, quien, como único antecedente presentaba una disfunción sinusal precoz debida a una mutación del gen *SCN5A*. Este gen codifica la subunidad alfa de los canales de sodio y está frecuentemente implicado en el síndrome de Brugada. El paciente presentó a los 14 años un síncope maligno, por lo que se le realizó un estudio electrofisiológico que resultó patológico detectándose alteración de la conducción sinoauricular y auriculoventricular. Por este motivo, se le implantó un marcapasos bicameral. A los 10 años se realiza un cambio de generador por agotamiento de batería. Ocho años más tarde, en un control convencional de marcapasos, se observa ausencia de ritmo auricular con múltiples episodios de ruido en el electrodo por lesión del mismo. Se detecta también aumento progresivo de la impedancia del electrodo ventricular derecho y agotamiento de la batería.

Se decide programar el implante de un nuevo dispositivo en el lado contralateral y abandono de los electrodos antiguos.

Un año más tarde, de nuevo se diagnostica disfunción de los electrodos del nuevo dispositivo por aumento de las impedancias de ambos electrodos.

Se indica entonces retirada de todos los electrodos implantados (fig. 1) e implante del nuevo dispositivo de estimulación cardiaca.

La intervención quirúrgica se realizó con intubación orotraqueal y anestesia general. Se monitorizó al paciente con catéter de arteria radial izquierda y ecocardiografía transesofágica. Asimismo, se colocó un catéter venoso central de alto flujo y el procedimiento fue guiado mediante radioscopia.

Para proceder a la extracción de los electrodos de más de 15 años de antigüedad se precisó la utilización de estilete y la vaina LASER Glidelight (Philips, Amsterdam, Netherlands) de 80 Hz, y de dispositivo Evolution (Cook Medical LLC, Bloomington, IN, EE. UU.). En los casos en los que hemos de retirar electrodos muy antiguos optamos por utilizar el dispositivo mecánico Evolution al principio, ya que existe una alta probabilidad de hallar una zona de adherencias calcificadas en la región subclavia. Los electrodos de un año de antigüedad pudieron ser retirados mediante técnica LASER, sin más complicaciones. Para la utilización de ambos dispositivos de extracción hemos de mantener en todo momento una tensión firme y constante del electrodo para evitar interferencias en el avance de la vaina, daño del aislante o cizallamiento del electrodo, problemas que podrían derivar en una extracción parcial de los electrodos. La extracción total de los electrodos es el resultado deseado en cualquier intervención. En los casos en los que no ha sido posible una extracción completa hay que plantear técnicas más invasivas para extracción de la parte restante del electrodo; esto es especialmente necesario en aquellos pacientes en los que se han observado vegetaciones en los electrodos que podrían producir una embolia séptica o una endocarditis valvular.

Todos los electrodos fueron extraídos de forma completa. Se implantó posteriormente un nuevo marcapasos bicameral. La ecocardiografía transesofágica posquirúrgica no mostró ninguna lesión valvular ni la presencia de derrame pericárdico. El paciente se mantuvo hemodinámicamente estable en todo momento y pudo ser extubado tras el procedimiento quirúrgico.

El paciente pasó 24 h de observación en la planta de hospitalización. Al día siguiente se realizó radiografía de comprobación en la que se observó el nuevo dispositivo colocado correctamente, así como la ausencia de complicaciones. El paciente pudo ser dado de alta a domicilio sin complicaciones dignas de mención.

Discusión

La extracción de electrodos con técnica LASER ha mostrado ser altamente efectiva, con tasas de éxito muy altas y baja tasa de complicaciones en diferentes publicaciones[8]. Además, Bracke et al. publicaron la tasa de éxito y las complicaciones comparando electrodos infectados y electrodos abandonados, no infectados en un total de 500 pacientes y concluyeron que la extracción de electrodos abandonados no tenía mayor porcentaje de complicaciones, independientemente del tiempo desde el implante[9]. En la misma línea, en el año 2018, Pecha et al. publicaron un estudio de eficacia y complicaciones en la extracción de electrodos según diferentes indicaciones en un total de 184 pacientes. Así, había un grupo de pacientes en los que había infección, sistémica o local, sobre el cable del dispositivo, y otro grupo de pacientes en los que no había infección del dispositivo. Este estudio concluyó que los pacientes que presentan infección del dispositivo o sistémica presentan mejores datos de extracción completa de los dispositivos, así como menos tiempos de LASER y de escopia. Sin embargo, no hubo diferencias significativas en cuanto a las complicaciones mayores o menores en ambos grupos. Lo que sí se observó es una diferencia estadísticamente significativa en cuanto a la mortalidad intrahospitalaria no relacionada con el procedimiento, que fue mayor en el grupo de pacientes con antecedentes de infección[10].

Se trata de un caso complejo, en el que realizamos la extracción de electrodos de más de 15 años de antigüedad en un paciente joven. El motivo principal de extraer estos electrodos, pese a no presentar infección, es evitar el acúmulo innecesario de electrodos. Al tratarse de un paciente joven dependiente de marcapasos desde la adolescencia, puede presentar más adelante problemas en alguno de los electrodos implantados. Si no retiramos todos los electrodos disfuncionantes podríamos provocar una obstrucción de la vena subclavia o la vena cava superior, así como un problema a nivel de la válvula tricúspide[7]. Por otro lado, a mayor número de electrodos acumulados, más riesgo de infección de dispositivo, y mayor la complejidad al retirar todos los electrodos acumulados[3,4].

Conclusión

En nuestra experiencia, abogamos por la extracción de electrodos abandonados, máxime a edades tempranas, a fin de evitar posibles complicaciones.

Responsabilidades éticas

El paciente dio el consentimiento informado por escrito para la publicación del artículo.

Financiación

Los autores declaran que no hay financiación para la investigación.

Conflicto de intereses

Los autores declaran no tener ningún conflicto de intereses.

Bibliografía

1. Greenspon AJ, Patel JD, Lau E, Ochoa JA, Frisch DR, Ho RT, et al. 16-year trends in the infection burden for pacemakers and implantable cardioverter-defibrillators in the United States 1993 to 2008. J Am Coll Cardiol. 2011;58:1001–6, http://dx.doi.org/10.1016/j.jacc.2011.04.033.
2. Kusumoto FM, Schoenfeld MH, Barrett C, Edgerton JR, Ellenbogen KA, Gold MR, et al. 2018 ACC/AHA/HRS Guideline on the Evaluation and Management of Patients With Bradycardia and Cardiac Conduction Delay: A Report of the American College of Cardiology/American Heart Association Task Force on Clinical Practice Guidelines and the Heart Rhythm Society. Circulation. 2019;140:e382–482, http://dx.doi.org/10.1161/CIR. 0000000000000628.
3. Baddour LM, Epstein AE, Erickson CC, Knight BP, Levison ME, Lockhart PB, et al. American Heart Association Rheumatic Fever Endocarditis, and Kawasaki Disease Committee; Council on Cardiovascular Disease in Young; Council on Cardiovascular Surgery and Anesthesia; Council on Cardiovascular Nursing; Council on Clinical Cardiology; Interdisciplinary Council on Quality of Care; American Heart Association. Update on cardiovascular implantable electronic device infections and their management: a scientific statement from the American Heart Association. Circulation. 2010;121:458–77, http://dx.doi.org/10.1161/CIRCULATIONAHA.109.192665.
4. Blomström-Lundqvist C, Traykov V, Erba PA, Burri H, Nielsen JC, Bongiorni MG, et al. European Heart Rhythm Association (EHRA) international consensus document on how to prevent, diagnose, and treat cardiac implantable electronic device infections-endorsed by the Heart Rhythm Society (HRS), the Asia Pacific Heart Rhythm Society (APHRS), the Latin American Heart Rhythm Society (LAHRS), International Society for Cardiovascular Infectious Diseases (ISCVID) and the European Society of Clinical Microbiology and Infectious Diseases (ESCMID) in collaboration with the European Association for Cardio-Thoracic Surgery (EACTS). Europace. 2020;22:515–49, http://dx.doi.org/10.1093/europace/euz246.
5. Kusumoto FM, Schoenfeld MH, Wilkoff BL, Berul CI, Birgersdotter-Green UM, Carrillo R, et al. 2017 HRS expert consensus statement on cardiovascular implantable electronic device lead management and extraction. Heart Rhythm. 2017;14:e503–51, http://dx.doi.org/10.1016/j.hrthm.2017.09.001.
6. Maytin M, Epstein LM, Henrikson CA. Lead extraction is preferred for lead revisions and system upgrades: when less is more. Circ Arrhythm Electrophysiol. 2010;3:413–24, http://dx.doi.org/10.1161/CIRCEP.110.954107.
7. Henrikson CA, Maytin M, Epstein LM. Think before you pull–not every lead has to come out. Circ Arrhythm Electrophysiol. 2010;3:409–12, http://dx.doi.org/10.1161/CIRCEP.110.952242.
8. Yoshitake T, Goya M, Sasaki T, Shiohira S, Sekigawa M, Shirai Y, et al. Safety and Efficacy of Transvenous Lead Extraction With a High-Frequency Excimer Laser - A Single Center Experience. Circ J. 2018;82:2992–7, http://dx.doi.org/10.1253/circj.CJ-18-0869.
9. Bracke F, Verberkmoes N, van't Veer M, van Gelder B. Lead extraction for cardiac implantable electronic device infection: comparable complication rates with or without abandoned leads. Europace. 2019;21:1378–84, http://dx.doi.org/10.1093/europace/euz197.
10. Pecha S, Castro L, Vogler J, Linder M, Gosau N, Willems S, et al. Differences in laser lead extraction of infected vs. non-infected leads. Heart Vessels. 2018;33:1245–50, http://dx.doi.org/10.1007/s00380-018-1162-0.

BIOMED
unidix
Especialistas
en cirugía
cardiovascular
desde 1977 al cuidado de tu salud
91 803 28 02
info@biomed.es