Cirugía Cardiovascular 29 (2022) 240–243

Caso Clínico

Abordaje quirúrgico para un aneurisma gigante de la arteria coronaria izquierda: caso clínico

Gutenberg Navarro-Zambrano [a,*], Humberto Martínez-Hernández [a], Ricardo Mero-Vélez [a] y Francisco Castillo Castellón [b]

[a] *Departamento de Cirugía Cardiotorácica, Instituto Nacional de Cardiología Ignacio Chávez, Ciudad de México, México*
[b] *Departamento de Imagenología Cardiovascular, Instituto Nacional de Cardiología Ignacio Chávez, Ciudad de México, México*

INFORMACIÓN DEL ARTÍCULO

Historia del artículo:
Recibido el 5 de septiembre de 2021
Aceptado el 16 de enero de 2022
On-line el 21 de febrero de 2022

Palabras clave:
Aneurisma de arteria coronaria
Infarto agudo de miocardio
Revascularización coronaria

RESUMEN

El aneurisma de la arteria coronaria izquierda requiere tratamiento quirúrgico; sin embargo, en la actualidad no existe consenso sobre la técnica quirúrgica óptima. Presentamos el caso de un paciente con aneurisma del tronco de la arteria coronaria izquierda que requirió cierre primario del *ostium* de la coronaria izquierda, además de revascularización arterial total del sistema coronario izquierdo con doble injerto mamario y radial izquierdo.

© 2022 Sociedad Española de Cirugía Cardiovascular y Endovascular. Publicado por Elsevier España, S.L.U. Este es un artículo Open Access bajo la licencia CC BY-NC-ND (http://creativecommons.org/licenses/by-nc-nd/4.0/).

Surgical approach for a giant left coronary artery aneurysm: Clinical case

Keywords:
Coronary artery aneurysm
Acute myocardial infarction
Coronary revascularization

ABSTRACT

The left coronary artery aneurysm requires surgical treatment; however, there is currently no consensus on the optimal surgical technique. We present a patient with a left coronary artery trunk aneurysm that required primary closure of the left coronary ostium in addition to total arterial revascularization of the left coronary system with double left radial and mammary graft.

© 2022 Sociedad Española de Cirugía Cardiovascular y Endovascular. Published by Elsevier España, S.L.U. This is an open access article under the CC BY-NC-ND license (http://creativecommons.org/licenses/by-nc-nd/4.0/).

El aneurisma de la arteria coronaria izquierda es una afección rara o poco usual que requiere tratamiento quirúrgico. Aun no existe consenso sobre la técnica quirúrgica óptima, en general se realiza una ligadura del aneurisma con una revascularización de la arteria coronaria. Presentamos un caso de un aneurisma en el tronco de la arteria coronaria izquierda, que requirió cierre primario del *ostium* de la arteria coronaria izquierda además de la revascularización arterial total del sistema coronario izquierdo con doble injerto de arterial mamario (mamario interno derecho al ramo obtuso marginal y el injerto mamario interno izquierdo a la arteria descendente anterior), y arteria radial izquierda al primer ramo diagonal, con adecuada evolución posoperatoria.

Paciente varón de 25 años de edad con antecedente de alcoholismo y tabaquismo activos, sin otros factores de riesgo cardiovascular. El 20 de junio del 2020 se presentó en el Instituto Nacional de Cardiología porque presentaba dolor torácico opresivo, palidez y sudoración; el examen físico fue normal. Se le realizó un electrocardiograma de 12 derivaciones que mostró ritmo sinusal, frecuencia cardiaca 72 lpm, levorrotado, onda P 40 ms, 0,1 mV en V1, intervalo PR de 200 ms, complejo QRS 100 ms progresión en V6, con pérdida de progresión de R de V1-V5, con onda QS y onda T invertida simétrica de la derivación V1-V5, onda QS I aVL e inversión de T simétrica, QT 400, QTc 440 ms por lo que se sospechó de síndrome coronario agudo del tipo infarto agudo de miocardio sin elevación del segmento ST (SCASEST) (fig. 1). Los resultados de laboratorio mostraban un aumento de las troponinas de alta sensibilidad, por lo que el diagnóstico se confirmó como un SCASEST. La coronariografía evidenció un tronco de arteria coronaria izquierda trifurcado con un aneurisma fusiforme gigante de contorno irregular sin lesiones, con una arteria descendente anterior con placa focal proximal del 85%, primer ramo diagonal con placa focal proximal excéntrica ulcerada del 85%, y la arteria circunfleja izquierda codominante con ectasia en segmento proximal (fig. 2). La arteria coronaria derecha es un vaso tortuoso, codominante con ectasia en segmento proximal sin evidenciar lesiones. Una tomografía computarizada simple evidenció esteatosis difusa y calcificaciones en arteria coronaria izquierda. El ecocardiograma transesofágico demostró un ventrículo izquierdo dilatado con volumen telediastólico indexado de 79 ml/m^2, hipocinesia del segmento apical de la pared inferoseptal y segmento apical de pared inferior, hipocinesia

* Autor para correspondencia.
Correo electrónico: gutenbergnavarro@gmail.com (G. Navarro-Zambrano).

https://doi.org/10.1016/j.circv.2022.01.003
1134-0096/© 2022 Sociedad Española de Cirugía Cardiovascular y Endovascular. Publicado por Elsevier España, S.L.U. Este es un artículo Open Access bajo la licencia CC BY-NC-ND (http://creativecommons.org/licenses/by-nc-nd/4.0/).

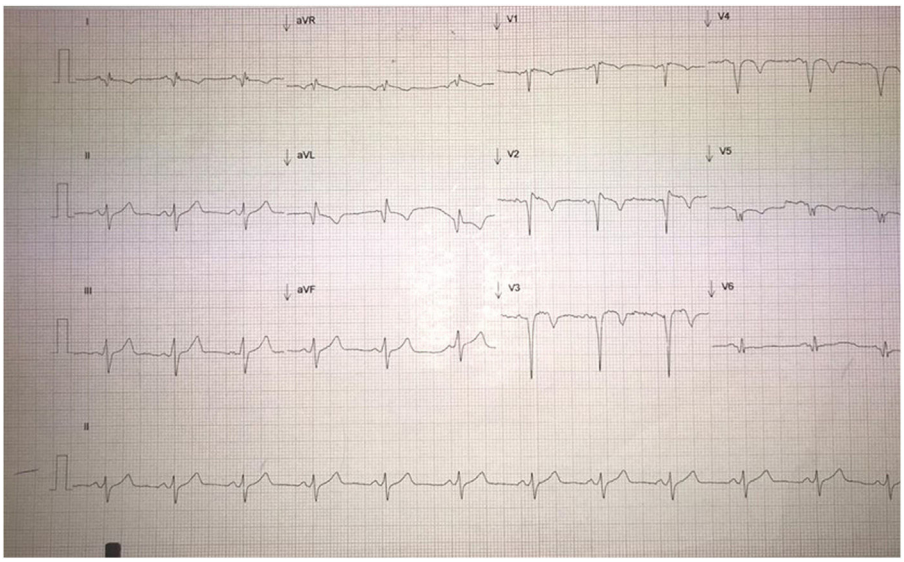

Figura 1. Electrocardiograma realizado al ingreso hospitalario.

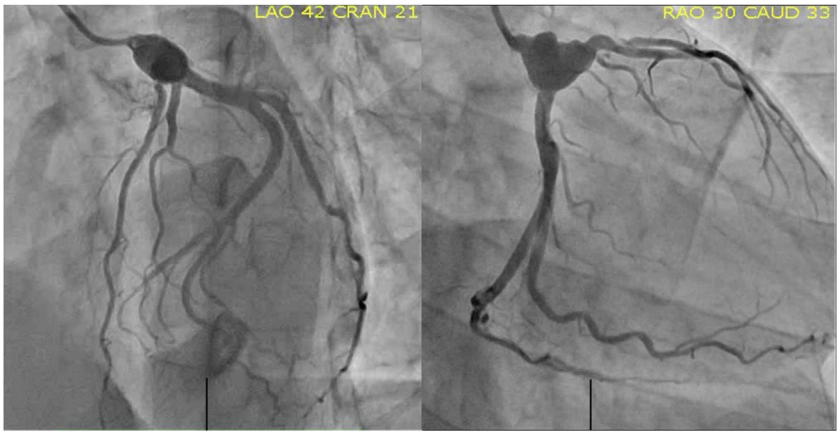

Figura 2. Cinecoronariografía. Se muestra un aneurisma gigante del tronco de coronaria izquierda trifurcado.

de segmento medio de pared antero-septal, fracción de expulsión del 52%, insuficiencia mitral y tricuspídea ligeras, además de dilatación de seno coronario izquierdo de 35,7 × 28,8 mm de diámetro (fig. 3). Después de integrar los hallazgos por coronariografía y tomografía se determinó el diagnóstico de «aneurisma gigante del tronco de la arteria coronaria izquierda» secundario a una posible enfermedad de Kawasaki, por lo que se decidió dar tratamiento quirúrgico mediante esternotomía media, el procedimiento consistió en rafia o cierre primario del ostium de la arteria coronaria izquierda a través de una aortotomía, revascularización coronaria arterial total con anastomosis distales de la arteria mamaria interna izquierda a arteria descendente anterior, seguido de arteria mamaria interna derecha al primer ramo diagonal, además de anastomosis de arteria radial izquierda al ramo obtuso marginal. El procedimiento se realizó mediante esternotomía media con un tiempo de pinzamiento de 106 min y tiempo de circulación extracorpórea de 145 min. Los hallazgos fueron los siguientes: secuela de infarto lateral del ventrículo izquierdo, vasos coronarios de adecuado calibre > 2 mm, no se logró identificar adecuadamente el aneurisma de la coronaria izquierda. El paciente evolucionó favorablemente con extubación a las 24 h, hemodinámicamente sin soporte vasopresor ni inotrópico, en ritmo sinusal; los drenajes torácicos fueron retirados a las 72 h, y egresó de la unidad de cuidados intensivos al segundo día de posoperatorio. El paciente fue

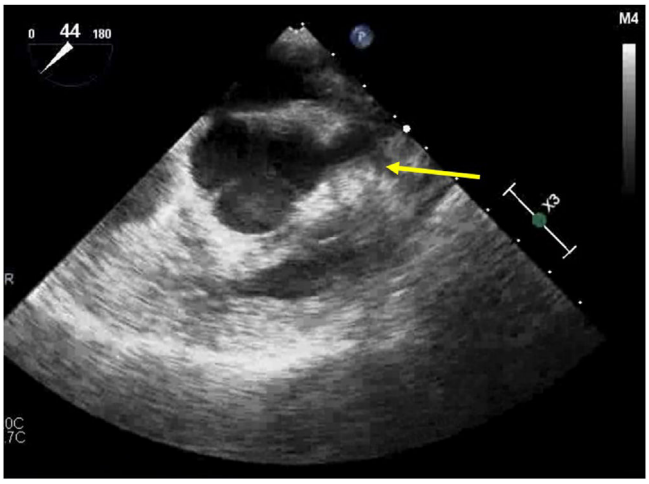

Figura 3. Ecocardiograma transesofágico. Se muestra un eje corto a nivel de grandes vasos en donde se puede observar la dilatación del seno de Valsalva izquierdo.

dado de alta a los 5 días de hospitalización, con adecuada evolución posoperatoria. Posteriormente se realizó un seguimiento al año de la cirugía, en donde se encontró asintomático, sin complicaciones.

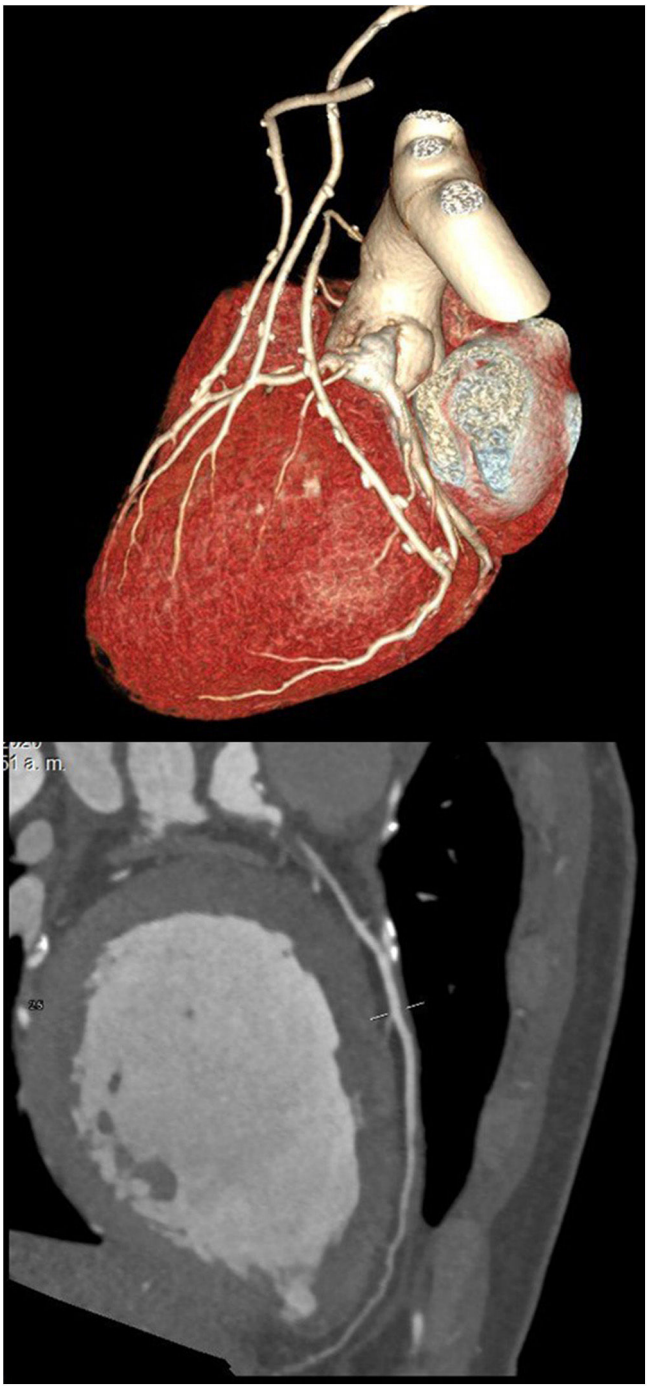

Figura 4. Angiotomografía del sistema coronario izquierdo (reconstrucción 3 D). Se muestra que los injertos arteriales tienen permeabilidad adecuada con adecuado paso de medio de contraste.

Además, se realizó una angiotomografía de coronaria que mostró permeabilidad adecuada de los injertos arteriales (fig. 4).

Discusión

El aneurisma de la arteria coronaria es una enfermedad poco frecuente, su incidencia se encuentra entre el 0,3 y el 5% en pacientes que se someten a una angiografía coronaria de rutina[1]. Las etiologías incluyen enfermedad aterosclerótica, vasculitis, conectivopatías, anomalías congénitas, procesos infecciosos y complicaciones de la intervención coronaria percutánea[1]. Las causas más comunes en adultos son la aterosclerosis en más del 50% y niños la enfermedad de Kawasaki, respectivamente[2]. Las complicaciones más frecuentemente descritas son el vasoespasmo, trombosis, embolización distal y rotura, que conllevan a isquemia, insuficiencia cardiaca[3–5]. Con mayor frecuencia la arteria coronaria derecha es la más afectada, seguida de las arterias descendente anterior y circunfleja. Los aneurismas del tronco de la coronaria izquierda son sumamente raros con una incidencia reportada del 0,1% en la angiografía coronaria[5].

La indicación del tratamiento depende de las posibles complicaciones, como trombosis obstructiva o embolización de las ramas coronarias periféricas, disección coronaria, rotura o erosión de la pared que penetra en las estructuras circundantes[6]. Existen 3 opciones para el manejo: tratamiento quirúrgico, percutáneo y médico; sin embargo, hay pocos reportes o evidencia disponible del manejo. El tratamiento médico se basa en el uso de agentes antitrombóticos. La indicación de cirugía de esta entidad se realiza en pacientes sintomáticos (cardiopatía isquémica, compresión de la cavidad cardiaca) y en los casos con riesgo de eventos tromboembólicos o rotura aneurismática, que se relaciona con nuestro caso que presento síndrome coronario agudo[1,5]. El tratamiento percutáneo con inserción de *stent* o espiral es una alternativa para los aneurismas con anatomía adecuada, pero debe tenerse presente de las complicaciones como la trombosis del *stent* y la rotura yatrogénica de la dilatación aneurismática. Los aneurismas del tronco de la arteria coronaria izquierda generalmente se tratan quirúrgicamente porque la bifurcación (o en nuestro caso la trifurcación) tiende a incorporarse[6,7]. Cabe destacar que no existe consenso sobre la técnica quirúrgica a emplearse, pero la aneurismectomía y revascularización coronaria son los más utilizados. Otras alternativas descritas en la literatura incluyen aneurismectomía percutánea, trombectomía aneurismática y aneurismorrectomía[8–10].

Se ha descrito realizar el cierre del *ostium* de la coronaria izquierda, debido al riesgo de rotura, competencia de flujos con los injertos coronarios, además de formación de trombos debido al flujo turbulento en el aneurisma. En nuestro caso, por ser un paciente joven, se realizó cierre primario del *ostium* de la arteria coronaria izquierda más revascularización arterial total. Sin embargo, no es deseable que la circulación coronaria izquierda total dependa de un solo injerto. Por este motivo, se decidió la alternativa de 3 injertos arteriales.

Conclusiones

El presente caso describe la resolución quirúrgica del aneurisma del tronco de la arteria coronaria izquierda con buenos resultados, con revascularización arterial total con doble injerto arterial mamario y arteria radial. Dicha técnica asegura mayor permeabilidad a largo plazo, por lo que no se recomendaría un injerto de vena.

Consideraciones éticas

El paciente dio el consentimiento informado para la publicación.

Conflicto de intereses

Los autores declaran no tener ningún conflicto de intereses

Bibliografía

1. Abou S, Tok O, Taşköylü Ö, Goktekin O, Dogu I. Coronary Artery Aneurysms: A Review of the Epidemiology, Pathophysiology Diagnosis, and Treatment. Front Cardiovasc Med. 2017;4:24.
2. Núñez I, Terol B, Feltes G, Nombela L, Salinas P, Escaned J, et al. Coronary aneurysms in the acute patient: Incidence, characterization and long-term management results. Cardiovasc Revasc Med. 2018;19:589–96.

3. McCrindle B, Manlhiot C, Newburger J, Harahsheh A, Giglia T MD, Dallaire F, et al. Medium-Term Complications Associated With Coronary Artery Aneurysms After Kawasaki Disease: A Study From the International Kawasaki Disease Registry. J Am Heart Assoc. 2020;9:e016440.
4. Núñez I, Nombela J, Bagur R, Bollati M, Cerrato E, Alfonso E, et al. Rationale and design of a multicenter, international and collaborative Coronary Artery Aneurysm Registry (CAAR). Clin Cardiol. 2017;40:580–5.
5. Pahlavan P, Niroomand F. Coronary artery aneurysm: A review. Clin Cardiol. 2006;29:439–43.
6. Kawsara A, Núñez I, Alqahtani F, Moreland J, Rihal Ch, Alkhouli M. Management of Coronary Artery Aneurysms. JACC Cardiovasc Interv. 2018;11:1211–23.
7. Topaz O, DiSciascio G, Cowley M, Goudreau E, Soffer A, Nath A, et al. Angiographic features of left main coronary artery aneurysms. Am J Cardiol. 1991;67:1139–42.
8. Harandi S, Johnston SB, Wood RE, Roberts WC. Operative therapy of coronary arterial aneurysm. Am J Cardiol. 1999;83:1290–3.
9. Bhamidipati C, McCabe J, Jones T, Lombardi W, Reisman M, Pal JD. Hybrid management of a giant left main coronary artery aneurysm. Ann Thorac Surg. 2017;103:e89.
10. Viola L, Keita L, Veerasingam D. Surgical treatment of a giant left main aneurysm. Interact Cardiovasc Thorac Surg. 2017;24:138–9.

BIOMED
unidix
Especialistas
en cirugía
cardiovascular
desde 1977 al cuidado de tu salud
91 803 28 02
info@biomed.es