Cirugía Cardiovascular 29 (2022) S68–S73

Revisión

Insuficiencia mitral en la enfermedad de Barlow. La mirada desde la reparación

Carlos A. Morales*, Alain Escalera, Carlota Salmerón, Daniel Hernández-Vaquero, Rubén Álvarez, Rocío Díaz, Pilar Mencía, Francisco Callejo, Juan C. LLosa, Blanca Meana, Martín Zabala, Alexander Morales y Jacobo A. Silva

Servicio de Cirugía Cardiovascular, Área de Gestión Clínica del Corazón, Hospital Universitario Central de Asturias (HUCA), Oviedo, España

INFORMACIÓN DEL ARTÍCULO

Historia del artículo:
Recibido el 18 de noviembre de 2021
Aceptado el 8 de diciembre de 2021
On-line el 14 de abril de 2022

Palabras clave:
Reparación valvular mitral
Insuficiencia mitral
Enfermedad de Barlow

RESUMEN

La insuficiencia mitral degenerativa es la segunda indicación más frecuente en cirugía cardiovascular. Dentro de ella, la enfermedad de Barlow sigue siendo un desafío a la hora de abordar su reparación quirúrgica. La complejidad y deformidad de la estructura anatómica valvular y los cambios anatomopatológicos en el tejido valvular y en todo el esqueleto fibromuscular, con alteraciones en la arquitectura ventricular, hacen que la reparación sea difícil. Exige un conocimiento preciso de la enfermedad en sus vertientes anatómica, funcional y hemodinámica que nos permita ver más allá de la clínica que presente el paciente para frecerle el mejor tratamiento.

En este artículo se hace uma amplia actualización de esta enfermedad, su diagnóstico y su tratamento quirúrgico.

© 2021 Sociedad Española de Cirugía Cardiovascular y Endovascular. Publicado por Elsevier España, S.L.U. Este es un artículo Open Access bajo la licencia CC BY-NC-ND (http://creativecommons.org/licenses/by-nc-nd/4.0/).

Mitral regurgitation in Barlow's disease. The look from the repair

Keywords:
Mitral valve repair
Mitral regurgitation
Barlow's disease

ABSTRACT

Degenerative mitral regurgitation is the second most frequent indication in cardiovascular surgery. Barlow's disease continues to be a challenge for surgical repair. The complexity and deformity of the anatomical valve structure, anatomopathological changes that involve the valve tissue and the fibromuscular skeleton, with alterations in the ventricular architecture make its repair difficult. It requires precise knowledge of the disease and its anatomical, functional, and haemodynamic aspects to allow us to see beyond the clinical presentation of the patient to offer the best treatment.

This article provides an update on this disease, its diagnosis, and its surgical treatment.

© 2021 Sociedad Española de Cirugía Cardiovascular y Endovascular. Published by Elsevier España, S.L.U. This is an open access article under the CC BY-NC-ND license (http://creativecommons.org/licenses/by-nc-nd/4.0/).

Introducción

La insuficiencia mitral es la segunda indicación quirúrgica más frecuente en cirugía cardiovascular y su reparación es la técnica de elección. La prevalencia de la insuficiencia mitral en la población general es alta, como se determinó en el estudio de Lung B et al. En el intervalo de edad de los 60-80 años es del 21,3%, con predominio de la insuficiencia mitral primaria (14,3%,) frente a la secundaria (7%)[1]. La mayoría de las insuficiencias que tratamos son degenerativas y afectan al 1,7% de la población. Su incidencia aumenta con la edad: a partir de los 65 años el porcentaje es del 6% y a partir de los 75, del 9,3%[2].

Conocemos 2 variantes anatomopatológicas: la deficiencia fibroelástica (DFE) y la enfermedad de Barlow (EB). Mucho hay escrito sobre ambas formas de insuficiencia sin que se sepa claramente si son entidades diferentes o si la DFE precede a la EB. Su etiopatogenia desempeña un papel clave para decidir su tratamiento. En este trabajo nos centraremos en los conocimientos científicos existentes sobre la EB.

Orígenes y epidemiología

La EB se conoce desde los años 60 gracias a autores como el propio Barlow, Criley y Carpentier, que aportaron las bases del conocimiento de esta compleja enfermedad valvular mitral, que aún hoy es un desafío para los cirujanos[3-5].

Hasta hace relativamente pocos años, la afectación del velo anterior mitral conducía de forma irremediable al reemplazo valvular. En la actualidad, la enfermedad específica de este velo también se considera reparable pero, dada su complejidad, esta reparación debe efectuarse en un centro de referencia con suficiente experiencia para reducir el índice de recurrencias, principal talón de Aquiles

* Autor para correspondencia.
Correo electrónico: motocarlos24@yahoo.com (C.A. Morales).

https://doi.org/10.1016/j.circv.2021.12.006
1134-0096/© 2021 Sociedad Española de Cirugía Cardiovascular y Endovascular. Publicado por Elsevier España, S.L.U. Este es un artículo Open Access bajo la licencia CC BY-NC-ND (http://creativecommons.org/licenses/by-nc-nd/4.0/).

de la enfermedad. Así, en el caso de la EB, si bien al mes de la cirugía el 97,1% de pacientes están libres de insuficiencia posreparación, el porcentaje de recurrencias va aumentado año a año de forma lineal: el porcentaje de los pacientes libres de insuficiencia es de un 82,2% a los 5 años y de un 64,9% a los 10 años[6].

La supervivencia de la cirugía en la EB es excelente, similar a la DFE. La mortalidad hospitalaria es del 1,6%, con porcentajes de supervivencia a 5 y 10 años del 93% y 80%, respectivamente y con un 94% de pacientes libres de reintervención a 10 años[6]. A los 20 años la supervivencia cae al 30%[6,7].

Desde el punto de vista epidemiológico es una enfermedad más frecuente en adultos, mujeres, y con una franja de edad entre los 30 y los 60 años[6].

La muerte súbita es rara y oscila entre el 0,2 y el 0,4% de los pacientes con prolapso al año[8]. Existen, no obstante, marcadores de riesgo: por un lado anomalías electrocardiográficas como cambios en la onda T, prolongación del intervalo QT y presencia de extrasístoles ventriculares; y, por otro, anomalías anatómicas, como el engrosamiento de los velos mitrales, el desplazamiento del anillo mitral, el incremento paradójico del diámetro anular en sístole y el movimiento exagerado de los velos[9]. Por último, el realce tardío observado en una cardiorresonancia con gadolinio alerta también sobre la posibilidad de este evento[9].

Aunque la mayoría de los pacientes con prolapso mitral no desarrollarán síntomas, a los 10 años, un 7,6% experimentarán algún episodio cardiológico[10]. En el estudio Framinghan se constató que un 25% de los pacientes con prolapso desarrollaban una insuficiencia mitral quirúrgica grave entre los 3 y los 16 años desde el diagnóstico[11].

Esto ha de tenerse en cuenta a la hora de indicar la cirugía en pacientes asintomáticos. Las nuevas guías valvulares europeas publicadas en 2021, en el apartado dedicado al tratamiento de la insuficiencia mitral, dejan claro qué hacer cuando el paciente está sintomático, pero no son concluyentes en los asintomáticos. Parece obvia la indicación quirúrgica para aquellos pacientes asintomáticos con disfunción ventricular izquierda (fracción de eyección <60%) o diámetros telesistólicos >40 mm con una indicación Ib, pero en el resto de los pacientes asintomáticos que presentan marcadores de riesgo, fibrilación auricular, hipertensión pulmonar o dilatación de cavidades cardíacas, la indicación pasa a ser IIaB[12]. Nuestra opinión, a la luz de los diferentes trabajos y la bibliografía existente, es que debemos ser más decididos a la hora de indicar cirugía en estos pacientes, siempre y cuando se pueda garantizar la reparación valvular mitral y la durabilidad de la técnica en centros de referencia para la cirugía reparadora mitral. Se sabe que, si dejamos sin tratar a los pacientes hasta que aparezcan los primeros síntomas, el riesgo de muerte súbita aumenta y los resultados empeoran cuando se operan con disfunción ventricular o en clases funcionales avanzadas. La intervención precoz antes de que ocurra el remodelado de la arquitectura ventricular favorece el éxito de la reparación mitral[13].

Está claro que nos hacen falta estudios más concentrados en EB, pero la experiencia de los centros altamente reparadores es excelente y sus resultados deberían tenerse en cuenta.

Etiología

La etiología permanece en la sombra. Es sumamente difícil diferenciar entre una insuficiencia mitral por EB y la debida a una DFE[14] (tabla 1).

Desde el punto de vista genético, se ha observado la existencia de una mutación genética en el cromosoma 16p11.2-p12.1 con herencia autosómica dominante, que podría provocar alteraciones que afectarían al tejido conectivo elástico de la válvula o bien la aparición de enzimas proteicas que inducirían cambios en la matriz extracelular que sustenta la estructura de los velos[15-18].

Tabla 1
Características básicas de la enfermedad de Barlow y la deficiencia fibroelástica[5]

	EB	DFE
Clínica	<60 años, mujeres, historia familiar de insuficiencia mitral, enfermedades del tejido conectivo. Soplo desde la infancia. Sintomatología larvada en el tiempo	>60 años, varones, sin historia familiar, ni enfermedades asociadas. Inicio *de novo* de la sintomatología y soplos
Ecocardiografía	Dilatación anular, desplazamiento patológico del anillo, velos elongados, redundantes, gruesos, con excesiva amplitud y movilidad. Afectación de múltiples segmentos y de ambos velos. Asimetría	Velos finos, el anillo puede no estar dilatado Afectación de un solo segmento y de un único velo
Anatomía patológica	Aumento de la esponjosa con engrosamiento e infiltración en la capa fibrosa. Afectación global	Afectación selectiva en una zona con engrosamiento solo en la parte que prolapsa
Cirugía	Reparación compleja, varias técnicas. Prótesis frecuente	Reparable con mayor facilidad

También se ha puesto en relación concomitante con otras enfermedades del tejido conectivo. Alteraciones que tampoco somos capaces de definir si se deben a un déficit de fibras elásticas, a su degeneración o a ambas circunstancias[17,18].

Otro problema añadido en la EB es que la válvula, velos y anillo presentan una complejidad extrema, con engrosamiento de los velos, múltiples festones degenerados de aspecto mixomatoso, distribución de cuerdas anómalas, elongadas o engrosadas, rotas en ocasiones. Pueden asociarse, además, otras alteraciones secundarias, como el remodelado ventricular, presencia de calcificación y alteraciones en la anatomía anular (tabla 1).

Diagnóstico

La ecocardiografía transesofágica es la técnica básica que nos ayudará a distinguir entre insuficiencia mitral degenerativa y DFE. Además, nos orientará quirúrgicamente a la hora de tratar la EB.

En el excelente artículo publicado por Castillo et al.[2] los autores nos recuerdan la tríada fisiopatológica clásica de Carpentier y establecen una clasificación funcional de las insuficiencias mitrales. La EB estaría encuadrada en el tipo II de la clasificación de Carpentier (tabla 2).

De igual manera, no podemos obviar el excelente trabajo de Carmona et al.[19], en el que sientan las bases de la adecuada evaluación e importancia de la ecocardiografía intraoperatoria en el tratamiento de la insuficiencia mitral. La exploración ecográfica básica debe incluir la evaluación del anillo mitral, velos y cuerdas tendinosas y los músculos papilares. Los velos, de acuerdo con la clasificación de Carpentier, se detallan en segmentos A1, A2, A3 y P1, P2, P3, respectivamente. La medición del anillo mitral y el tamaño longitudinal del velo anterior, distancia medida en A2, son parámetros eocardiográficos determinantes para la adecuada elección del tamaño del anillo que implantar. De esta forma, la ecocardiografía nos debe definir el tipo y grado de insuficiencia, su localización segmentaria y las posibilidades de reparación, para orientar el tipo de técnica quirúrgica. También se debe hacer una evaluación de la válvula tricúspide, dado que en casos de insuficiencia es aconsejable su reparación a la vez. La valoración de la presión pulmonar y

Tabla 2
Tríada fisiopatológica de Carpentier[1]

Tipos	Movilidad velos	Lesiones probables	Etiología
I	Normal	-Afectación anular (dilatación/deformación) -Perforación/hendidura en velos	-Miocardiopatía isquémica/dilatada -Endocarditis -Congénita
II	Excesivo (prolapso)	-Elongación/rotura de cuerdas o músculos papilares	-Degenerativa -Mixoide -Conectivopatías -Enfermedad de Barlow -Endocarditis -Traumatismos -Isquémica
IIIA	Retracción (diastólica)	-Engrosamiento de velos/cuerdas -Calcificación/fusión comisural -Fibrosis de la pared ventricular	-Reumática -Postrádica -Lupus eritematoso -Carcinoide -Hipereosinofilia Mucopolisacaridosis
IIIB	Retracción (sistólica)	-*Tethering* de los velos -Desplazamiento papilar -Afectación ventricular/remodelado	Miocardiopatía isquémica/dilatada

Tabla 3
Opciones quirúrgicas. Caja de herramientas

Causa	Técnica empleada	Probabilidad de éxito
Dilatación anular	Anuloplastia de 32 mm o más flexible/semirrígido	Muy alta
Desplazamiento anular	Anuloplastia de 32 mm o más rigido o semirrígido	Muy alta asociada a neocuerdas
	Neocuerdas	Muy alta
	Acortamiento de cuerdas	Media
	Aproximación de papilares	Baja
Prolapso del velo posterior	Resección triangular	Muy alta
	Neocuerdas	Muy alta
	Cierre de hendiduras	Alta
	Reimplante y acortamiento de cuerdas	Alta asociada a neocuerdas o resección triangular
	Edge to edge	Alta si prolapso comisural
Prolapso del velo anterior	Neocuerdas	Muy alta
	Resección triangular (no > 10%)	Baja en prolapsos grandes
	Cierre de hendiduras	Baja en prolapsos grandes
	Acortamiento de cuerdas	Alta asociada a neocuerdas
	Trasposición de cuerdas	Baja
	Edge to edge	Alta si prolapso comisural Muy alta si localización de A2-P2
Restricción de velos	Parches de aumento con pericardio	Alta asociada a neocuerdas tras resección de cuerdas nativas
Calcificación valvular	Decalcificación anular y reconstrucción con parche de pericardio	Alta si solo afecta al anillo posterior

Elaboración propia a partir de la experiencia del grupo. En todos los casos se empleó anuloplastia con anillos grandes. Las neocuerdas tienen gran protagonismo.

la determinación de la función biventricular son esenciales dentro de la evaluación ecocardiográfica.

La insuficiencia en la EB es resultado del fracaso funcional del mecanismo valvular, anillo y velos, más que el simple exceso de tejido. La afectación de ambos velos ocurre en un 40% de casos, suelen estar engrosados 3-5 mm, y con la inserción del velo posterior auriculizada. Esta auricularización es importante porque se asocia a un movimiento patológico del anillo y crea un fondo de saco en la base de los velos que genera una mayor altura de ondulación y unas cuerdas elongadas y poco funcionales. Esencial para la planificación de la intervención, el ecocardiograma permite el estudio preciso de los velos, el anillo y el aparato subvalvular[20].

La asimetría característica de la insuficiencia mitral en la EB debe ser perfectamente caracterizada en la ecocardiografía para su adecuada corrección. Esta asimetría nos obligará en muchas ocasiones a combinar diferentes técnicas.

A diferencia de en lo que se insiste en muchos trabajos, pensamos que distinguir entre EB y DFE es solo un factor más que valorar sobre un conjunto de variables importantes. Por ejemplo, sabemos que un 8-10% de los casos de insuficiencia mitral son debidos a un pseudoprolapso del velo anterior, motivado por alteraciones del anillo mitral, dilatación o desplazamiento, movimiento anómalo de los papilares o por una simple retracción del velo posterior en presencia de velos redundantes[21]. En estos casos, bastaría solo con una anuloplastia con anillo para corregir el defecto[20,21].

Tratamiento y resultados

El éxito de la reparación dependerá de la causa de la insuficiencia, de la rapidez con que se decida la necesidad de la cirugía, de la técnica empleada y de la experiencia del centro. Por tanto, a la hora de enfrentarnos a una insuficiencia mitral en la EB debemos tener la mente abierta a múltiples opciones.

En nuestro grupo disponemos de distintas opciones dentro de nuestra caja de herramientas quirúrgicas, según sea la causa de la insuficiencia mitral (tabla 3).

Desde el punto de vista técnico, dada su complejidad, la reparación mitral de la EB es muy exigente y requiere centros y cirujanos expertos. No existe evidencia sobre si es mejor resecar o preservar el tejido afectado. De forma general y como mensaje al lector, no parece que haya verdades absolutas: como bien explica Dreyfus[22], cada paciente, cada válvula es diferente. Hay que analizar si el exceso de tejido traduce mayor altura o amplitud y decidir resecar lo justo y necesario. Nosotros, en los casos de exceso de tejido, sobre todo cuando afecta al velo posterior, tanto en altura como en amplitud, solemos resecar y asociar plastia de deslizamiento para disminuir la altura y adquirir una adecuada superficie de coaptación. En los casos en los que el exceso de tejido afecte al velo anterior, somos más respetuosos y no resecamos, salvo zonas limitadas a A2, y nunca superamos el 10% de la superficie del velo. En estos casos asociamos neocuerdas al borde del velo anterior.

El empleo de cuerdas artificiales, las anuloplastias con anillos protésicos grandes y el *edge to edge* han hecho que la reparación mitral en la EB sea posible en centros de referencia en más de un 90% de los casos[23-28].

Conocemos los predictores clínicos y anatómicos de fallo de una reparación mitral[28-30]. En el caso de la EB, la afectación del velo anterior o de ambos tiene más recurrencias que cuando solo afecta al velo posterior; lo mismo ocurre cuando se combina un velo anterior redundante con retracción del posterior. Por supuesto, si la insuficiencia mitral postreparación es moderada, la recurrencia y, por tanto, el fracaso de la reparación son altos. Tenemos que tener en cuenta, en este sentido, que muchas recurrencias de la insuficiencia mitral se deberán a una degeneración de tejido no afectado. En cualquier caso, debemos ser muy precisos con la técnica y poco tolerantes con las insuficiencias residuales.

Hoy día se sabe que los predictores técnicos más importantes de recurrencia de la insuficiencia mitral son la falta de uso de neocuerdas y de anuloplastia con anillo mitral[29-31].

La gran efectividad del uso de cuerdas artificiales hace que muchos autores las sitúen como el estándar de la reparación mitral.

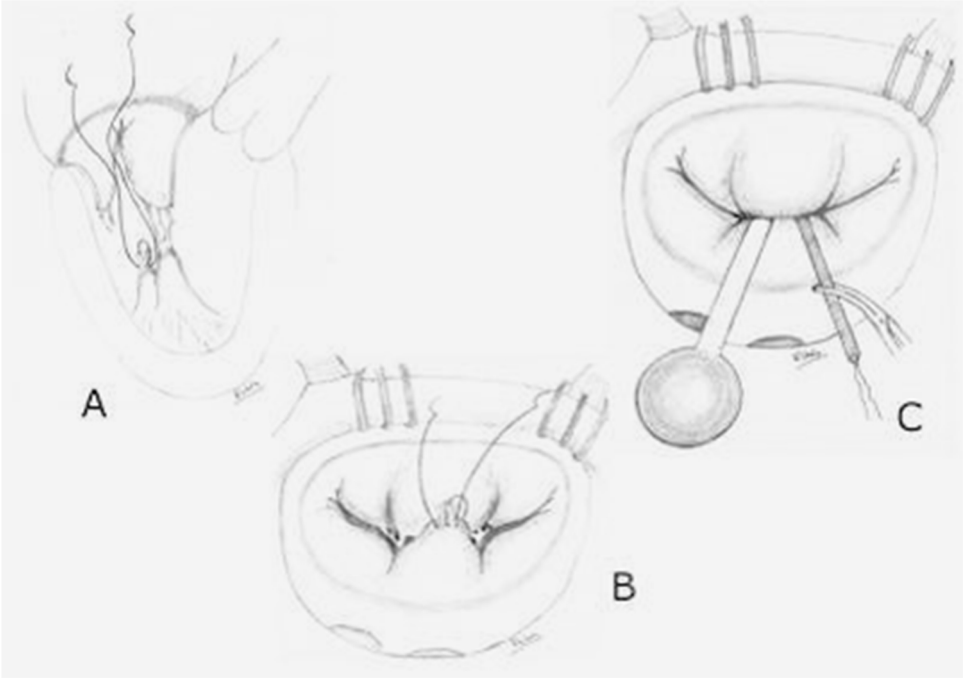

Figura 1. Técnica de medición de la longitud de las cuerdas.

En un metaanálisis publicado en 2017 por Mihos et al., se demostró un menor porcentaje de recurrencias con el uso de neocuerdas que con la resección en el velo posterior: 1,1% frente al 4,3% a los 3 años[32]. El empleo y estandarización en el uso de neocuerdas, hechas de politetrafluoruto de etileno (PTFE), es, sin duda, el mayor avance en la reparación valvular mitral, ya que permite abordar lesiones complejas, aumenta la superficie y la línea de coaptación, potencia una adecuada movilidad de los velos y disminuye la extensión del prolapso. Los estudios a largo plazo demuestran que más del 80% de los pacientes están libres de reoperación o insuficiencia mitral moderada a los 10 años y un 60-70%, a los 20 años. Sorprendentemente, las neocuerdas se endotelizan por completo con los años y resultan casi indistinguibles de las nativas[33].

Desde el punto de vista técnico, ajustar su longitud es la parte más complicada[23-25]. Para nosotros, la forma más simple es implantar la neocuerda pasando el hilo 2 veces a través de la base del papilar correspondiente y llevar ambos extremos de los hilos hasta el borde del velo, atravesando cada uno 2 veces. La primera vez, de forma simple, y la segunda, a modo de nudo corredizo, que ajustaremos rellenando la cavidad ventricular con suero salino de forma previa y bajando el nudo de la neocuerda hasta que veamos que no hay fuga de suero a través de la válvula. Se puede emplear un torniquete fino en lugar de un nudo corredizo para ajustar la longitud de la neocuerda, con resultados excelentes[24]. Con esta forma de medir la longitud de la neocuerda evitamos errores posibles con otro tipo de técnicas en los que la neocuerda viene preformada o se mide y corta antes de su implantación[23-25] (fig. 1).

Existen, pues, técnicas similares, descritas por distintos autores: lo más importante es familiarizarse con una de ellas. Muchas veces tendremos que aplicar varias técnicas sobre los velos, asociando resecciones, *edge to edge*, cierre de *cleft* y acortamiento de cuerdas. En la EB, el empleo de distintas técnicas de reparación en centros altamente reparadores consigue porcentajes de éxito superiores al 95%.

La anuloplastia aislada es efectiva en muchos de los prolapsos aislados del velo anterior, que suelen ser, en realidad, pseudoprolapsos debidos a la dilatación y al movimiento anómalo del anillo.

El empleo de anillos grandes para implantar las suturas a 3-4 mm del borde anular favorece la movilidad de los velos y evita el desplazamiento anterior en sístole del velo anterior (SAM). Hay que medir perfectamente el anillo, evitar anillos más pequeños que la superficie del velo anterior y tener en mente la necesidad de realizar plastia de deslizamiento, habitualmente necesaria, en casos de resección de prolapso de velo posterior para disminuir su altura. En algún caso, se precisa de neocuerdas en el velo posterior para corregir un SAM tras tratar el velo anterior.

En EB tratados mediante anuloplastias aisladas, el SAM puede llegar a cifras en torno al 9-10% de los casos.

Otras técnicas muy conocidas y que se pueden asociar a la anuloplastia son la tranferencia de cuerdas, muy limitada por la extensión del prolapso, y la trasposición de cuerdas que, si bien se beneficia de una adecuada longitud de la cuerda, obliga a una resección en el velo inicialmente sano.

Mención aparte merece la técnica *edge to edge,* pues tras 20 años se ha demostrado que no es inferior a otras técnicas reparadoras y suele ser de gran ayuda y efectividad en prolapsos de ambos velos. La efectividad de esta técnica de reparación, en la que suturamos ambos velos en la zona afectada por el prolapso, se ve incrementada si se asocia a anuloplastia con anillo, pues se obtiene una corrección funcional y anatómica. En otros casos es una técnica complementaria que ayuda a mejorar el resultado final[26-28,34].

Con todo ello y como mensaje para recordar, diríamos que debemos conocer muy bien las distintas técnicas de reparación mitral existentes y que, a la luz de los diferentes artículos comentados en el presente trabajo, las técnicas más eficaces en la EB son, por un lado, las anatómicas, con combinación de anuloplastia y neocuerdas, la resección, en los casos de afectación del velo posterior y, por otro lado, las funcionales: anuloplastia y *edge to edge*[34,35].

La anuloplastia mitral con implante de anillo protésico resulta inexcusable. La elección del tipo de anillo, rígido, semirrígido o flexible sería tema para otro trabajo. Nuestro grupo emplea habitualmente anillos flexibles y semirrígidos de forma indistinta, con resultados excelentes, sin haber encontrado diferencias entre ambos. Esto está en línea con la literatura[36-40]: es más importante

estabilizar la reparación y mantener la arquitectura valvular que el tipo de anillo.

Asistimos también a la eclosión de nuevas técnicas para el tratamiento de la enfermedad valvular mitral. Por un lado, el abordaje quirúrgico miniinvasivo a través de pequeñas incisiones, como la minitoracotomía anterior derecha e, incluso, más pequeñas en el área submamilar derecha, y videoasistida. Las técnicas de reparación quirúrgicas en ambos casos no cambian; sí lo hace, por supuesto, el material específico necesario para llevarlas a cabo. Los resultados son esperanzadores[21,36,37,41], aunque no acaban de establecerse plenamente, sobre todo, ante situaciones complejas como es la EB. En España los resultados del Registro Español de Reparación Valvular referentes a cirugía miniinvasiva están en torno al 2% del total[43].

Las técnicas percutáneas, como el MitraClip en la EB, no deja de ser un desafío más y los trabajos publicados hasta ahora, sin ser específicos para la EB, no son concluyentes, aunque se aprecia un índice mayor de recurrencia que en el grupo quirúrgico[42]. No obstante, los dispositivos probablemente mejoren y será entonces cuando se precisen estudios o ensayos aleatorizados para llegar a alguna conclusión. Mientras tanto, la cirugía reparadora mitral está plenamente consolidada.

Conclusión

La insuficiencia mitral de la EB es reparable efectuada en centros de excelencia y por cirujanos expertos.

En España, el Registro Español de Reparación Valvular publicado en 2019, con las limitaciones que tiene, arroja datos mejorables en reparación valvular mitral con un 35,5% de reparaciones valvulares en 2016 y tan solo un 30,5% en 2017. La valvulopatía mitral más reparada es la de etiología funcional, con un porcentaje de reparación en torno al 63%, seguida de la degenerativa, que no llega al 50%. En general, estás cifras aún están lejos de los porcentajes publicados en las grandes series, en torno al 70-90%[43].

La obtención de unos resultados excelentes es labor de todos los implicados, con la existencia obligatoria de un *heart team*, en el que se incluya al paciente para la toma de decisiones. Una vez asentada la indicación quirúrgica, el paciente deberá ser intervenido cuanto antes para aumentar las probabilidades de reparación. Los pacientes asintomáticos con factores de riesgo asociados deberían también ser intervenidos precozmente en centros de referencia para garantizar la duración de la reparación y evitar la progresión de la enfermedad.

Los cirujanos deben conocer perfectamente las técnicas de reparación en función de la etiología y anatomía de la enfermedad. Las neocuerdas y la anuloplastia son las que arrojan los mejores resultados, pero en muchas ocasiones tendremos que asociar otras técnicas, que debemos tener en nuestra mochila de conocimientos.

Conflicto de intereses

Los autores declaran no tener ningún conflicto de intereses.

Bibliografía

1. Lung B, Delgado V, Rosenhek R, Price S, Prendergast B, Wendler O, et al., EORP VHD II Investigators. Contemporary presentation and management of valvular heart disease: The EURObservational Research Programme Valvular Heart Disease II Survey. Circulation. 2019 Oct;140, http://dx.doi.org/10.1161/CIRCULATIONAHA.119.041080, 11561169. Epub 2019 Sep 12. PMID: 31510787.
2. Castillo JG, Solís J, González-Pinto A, Adams DH. Ecocardiografía quirúrgica de la válvula mitral. Rev Esp Cardiol. 2011;64:1169–81, http://dx.doi.org/10.1016/j.recesp.2011.06.025. Spanish. Epub 2011 Oct 26. PMID: 22032935.
3. Barlow JB, Pocock WA, Marchand P, Denny M. The significance of late systolic murmurs. Am Heart J. 1963;66:443–52.
4. Criley JM, Lewis KB, Humphries JO, Ross RS. Prolapse of the mitral valve: Clinical and cine-angiocardiographic findings. Br Heart J. 1966;28:488–96.
5. Carpentier A, Chauvaud S, Fabiani JN, Deloche A, Relland J, Lessana A, et al. Reconstructive surgery of mitral valve incompetence: Ten year appraisal. J Thorac Cardiovasc Surg. 1980;79:338–48.
6. Siordia JA. Current discoveries and interventions for Barlow's disease. Curr Cardiol Rep. 2016 Aug;18:73, http://dx.doi.org/10.1007/s11886-016-0754-5. PMID: 27312933.
7. Flameng W, Meuris B, Herijgers P, Herregods MC. Durability of mitral valve repair in Barlow disease versus fibroelastic deficiency. J Thorac Cardiovasc Surg. 2008 Feb;135:274–82, http://dx.doi.org/10.1016/j.jtcvs.2007.06.040. Epub 2008 Jan 18. PMID: 18242250.
8. Basso C, Iliceto S, Thiene G, Perazzolo Marra M. Mitral valve prolapse, ventricular arrhythmias, and sudden death. Circulation. 2019 Sep 10;140:952–64, http://dx.doi.org/10.1161/CIRCULATIONAHA.118.034075. Epub 2019 Sep 9. PMID: 31498700.
9. Muthukumar L, Jahangir A, Jan MF, Perez Moreno AC, Khandheria BK, Tajik AJ. Association between malignant mitral valve prolapse and sudden cardiac death: A review. JAMACardiol. 2020 Sep 1;5:1053–61, http://dx.doi.org/10.1001/jamacardio.2020.1412. PMID: 32936277.
10. Avierinos JF, Gersh BJ, Melton LJ 3rd, Bailey KR, Shub C, Nishimura RA, et al. Natural history of asymptomatic mitral valve prolapse in the community. Circulation. 2002 Sep 10;106:135561, http://dx.doi.org/10.1161/01.cir.0000028933.34260.09. PMID: 12221052.
11. Delling FN, Rong J, Larson MG, Lehman B, Fuller D, Osypiuk E, et al. Evolution of mitral valve prolapse: Insights from the Framingham Heart Study. Circulation. 2016 Apr 26;133:1688–95, http://dx.doi.org/10.1161/CIRCULATIONAHA.115.020621. Epub 2016 Mar 22. PMID: 27006478; PMCID: PMC4856536.
12. Vahanian A, Beyersdorf F, Praz F, Milojevic M, Baldus S, Bauersachs J, et al., ESC/EACTS Scientific Document Group. 2021 ESC/EACTS Guidelines for the management of valvular heart disease. Eur J Cardiothorac Surg. 2021 Oct 22;60:727–800, http://dx.doi.org/10.1093/ejcts/ezab389. PMID: 34453161.
13. Coutinho GF, Antunes MJ. Mitral valve repair for degenerative mitral valve disease: Surgical approach, patient selection and long-term outcomes. Heart. 2017 Nov;103:1663–9, http://dx.doi.org/10.1136/heartjnl-2016-311031. Epub 2017 May 31. PMID: 28566474.
14. Hjortnaes J, Keegan J, Bruneval P, Schwartz E, Schoen FJ, Carpentier A, et al. Comparative histopathological analysis of mitral valves in Barlow disease and fibroelastic deficiency. Semin Thorac Cardiovasc Surg. 2016;28:757–67, http://dx.doi.org/10.1053/j.semtcvs.2016.08.015. Winter. Epub 2016 Sep 5. PMID: 28417861.
15. Disse S, Abergel E, Berrebi A, Houot AM, Le Heuzey JY, Diebold B, et al. Mapping of a first locus for autosomal dominant myxomatous mitral-valve prolapse to chromosome 16p11.2-p12.1. Am J Hum Genet. 1999;65:1242–51, http://dx.doi.org/10.1086/302624. PMID: 10521289; PMCID: PMC1288276.
16. Bowles KR, Gajarski R, Porter P, Goytia V, Bachinski L, Roberts R, et al. Gene mapping of familial autosomal dominant dilated cardiomyopathy to chromosome 10q21-23. J Clin Invest. 1996 Sep 15;98:1355–60, http://dx.doi.org/10.1172/JCI118922. PMID: 8823300; PMCID: PMC507561.
17. Devereux RB, Brown WT, Kramer-Fox R, Sachs I. Inheritance of mitral valve prolapse: Effect of age and sex on gene expression. Ann Intern Med. 1982 Dec;97:826–32, http://dx.doi.org/10.7326/0003-4819-97-6-826. PMID: 7149490.
18. Glesby MJ, Pyeritz RE. Association of mitral valve prolapse and systemic abnormalities of connective tissue. A phenotypic continuum. JAMA. 1989 Jul 28;262:523–8. PMID: 2739055.
19. Carmona P, García-Fuster R, Mateo E, Badía S, López M, Gutiérrez E, et al. Ecocardiografía transesofágica intraoperatoria en cirugía cardiovascular. Documento de consenso de la Sociedad Española de Anestesiología y Reanimación (SEDAR) y Sociedad Española de Cirugía Cardiovascular y Endovascular (SECCE). Rev Esp Anest Reanim. 2020;27:190–218, http://dx.doi.org/10.1016/j.circv.2020.03.071, 1134-0096.
20. Hiemstra YL, Tomsic A, Gripari P, van Wijngaarden AL, van der Pas SL, Palmen M, et al. Evolution from mitral annular dysfunction to severe mitral regurgitation in Barlow's disease. Interact Cardiovasc Thorac Surg. 2021 Apr 19;32:506–14, http://dx.doi.org/10.1093/icvts/ivaa304. PMID: 33367628.
21. Hoefer D, Bonaros N, Grimm M, Mueller L. Functional prolapse in Barlow syndrome: Endoscopic mitral valve repair. e-Poster Competition. PC 103. 21 ISMICS RE IMAGINED. Cardiac Surgery Innsbruck, Innsbruck, Austria.
22. Dreyfus GD, Dulguerov F, Marcacci C, Haley SR, Gkouma A, Dommerc C, et al. «Respect when you can, resect when you should»: A realistic approach to posterior leaflet mitral valve repair. J Thorac Cardiovasc Surg. 2018 Nov;156:1856–66, http://dx.doi.org/10.1016/j.jtcvs.2018.05.017. Epub 2018 May 28. PMID: 30343697.
23. Chemtob RA, Mick S, Gillinov M, Hodges K, Wierup P. Repair of bileaflet prolapse in Barlow syndrome: The 4-chord technique. J Card Surg. 2019 Jul;34:605–9, http://dx.doi.org/10.1111/jocs.14078. Epub 2019 May 17. PMID: 31102304.
24. Tabata M, Kasegawa H, Fukui T, Shimizu A, Sato Y, Takanashi S. Long-term outcomes of artificial chordal replacement with tourniquet technique in mitral valve repair: A single-center experience of 700 cases. J Thorac Cardiovasc Surg. 2014 Nov;148:2033–8, http://dx.doi.org/10.1016/j.jtcvs.2014.03.045, e1.
25. Yano M, Nishimura M, Yokota A, Mori K. Mitral valve repair in Barlow's disease by chordal reconstruction using the adjustable slip-knot technique. Gen Thorac

Cardiovasc Surg. 2020;68:63–6, http://dx.doi.org/10.1007/s11748-018-1004-0. Epub 2018 Sep 4. PMID: 30182356.
26. De Bonis M, Alfieri O. The edge-to-edge technique for mitral valve repair. HSR Proc Intensive Care Cardiovasc Anesth. 2010;2:7–17. PMID: 23439938; PMCID: PMC3484570.
27. De Bonis M, Lapenna E, Alfieri O. Edge-to-edge Alfieri technique for mitral valve repair: Which indications? Curr Opin Cardiol. 2013 Mar;28:152–7, http://dx.doi.org/10.1097/HCO.0b013e32835b9256. PMID: 23147777.
28. Makhdoum A, Dokollari A, Elbatarny M, Verma S, Yanagawa B. Resurgence of the edge-to-edge repair of the mitral valve. Curr Opin Cardiol. 2021 Mar 1;36:125–9, http://dx.doi.org/10.1097/HCO. 0000000000000807. PMID: 33395077.
29. Lawrie G, Zoghbi W, Little S, Shah D, Earle N, Earle E. One hundred percent reparability of mitral prolapse: Results of a dynamic nonresectional technique. AnnThoracSurg. 2021 Jan 23, http://dx.doi.org/10.1016/j.athoracsur.2020.09.090. S0003-4975(21)00105-3. Epub ahead of print. PMID: 33497666.
30. Frater Rw. Anatomical rules for the plastic repair of a diseased mitral valve. Thorax. 1964;19:458–64, http://dx.doi.org/10.1136/thx.19.5.458 [consultado 18 Jun 2021]. PMID: 14216977; PMCID: PMC1018861.
31. Lazam S, Vanoverschelde JL, Tribouilloy C, et al., MIDA (Mitral Regurgitation International Database) Investigators. Twenty-year outcome after mitral repair versus replacement for severe degenerative mitral regurgitation: Analysis of a large, prospective, multicenter, international registry. Circulation. 2017;135:410–22.
32. Mihos CG, Yucel E, Santana O. A systematic review and meta-analysis of chordal replacement versus leaflet resection for isolated posterior mitral valve prolapse. J Cardiovasc Surg (Torino). 2017 Oct;58:779–86, http://dx.doi.org/10.23736/S0021-9509.17.09634-3. Epub 2017 Jan 25. PMID: 28124513.
33. Hata H, Fujita T, Shimahara Y, Sato S, Ishibashi-Ueda H, Kobayashi J. A 25-year study of chordal replacement with expanded polytetrafluoroethylene in mitral valve repair. Interact Cardiovasc Thorac Surg. 2015;20:463–8, http://dx.doi.org/10.1093/icvts/ivu441, discussion 468. Epub 2014 Dec 29. PMID: 25547921.
34. De Bonis M, Lapenna E, Taramasso M, La Canna G, Buzzatti N, Pappalardo F, et al. Very long-term durability of the edge- to-edge repair for isolated anterior mitral leaflet prolapse: Up to 21 years of clinical and echocardiographic results. J Thorac Cardiovasc Surg. 2014;148:2027–32.
35. García-Fuster R, Paredes F, García A, Martín E, Cánovas S, Gil O, et al. Reparación valvular mitral con cuerdas artificiales. ¿Qué aporta respecto a la técnica clásica? Cir Cardiovasc. 2013;20:130–8.
36. Faerber G, Tkebuchava S, Diab M, Schulze C, Bauer M, Doenst T. Minimally-invasive mitral valve repair of symmetric and asymmetric Barlowś disease. Clin Res Cardiol. 2021 Apr 1, http://dx.doi.org/10.1007/s00392-021-01844-9. Epub ahead of print. PMID: 33792775.
37. Borger MA, Kaeding AF, Seeburger J, Melnitchouk S, Hoebartner M, Winkfein M, et al. Minimally invasive mitral valve repair in Barlow's disease: Early and long-term results. J Thorac Cardiovasc Surg. 2014;148:1379–85, http://dx.doi.org/10.1016/j.jtcvs.2013.11.030. Epub 2014 Jan 10. PMID: 24412257.
38. Del Forno B, Ascione G, De Bonis M. Advances in mitral valve repair for degenerative mitral regurgitation: Philosophy, technical details, and long-term results. Cardiol Clin. 2021;39:175–84, http://dx.doi.org/10.1016/j.ccl.2021.01.001. Epub 2021 Mar 24. PMID: 33894931.
39. Panicker VT, Sreekantan R, Kotera SS. Flexible or rigid ring in mitral annuloplasty-do the results differ? Indian J Thorac Cardiovasc Surg. 2020;36:566–71, http://dx.doi.org/10.1007/s12055-020-01019-7. Epub 2020 Aug 27. PMID: 33100617; PMCID: PMC7572929.
40. Cetinkaya A, Waheed M, Bramlage K, Liakopoulos OJ, Zeriouh M, Hein S, et al. Comparison of flexible, open with semi-rigid, closed annuloplasty-rings for mitral valve repair. J Cardiothorac Surg. 2021 Mar 20;16:35, http://dx.doi.org/10.1186/s13019-021-01405-1. PMID: 33743744; PMCID: PMC7981851.
41. Speziale G, Nasso G, Esposito G, Conte M, Greco E, Fattouch K, et al. Results of mitral valve repair for Barlow disease (bileaflet prolapse) via right minithoracotomy versus conventional median sternotomy: A randomized trial. J Thorac Cardiovasc Surg. 2011 Jul;142:77–83, http://dx.doi.org/10.1016/j.jtcvs.2010.08.033. Epub 2010 Oct 5. PMID: 20926105.
42. Mauri L, Foster E, Glower DD, Apruzzese P, Massaro JM, Herrmann HC, et al., EVEREST II Investigators. 4-year results of a randomized controlled trial of percutaneous repair versus surgery for mitral regurgitation. J Am Coll Cardiol. 2013 Jul 23;62:317–28, http://dx.doi.org/10.1016/j.jacc.2013.04.030. Epub 2013 May 9. PMID: 23665364.
43. Rodríguez-Roda J, Sáez de Ibarra JI, Gualis J, Pedro P, Iglesias C, García-Fuster R, et al. Registro español de reparación valvular 2016-2017. Cir Cardiovasc. 2019;26:147–52, http://dx.doi.org/10.1016/j.circv.2019.02.003, 1134-0096.

BIOMED
unidix
Especialistas
en cirugía
cardiovascular
desde 1977 al cuidado de tu salud
91 803 28 02
info@biomed.es