Cirugía Cardiovascular 28 (2021) 357–359

Caso Clínico

Cirugía a corazón abierto para explantar sistema de marcapasos con vegetación gigante

Beatriz Acuña-Pais*, Juan J. Legarra-Calderón, Miguel Á. Piñón-Esteban, Rocío Casais-Pampín y Elena Casquero-Villacorta

Servicio de Cirugía Cardiovascular, Hospital Álvaro Cunqueiro, Vigo, España

INFORMACIÓN DEL ARTÍCULO

Historia del artículo:
Recibido el 29 de mayo de 2021
Aceptado el 2 de julio de 2021
On-line el 30 de septiembre de 2021

Palabras clave:
Marcapasos
Vegetación
Endocarditis
Electrodo

RESUMEN

La incidencia de infección de dispositivos electrónicos implantables cardíacos supone 1,9 por 1.000 dispositivos-año.

En los casos de endocarditis sobre electrodo de marcapasos con vegetaciones que no superen los 20 mm está indicada la extracción del sistema mediante abordaje transvenoso. En cuanto a las vegetaciones que superen dicho tamaño, hay poca evidencia sobre qué abordaje debe realizarse: cirugía transvenosa o a corazón abierto.

Presentamos el caso de la extracción quirúrgica con *bypass* cardiopulmonar de un sistema de estimulación infectado con una gran vegetación adherida a su electrodo ventricular derecho.

© 2021 Sociedad Española de Cirugía Cardiovascular y Endovascular. Publicado por Elsevier España, S.L.U. Este es un artículo Open Access bajo la licencia CC BY-NC-ND (http://creativecommons.org/licenses/by-nc-nd/4.0/).

Open heart sugery to remove large vegetation on pacemaker lead

Keywords:
Pacemaker
Vegetation
Endocarditis
Lead

ABSTRACT

The incidence of infection of cardiac implantable electronic devices is 1.9 per 1000 device-years.

In cases of endocarditis on a pacemaker lead with vegetations that do not exceed 20 mm, extraction of the system through a transvenous approach is indicated. However, in cases of vegetations that exceed this size, there is little evidence about which approach should be performed, whether transvenous or open-heart surgery.

We present the case of the surgical extraction with cardiopulmonary bypass of a pacing system infected with a large vegetation attached to its right ventricular electrode.

© 2021 Sociedad Española de Cirugía Cardiovascular y Endovascular. Published by Elsevier España, S.L.U. This is an open access article under the CC BY-NC-ND license (http://creativecommons.org/licenses/by-nc-nd/4.0/).

Introducción

La creciente necesidad de dispositivos electrónicos cardíacos implantables en nuestra sociedad trae consigo un aumento en la endocarditis infecciosa relacionada con estos procedimientos.

Si bien está establecida la indicación para la extracción transvenosa de los cables de marcapasos en vegetaciones pequeñas, hay poca evidencia sobre qué tipo de abordaje (cirugía transvenosa o a corazón abierto), debe usarse en vegetaciones mayores de 20 mm.

Presentamos el caso de la extracción quirúrgica con circulación extracorpórea de un sistema de estimulación infectado con una gran vegetación adherida a su electrodo ventricular derecho.

Caso clínico

Paciente de 78 años que consulta por una historia de tres semanas de evolución de lumbalgia incapacitante que no mejora con analgesia, refiriendo también una pérdida de peso de 15 kg.

Entre los antecedentes personales del paciente se encuentran hipertensión arterial crónica, fibrilación auricular paroxística en anticoagulación con apixaban y marcapasos bicameral con cables de fijación activa, implantado por disfunción sinusal sintomática del nodo hace dos años.

Los hemocultivos fueron positivos para *Aggregatibacter actinomycetemcomitans*, por lo que se inició tratamiento antibiótico dirigido.

Al paciente se le administró ceftriaxona 2 g cada 24 h durante 8 semanas, y gentamicina 240 mg cada 24 h durante 1 semana. La ceftriaxona fue administrada 4 semanas antes de la intervención y 4 semanas después. La gentamicina fue administrada antes de la intervención.

La tomografía computarizada toracoabdominal reveló espondilodiscitis en L4-L5 y trombo en rama segmentaria del lóbulo inferior

* Autor para correspondencia.
Correos electrónicos: beatrizbentin@hotmail.com, beatriz.acuna.pais@sergas.es (B. Acuña-Pais).

https://doi.org/10.1016/j.circv.2021.07.003
1134-0096/© 2021 Sociedad Española de Cirugía Cardiovascular y Endovascular. Publicado por Elsevier España, S.L.U. Este es un artículo Open Access bajo la licencia CC BY-NC-ND (http://creativecommons.org/licenses/by-nc-nd/4.0/).

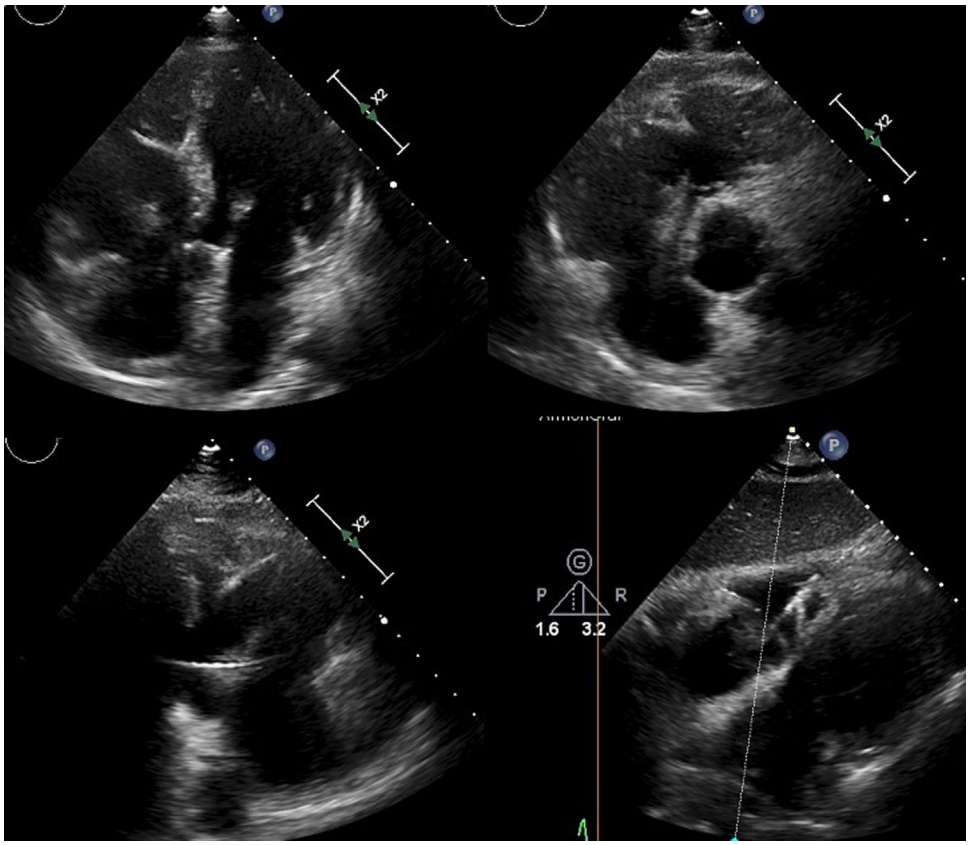

Figura 1. Cortes del ecocardiograma transesofágico mostrando vegetación adherida a electrodo ventricular del marcapasos.

derecho, así como nódulos periféricos, uno de ellos cavitado, compatible con embolias sépticas como primera posibilidad.

La ecocardiografía transesofágica describió una fracción de eyección del ventrículo izquierdo conservada, insuficiencia tricúspide moderada y una vegetación de 27 x 13 mm adherida al cable del ventrículo derecho del marcapasos sin adherencias aparentes a la válvula tricúspide (fig. 1).

Se indicó cirugía urgente por embolias pulmonares y lumbares. El paciente fue trasladado desde el hospital en el que estaba ingresado a nuestro centro y se decidió realizar cirugía abierta para retirar el sistema de marcapasos y extraer la vegetación, con el objetivo de evitar las posibles consecuencias hemodinámicas e infecciosas de la embolización de esta gran vegetación (> 20 mm), y facilitar la curación de la infección por la retirada del dispositivo.

Resultados

Bajo anestesia general y esternotomía completa, se estableció la circulación extracorpórea mediante canulación de aorta ascendente y drenaje venoso bicava. No se realizó pinzamiento aórtico, no por evitar el daño miocárdico, sino porque el campo tenía buena visibilidad y era cómodo, por lo que parar el corazón no suponía un beneficio. Tras la apertura de la aurícula derecha, se liberaron las adherencias del electrodo auricular empleando tijeras y bisturí eléctrico. La vegetación del electrodo ventricular se encontraba adherida al velo septal de la válvula tricúspide, seccionándose dicho velo en un plano longitudinal para retirar la verruga. Posteriormente se reparó el velo septal suturando borde a borde con puntos simples de polipropileno 5-0.

La vegetación ventricular permaneció anclada a la superficie del electrodo ventricular hasta que fue explantado (fig. 2). No hubo dificultades en la liberación de ambos electrodos de la vena innominada. Después de desinsertar ambos cables y de explantar el sistema de marcapasos, se realizó una exploración minuciosa de las cavidades derechas para asegurar la ausencia de restos de vegetación.

Tras la cirugía, nuestro paciente fue trasladado a la unidad de cuidados intensivos y durante su estancia hospitalaria no presentó ninguna complicación. Nuestro paciente no era dependiente de marcapasos y no precisó implante de marcapasos definitivo en el seguimiento, siendo dado de alta con ritmo sinusal de 57 lpm, sin alteraciones del ritmo.

Los cultivos de cable y generador fueron negativos, pero la vegetación extraída en quirófano fue positiva para el microorganismo culpable de su endocarditis, *Aggregatibacter actinomycetemcomitans*.

Nuestro paciente presentaba insuficiencia tricuspídea moderada en los ecocardiogramas previos a la intervención, sin dilatación anular. La insuficiencia en el ecocardiograma de control se describió como leve.

Discusión

La incidencia de infección de dispositivos electrónicos implantables cardíacos supone 1,9 por 1.000 dispositivos-año [1]. A pesar de su baja incidencia, esta complicación es potencialmente mortal, con una mortalidad hospitalaria del 7%[2].

El tratamiento recomendado es la extracción completa del sistema, y la extracción transvenosa se ha convertido en el método preferido por la baja mortalidad del procedimiento (0,6%).

Cuando las vegetaciones son mayores de 20 mm, la elección del abordaje transvenoso o abierto recae sobre el cirujano, quien debe individualizar la decisión[1].

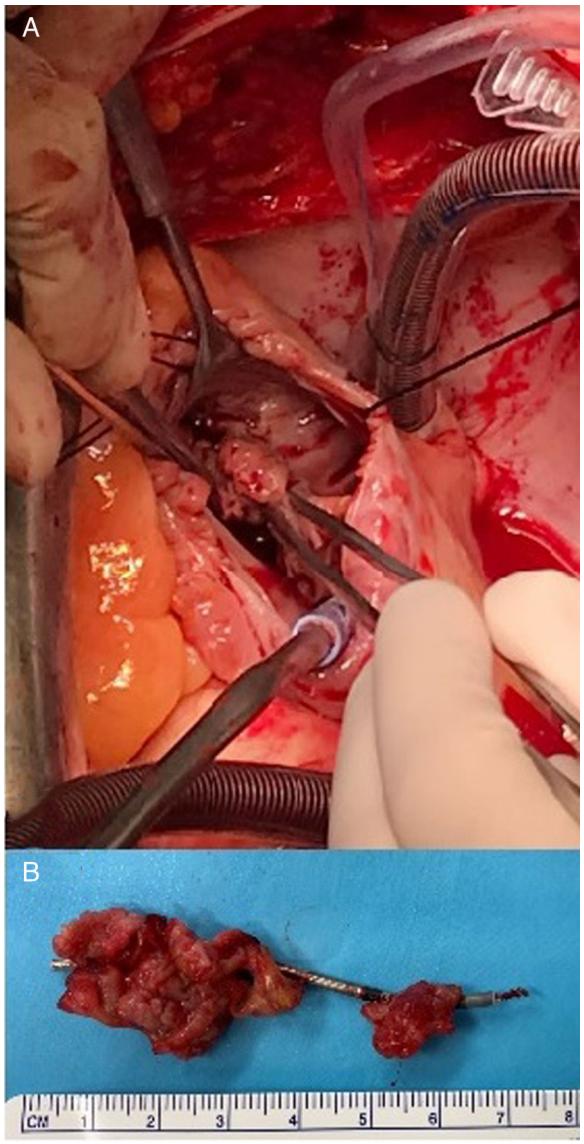

Figura 2. Imágenes tomadas en el quirófano A. Pinza quirúrgica sosteniendo vegetación. B. Vegetación anclada a electrodo ventricular.

En este caso, teníamos serias dudas de poder realizar extracción percutánea del dispositivo y vegetación íntegros.

Presentamos un paciente con endocarditis por electrodo de marcapasos causada por *Aggregatibacter actinomycetemcomitans* tratada con éxito mediante cirugía a corazón abierto. La extracción percutánea del dispositivo supone una mortalidad inferior al 1%, pero el Euroscore II de este paciente era bajo, inferior al 4% (Euroscore II riesgo bajo 1-4%, moderado 4-10%, alto >10%). Aunque el riesgo esté por encima para la intervención percutánea, no lo consideramos razón suficiente como para tomar la decisión de realizar la intervención mediante un abordaje u otro, y decidimos individualizar más el caso teniendo en cuenta otros criterios, como la medida de la vegetación (27 mm) y el hecho de que el ecocardiograma transesofágico preoperatorio no pudiera descartar la afectación endocardítica de la válvula tricúspide.

Por todo lo mencionado anteriormente, se tomó la decisión de realizar la cirugía a corazón abierto por ser, en este caso, el mejor método para asegurar la eliminación completa de la vegetación y la extracción íntegra del dispositivo, evitando así las complicaciones derivadas de la presencia de residuos endocardíticos. Aunque no es necesario extraer por completo la vegetación, sabemos que ayuda a evitar nuevos embolismos (aunque «solo» sean del circuito derecho en ausencia de comunicación interauricular), y posiblemente agilicen la curación del paciente. No en tanto, si la retirada del dispositivo, acompañado de un adecuado tratamiento antimicrobiano, es lo que garantiza la curación, en este caso las graves adherencias de los electrodos a la aurícula y al velo septal no habrían permitido la extracción completa del dispositivo de manera percutánea. Aunque es imposible asegurar en rotundidad que todas las adherencias fueron eliminadas con un corazón latiendo, consideramos que en este caso lo hubiera sido igual a corazón parado, puesto que la razón de no realizar pinzamiento aórtico no fue evitar un posible daño miocárdico sino la propia comodidad de la intervención sin necesidad de parar el corazón. En este caso no se encontraron imágenes residuales sospechosas en la ecografía postoperatoria. Aunque la tasa de éxito de extracción mediante TPE de electrodos implantados con menos de 5 años sea del 90%, en este caso vimos que era muy difícil su extracción, requiriendo de una delicada técnica de resección empleando bisturí eléctrico y tijeras, no consiguiéndose con tracción directa, reafirmando así la acertada decisión de realizar cirugía abierta en un primer momento.

Nuestro paciente presentaba insuficiencia tricuspídea moderada en los ecocardiogramas previos a la intervención, y no tenía dilatación anular. La insuficiencia en el ecocardiograma de control se describió como leve. No se realizó anuloplastia porque no había indicación para ello, se reconstruyó el velo porque se seccionó para retirar el electrodo.

En los casos de endocarditis infecciosa asociada a dispositivo cardiaco implantable, cualquiera que sea el enfoque que se decida tomar, cirugía transvenosa o abierta, la extracción completa del dispositivo, incluidos todos los electrodos y el generador, acompañada de antibioterapia, será el tratamiento más eficaz.

Conclusiones

La endocarditis infecciosa sobre un dispositivo electrónico cardiaco implantable obliga al explante de dicho dispositivo. Por el momento, en los casos de vegetaciones mayores de 20 mm, las recomendaciones sobre si optar por cirugía transvenosa o a corazón abierto aún se basan en la individualización de los casos.

Consideraciones éticas

El consentimiento informado del paciente se obtuvo para publicar el presente caso, incluidas las imágenes, el 4 de mayo de 2021.

Financiación

Este artículo no recibió ninguna fuente de financiación

Conflictos de intereses

Ninguno.

Bibliografía

1. Habib G, Lancellotti P, Antunes MJ, Bongiorni MG, Casalta JP, Del Zotti F, et al. 2015 ESC Guidelines for the management of infective endocarditis: The Task Force for the Management of Infective Endocarditis of the European Society of Cardiology (ESC). Endorsed by: European Association for Cardio-Thoracic Surgery (EACTS), the European Association of Nuclear Medicine (EANM). Eur Heart J. 2015;36:3075–128.
2. Brignole M, Auricchio A, Baron-Esquivias G, Bordachar P, Boriani G, Breithardt OA, et al. 2013 ESC Guidelines on cardiac pacing and cardiac resynchronization therapy: the Task Force on cardiac pacing and resynchronization therapy of the European Society of Cardiology (ESC). Developed in collaboration with the European Heart Rhythm Association (EHRA). Eur Heart J. 2013;34:2281–329.

BIOMED
unidix
Especialistas
en cirugía
cardiovascular
desde 1977 al cuidado de tu salud
91 803 28 02
info@biomed.es