Cirugía Cardiovascular 28 (2021) 225–228

Caso Clínico

Implante de TAVI transapical y revascularización miocárdica mínimamente invasiva

Lourdes Montero[a,*], Enrique Villagrán[a], Rosa Beltrao[b], Manuel Carnero[a], Blanca Torres[a] y Luis C. Maroto[a]

[a] Departamento de Cirugía Cardiaca, Instituto Cardiovascular, Hospital Clínico San Carlos, Madrid, España
[b] Departmento de Anestesia, Hospital Clínico San Carlos, Madrid, España

INFORMACIÓN DEL ARTÍCULO

Historia del artículo:
Recibido el 7 de noviembre de 2020
Aceptado el 23 de enero de 2021
On-line el 23 de marzo de 2021

Palabras clave:
Implante de válvula aórtica transcatéter transapical
Revascularización miocárdica quirúrgica mínimamente invasiva
TAVI
MIDCAB

RESUMEN

La enfermedad coronaria en candidatos a implante de prótesis aórtica transcatéter es frecuente. El abordaje híbrido que combina el implante de una prótesis transcatéter por vía transapical y la revascularización miocárdica quirúrgica mínimamente invasiva es una opción segura y eficaz en pacientes con enfermedad vascular periférica o estenosis en la arteria coronaria descendente anterior no apta para intervención percutánea. Reportamos nuestra experiencia en 2 casos.

© 2021 Sociedad Española de Cirugía Cardiovascular y Endovascular. Publicado por Elsevier España, S.L.U. Este es un artículo Open Access bajo la licencia CC BY-NC-ND (http://creativecommons.org/licenses/by-nc-nd/4.0/).

Transapical aortic valve implantation and minimally invasive coronary artery bypass

Keywords:
Transapical transcatheter aortic valve implantation
Minimally invasive coronary artery bypass
TAVI
MIDCAB

ABSTRACT

Coronary artery disease in transcatheter aortic valve implantation candidates is prevalent. Hybrid approach combining transapical valve implantation and minimally invasive direct coronary artery bypass is a safe and effective option in patients with peripheral vascular disease and/or stenosis in left anterior coronary artery not suitable for percutaneous intervention. We report our experience in 2 cases.

© 2021 Sociedad Española de Cirugía Cardiovascular y Endovascular. Published by Elsevier España, S.L.U. This is an open access article under the CC BY-NC-ND license (http://creativecommons.org/licenses/by-nc-nd/4.0/).

Introducción

La enfermedad coronaria está presente en el 40-70% de los pacientes tratados mediante implante de prótesis aórtica transcatéter (TAVI)[1]. La combinación de TAVI transapical y la revascularización miocárdica mínimamente invasiva (MIDCAB)[2-5] mediante minitoracotomía anterolateral izquierda es una buena opción en pacientes en los que la revascularización percutánea no es posible o el acceso vascular periférico no es adecuado para TAVI. Este abordaje combina las ventajas de un procedimiento mínimamente invasivo (incisión pequeña, sin circulación extracorpórea) con el uso de un bypass de arteria mamaria interna izquierda (AMII) a la arteria descendente anterior (DA)[6].

Material y método

La evaluación de ambos pacientes fue realizada por el equipo cardiaco institucional. El procedimiento se realizó en un quirófano estándar, bajo anestesia general, con intubación orotraqueal selectiva con tubo de doble luz y guiado por ecocardiografía transesofágica tridimensional (iE33, Philips Medical Systems, Eindhoven, Holanda) y fluoroscopia (arco en C móvil, Veradius Unity, Philips Medical Systems, Eindhoven, Holanda). Los pacientes se colocaron en decúbito supino con elevación de 30 grados del hemitórax izquierdo. Se realizó una minitoracotomía anterolateral izquierda de unos 6 cm a través del cuarto o quinto espacio intercostal (fig. 1A). La AMII se extrajo desde su origen hasta el sexto espacio intercostal con ventilación unipulmonar. Después de la heparinización sistémica (1,5 mg/kg), se realizó la anastomosis del injerto distal utilizando un estabilizador de tejido epicárdico (Octopus®? Nuvo, Medtronic, Minneapolis, MN EE. UU.) (fig. 1B). La permeabilidad del injerto se verificó mediante la medición del flujo del tiempo de tránsito (VeriQ, Medistim, Oslo, Noruega). Posteriormente, a través del mismo acceso, se implantó la bioprótesis aórtica a través

* Autor para correspondencia.
Correo electrónico: l.monterocr@gmail.com (L. Montero).

https://doi.org/10.1016/j.circv.2021.01.006
1134-0096/© 2021 Sociedad Española de Cirugía Cardiovascular y Endovascular. Publicado por Elsevier España, S.L.U. Este es un artículo Open Access bajo la licencia CC BY-NC-ND (http://creativecommons.org/licenses/by-nc-nd/4.0/).

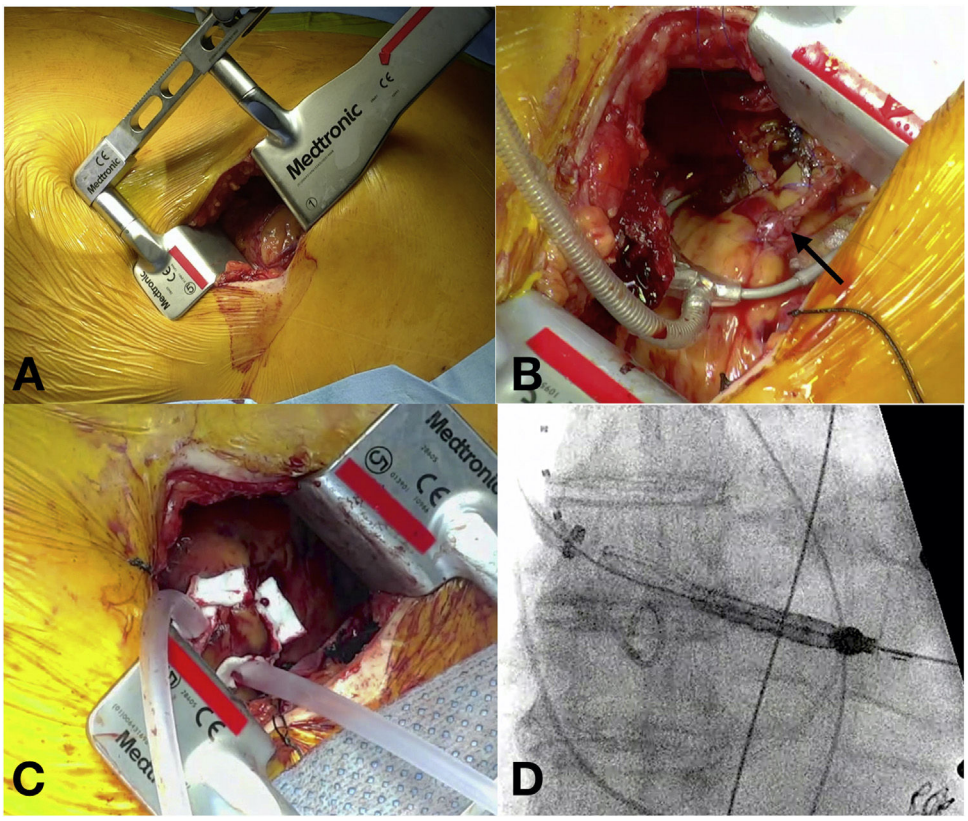

Figura 1. A) Minitoracotomía anterior. B) Estabilizador de tejido epicárdico e injerto de AMII (flecha). C) Bolsa de tabaco con poliprolineno 3/0. D) Colocación de la prótesis.

del ápex tal y como hemos descrito previamente[7] (fig. 1C y D). Tras comprobar el normofuncionamiento de la prótesis, se realizó hemostasia quirúrgica, se administró protamina y se reinició la ventilación pulmonar bilateral. Se midió nuevamente el flujo de la AMII, se colocó un drenaje de tórax y se cerró la minitoracotomía de la manera estándar. Se implantó una bomba elastomérica en la incisión quirúrgica para la infusión continua de anestésicos locales.

Resultados

Presentamos nuestra experiencia en 2 casos. El primer caso fue un varón de 78 años con enfermedad vascular periférica, hipertensión arterial, dislipidemia, diabetes mellitus tipo 2, enfermedad renal crónica (KDIGO 3) y múltiples intervenciones coronarias percutáneas previas. Ingresó por empeoramiento de la clase funcional (NYHA III). Se diagnosticó de estenosis aórtica severa (área valvular = 0,49 cm^2/m^2, gradiente máximo y medio = 98 mmHg y 54 mmHg, respectivamente) con función del ventrículo izquierdo conservada (fracción de eyección = 61%). La coronariografía mostró una lesión severa, larga y calcificada en la arteria DA proximal. EuroSCORE II fue del 7,31%. Se realizó una derivación de la AMII a DA y se implantó una TAVI transapical SAPIEN™ 3 de 26 mm (Edwards Lifesciences, Irvine, CA, EE. UU.). El paciente fue extubado en quirófano y tuvo un postoperatorio sin incidentes. Tres meses después del procedimiento el paciente se encontraba asintomático con la herida totalmente cicatrizada (fig. 2) y la prótesis mostraba una función normal en el ecocardiograma transtorácico (gradiente medio 9 mmHg, sin fugas paravalvulares). El segundo caso fue un varón de 84 años que también presentaba enfermedad vascular periférica, hipertensión arterial, diabetes mellitus tipo 2 y disfunción renal crónica (KDIGO 3). Estaba en clase funcional NYHA III. La ecocardiografía transtorácica mostró una estenosis aórtica severa (área valvular = 0,60 cm^2/m^2, gradiente máximo y medio = 82 mmHg y 48 mmHg, respectivamente) con fracción de eyección del ventrículo izquierdo conservada (65%). La coronariografía mostró lesiones severas en la DA proximal y en la arteria coronaria derecha proximal no dominante. Se realizó una derivación de AMII a DA y se implantó una TAVI transapical Acurate Neo™ de tamaño L (Boston Scientific, Malborough, MA, EE. UU.). También fue extubado en quirófano y el postoperatorio transcurrió sin incidentes (anexo, material suplementario, vídeo complementario). Un mes después de la cirugía, el paciente se encontraba asintomático y la prótesis no presentaba signos de disfunción (gradiente medio 1,8 mmHg, sin fugas paravalvulares).

Discusión

La revascularización coronaria percutánea debe considerarse previo al implante de una TAVI en aquellos pacientes con estenosis proximal significativa de las principales arterias coronarias. Cuando se trata de pacientes con enfermedad aislada de la DA, en determinados pacientes con enfermedad multivaso con malos lechos distales para el territorio no dependiente de la DA o se trata de pacientes de alto riesgo quirúrgico, y el acceso vascular periférico no es adecuado para TAVI, el abordaje híbrido que combina TAVI transapical y MIDCAB en el mismo procedimiento es una excelente opción terapéutica[2-5]. El abordaje alternativo como la vía transubclavia o transaórtica para el implante de TAVI también son buenas opciones, pero la principal ventaja de la TAVI transapical es que se realiza a través de la misma incisión. El abordaje transaórtico requiere una miniesternotomía superior adicional, lo que implica una mayor agresión y un mayor riesgo. La vía transubclavia es una buena alternativa, pero se necesita una segunda incisión y las manipulaciones en la arteria subclavia izquierda podrían poner en riesgo el injerto de AMII.

Figura 2. Tres meses tras la intervención.

Varios grupos han publicado su experiencia en TAVI transaórtica o transapical y revascularización coronaria quirúrgica simultánea sin bomba a través de esternotomía media o minitoracotomía[2-5]. El injerto de AMII a la DA obtiene mejores resultados que el tratamiento percutáneo en términos de recurrencia de la angina y necesidad de nueva revascularización[7]. Además, el MIDCAB reduce el riesgo de complicaciones postoperatorias relacionadas con la esternotomía y la circulación extracorpórea (ictus, bajo gasto cardiaco, hemorragia, mediastinitis y fibrilación auricular, entre otros).

En conclusión, la revascularización quirúrgica simultánea con MIDCAB y TAVI transapical es una opción factible para los pacientes candidatos a TAVI y enfermedad severa en la DA proximal.

Conflicto de intereses

Los autores declaran no tener ningún conflicto de intereses.

Anexo. Material adicional

Se puede consultar material adicional a este artículo en su versión electrónica disponible en doi:10.1016/j.circv.2021.01.006.

Bibliografía

1. Goel SS, Ige M, Tuzcu EM, Ellis S, Stewart W, Svensson L, et al. Severe aortic stenosis and coronary artery disease-implications for management in the transcathteter aortic valve replacement era: A comprehensive review. J Am Coll Cardiol. 2013;62:1–10.
2. Cheung A, Hon JK, Ye Y, Webb J. Combined off-pump transapical transcatheter aortic valve implantation and minimally invasive direct coronary artery bypass. J Card Surg. 2010;25:660–2.
3. Mayr B, Firschke C, Erlebach M, Bleiziffer S, Krane M, Joner M, et al. Transcatheter aortic valve implantation and off-pump coronary artery bypass surgery: An effective hybrid procedure in selected patients. Interact Cardiovasc Thorac Surg. 2018;27:102–7.

4. Ferrari E, Sulzer C, Marcucci C, Qanadli SD, Roumy A, Nicaluss L, et al. Successful combined minimally invasive direct coronary artery bypass and transapical aortic valve implantation. Ann Thorac Surg. 2011;91:1979–82.
5. Mellert F, Breuer J, Probst C, Welz A, Schiller W. Combined transapical aortic valve replacement and minimally invasive direct coronary bypass grafting —a new concept for selected high-risk patients. Heart Surg Forum. 2011;14: E61–3.
6. Blazek S, Holzhey D, Jungert C, Borger M, Desch S, Whana S, et al. Comparison of bare-metal stenting with minimally invasive bypass surgery for stenosis of the left anterior descending coronary artery. 10-year follow-up of a randomized trial. JACC Cardiovasc Interv. 2013;6:20–6.
7. Maroto LC, Rodríguez JE, Cobiella, Marcos P. Transapical off-pump aortic valve-in-a-valve implantation in two elderly patients with a degenerated porcine bioprosthesis. Eur J Cardiothorac Surg. 2010;37:738–40.

BIOMED
unidix
Especialistas
en cirugía
cardiovascular
desde 1977 al cuidado de tu salud
91 803 28 02
info@biomed.es