

Caso clínico

# Secuestro pulmonar con suplencia aberrante del tronco celíaco: reporte de caso



Jean Pulido<sup>a,b,\*</sup>, Alejandro Sánchez<sup>b,c</sup>, Rafael Beltran<sup>b,c</sup>, Alfonso Cruz<sup>b</sup>, Felipe Cabrera<sup>b,d</sup> y Michel Hernández<sup>e</sup>

<sup>a</sup> Departamento de Cirugía General, Universidad El Bosque, Bogotá, Colombia

<sup>b</sup> Departamento de Cirugía General, Hospital Universitario de la Samaritana, Bogotá, Colombia

<sup>c</sup> Departamento de Cirugía de Tórax, Hospital Universitario de la Samaritana, Bogotá, Colombia

<sup>d</sup> Departamento de Cirugía, General Cobos Medical Center, Bogotá, Colombia

<sup>e</sup> Departamento de Radiología, Hospital Universitario de la Samaritana, Bogotá, Colombia

## INFORMACIÓN DEL ARTÍCULO

### Historia del artículo:

Recibido el 5 de agosto de 2019

Aceptado el 31 de octubre de 2019

On-line el 14 de diciembre de 2019

### Palabras clave:

Secuestro pulmonar

Secuestro intralobar

Secuestro extralobar

Tronco celíaco

## R E S U M E N

**Introducción y objetivos:** El secuestro pulmonar es una malformación congénita poco frecuente, caracterizada por un segmento anormal de tejido broncopulmonar irrigado por una arteria aberrante de origen sistémico, proveniente en la mayoría de los casos de la aorta descendente y menos comúnmente del tronco celíaco. Queremos mostrar nuestra experiencia en el manejo quirúrgico de un paciente con secuestro pulmonar intralobar con suplencia arterial proveniente del tronco celíaco, junto a una revisión narrativa de la literatura.

**Resultado:** Presentamos un paciente de 24 años, sin antecedentes de importancia, con cuadro de una semana de evolución de síntomas respiratorios bajos, dolor pleurítico en el hemitórax izquierdo y fiebre subjetiva. Se inicia tratamiento antibiótico empírico por sospecha de neumonía por hallazgos en la radiografía de tórax, sin embargo, por un empeoramiento del cuadro clínico se realiza TAC de tórax contrastada que muestra neumonía necrosante de lóbulo inferior izquierdo. La reconstrucción tridimensional evidencia vasculatura supernumeraria proveniente del tronco celíaco que confluye a lóbulo inferior izquierdo. Cirugía de Tórax realiza toracotomía posterolateral izquierda con hallazgos que se correlacionan con imágenes diagnósticas. El procedimiento no presentó complicaciones y el seguimiento de 3 meses postoperatorio evidencia función pulmonar normal sin complicaciones.

**Conclusiones:** El secuestro pulmonar es una malformación congénita poco frecuente, con una clínica inespecífica, que debe sospecharse ante la presencia de neumonías recurrentes que no responden al manejo antibiótico habitual. La conducta quirúrgica es la más utilizada, sin embargo, se debe individualizar el caso para favorecer los resultados.

© 2019 Sociedad Española de Cirugía Torácica-Cardiovascular. Publicado por Elsevier España, S.L.U. Este es un artículo Open Access bajo la licencia CC BY-NC-ND (<http://creativecommons.org/licenses/by-nc-nd/4.0/>).

## Pulmonary sequestration with aberrant supply from celiac trunk: Case report

### A B S T R A C T

**Introduction and objective:** Pulmonary sequestration is a rare congenital malformation, characterised by an abnormal segment of bronchopulmonary tissue irrigated by an aberrant artery of systemic origin. In most cases it originates from the descending aorta and less commonly, from the coeliac trunk. A presentation is made of personal experience in the surgical management of a patient with intralobar pulmonary sequestration with arterial supply from the coeliac trunk, including a narrative review of the literature.

**Results:** The case is presented on a 24-year-old patient, with no relevant clinical history, with a history of low respiratory symptoms, pleuritic pain in left hemithorax and subjective fever of one week onset. Empirical antibiotic treatment is initiated due to suspicion of pneumonia and due to chest radiography findings. Owing to a worsening of the clinical state, it was decided to perform a chest CT scan with contrast, which showed necrotising pneumonia of the left lower lobe. Three-dimensional reconstruction shows supernumerary vasculature coming from the coeliac trunk that converges to the lower left lobe. The Thoracic Surgery Department performed a left posterolateral thoracotomy, with findings that correlate with diagnostic images. The procedure had no complications. The follow-up 3 months after surgery showed evidence of normal lung function without complications.

### Keywords:

Pulmonary sequestration

Intralobar sequestration

Extralobar sequestration

Coeliac trunk

\* Autor para correspondencia.

Correo electrónico: [japs1493@gmail.com](mailto:japs1493@gmail.com) (J. Pulido).

**Conclusions:** Pulmonary sequestration is a rare congenital malformation, with a non-specific clinical symptoms, and should be suspected in the presence of recurrent pneumonia that does not respond to usual antibiotic management. The surgical approach is the most used, however, the patient must be selected in order to have a favourable outcome.

© 2019 Sociedad Española de Cirugía Torácica-Cardiovascular. Published by Elsevier España, S.L.U. This is an open access article under the CC BY-NC-ND license (<http://creativecommons.org/licenses/by-nc-nd/4.0/>).

## Introducción

El secuestro pulmonar (SP) es una malformación congénita poco frecuente, caracterizada por un segmento anormal de tejido broncopulmonar irrigado por una arteria aberrante de origen sistémico, proveniente en la mayoría de los casos de la aorta descendente y, menos comúnmente, del tronco celíaco.

A pesar de ser una dolencia infrecuente con una clínica inespecífica, el cirujano debe sospecharla ante la presencia de neumonías recurrentes, dado que a pesar de ser inocua en algunos casos, en el momento del diagnóstico puede estar comprometida seriamente la vida del paciente.

Queremos mostrar nuestra experiencia en el manejo quirúrgico de un paciente con SP intralobar con suplencia arterial proveniente del tronco celíaco, junto a una revisión narrativa de la literatura.

## Caso clínico

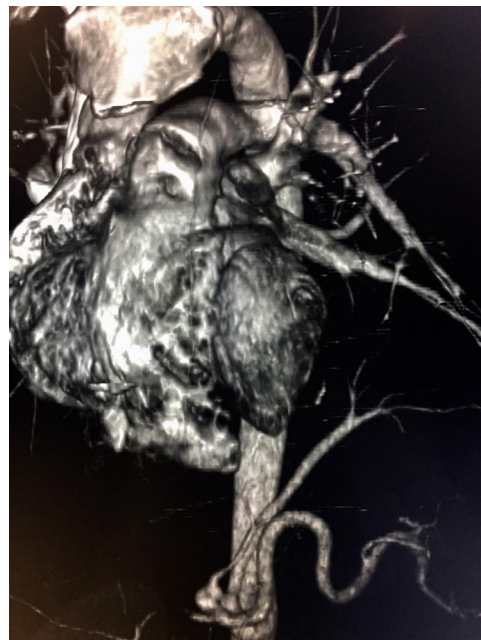Presentamos el caso de un paciente de 24 años de edad, sin antecedentes de importancia, quien ingresa a urgencias por cuadro de una semana de evolución de síntomas respiratorios bajos, dolor pleurítico en el hemitórax izquierdo y fiebre subjetiva. Se inicia tratamiento antibiótico empírico por sospecha de neumonía debido a los hallazgos en la radiografía de tórax; sin embargo, por un empeoramiento del cuadro clínico, se realiza tomografía axial computarizada (TAC) de tórax contrastada que muestra una neumonía necrosante del lóbulo inferior izquierdo. Se realizó reconstrucción tridimensional, evidenciándose vasculatura supernumeraria proveniente del tronco celíaco que confluye a lóbulo inferior izquierdo, como se observa en la [imagen 1](#). Cirugía de Tórax realiza toracotomía posterolateral izquierda con hallazgos que se correlacionan con imágenes diagnósticas ([imagen 2](#)), resultando en lobectomía ([imagen 3](#)), procedimiento sin complicaciones, con un seguimiento de 4 meses postoperatorio con evidencia de función pulmonar normal, sin complicaciones.

## Discusión

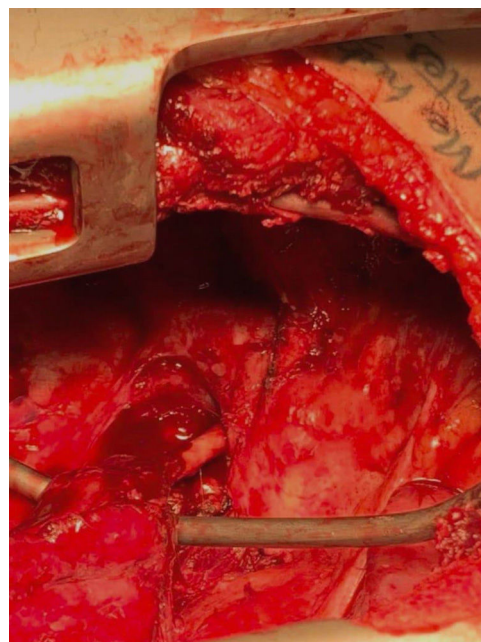
El SP o broncopulmonar es una malformación congénita rara, que corresponde aproximadamente a entre un 1 y un 6% de las anomalías congénitas y puede llegar a ser indetectable en el periodo prenatal, incluso en la niñez<sup>1,2</sup>. La SP no tiene un sexo predilecto de aparición, aunque algunos estudios han mostrado una relación hombre:mujer de 1,5:1<sup>2,3</sup>.

El término SP fue utilizado por primera vez en el argot médico por Pryce en 1964<sup>1</sup>. El SP resulta de un tejido pulmonar anormal, no funcionante, sin conexión con el árbol traqueobronquial, asociado a irrigación arterial anómala proveniente de la circulación sistémica que suele ser largo, irregular, con aterosclerosis prematura y suele provenir de la aorta torácica descendente, atravesando el ligamento pulmonar inferior ipsilateral<sup>1,2</sup>.

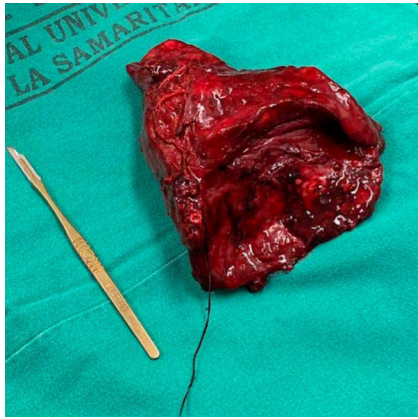
Existen 2 tipos: secuestro intralobar (SIL), el cual es el más común, con aproximadamente el 75% de los casos, como lo evidenciamos en nuestro paciente, donde la lesión nace de la capa de la pleura que rodea la porción del pulmón, y el secuestro



**Imagen 1.** Reconstrucción 3D que hace referencia a la salida del vaso arterial aberrante proveniente del tronco celíaco.



**Imagen 2.** Vaso arterial proveniente de tronco celíaco.



**Imagen 3.** Lobectomía, pieza quirúrgica (secuestro pulmonar).

extrapulmonar (SEL), que tiene su propio recubrimiento pleural y mantiene una anatomía completamente separada del tronco broncopulmonar<sup>1,2</sup>.

En los SIL el defecto es debido a una yema pulmonar que tiene vasculatura aberrante que inicia su desarrollo antes de la formación pleural, por eso el pulmón normal y el secuestrado están cubiertos por la misma pleura. En las SEL el desarrollo de la yema es posterior al desarrollo de la pleura, por lo que tiene distinto recubrimiento pleural<sup>2</sup>.

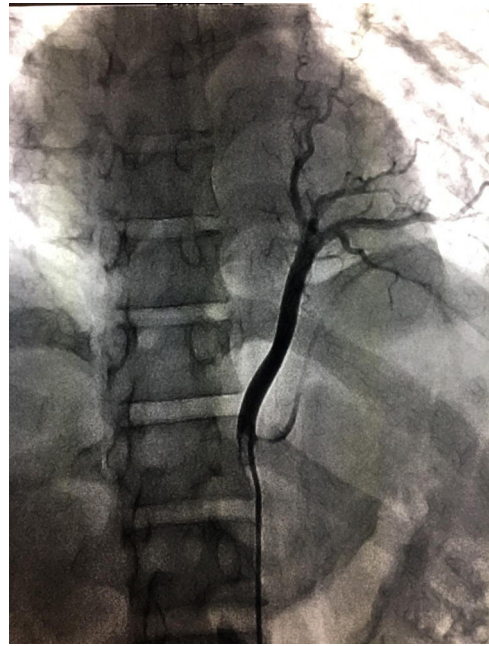
El diagnóstico del SP suele ser un reto debido a la heterogeneidad de los síntomas, razón por la cual la edad de diagnóstico de esta enfermedad puede ser tan variada como muestran Wey Y junto a Li F, quienes encontraron un rango de edad de diagnóstico entre un mes y 77 años<sup>4</sup>; sin embargo, más de la mitad de los casos de SIL son diagnosticados después de los 20 años. En el presente caso, nuestro paciente tenía 24 años en el momento del ingreso; así mismo, el diagnóstico después de los 40 años es raro y se ha identificado un máximo de 7 años entre la instauración de los síntomas y el diagnóstico<sup>3,5</sup>. En el caso de nuestro paciente la instauración rápida de complicaciones permitió una alta sospecha.

El SIL se caracteriza por neumonías bacterianas recurrentes del lóbulo comprometido durante la adolescencia y la adultez, aunque el síntoma principal es la tos o la expectoración (76%), la fiebre (38%), la hemoptisis (27%) y el dolor en el pecho (11%), entre otros<sup>1,3</sup>, clínica evidenciada por nuestro paciente. Por otra parte, pueden presentar hemotórax y falla cardíaca debida al shunt que genera la lesión. Solo el 15% de los pacientes con SIL viven asintomáticos y son diagnosticados incidentalmente<sup>2</sup>.

Pacientes con SEL pueden estar asintomáticos durante toda la vida y ser diagnosticados incidentalmente debido a la ausencia de cuadros infecciosos, pues no existe ninguna conexión con el árbol traqueobronquial<sup>1,2</sup>. Sin embargo, este tipo de secuestro es más fácil de diagnosticar por ultrasonido o resonancia magnética (RM) en periodo prenatal o neonatal. La aparición en este tipo de SP se da de 4:1 o 3:1 en series de reportes antenatales, así como se ha evidenciado su aparición en el hemitórax izquierdo en dos tercios de los casos reportados<sup>2</sup>. El SEL, además, puede ser difícil de diferenciar de tumores retroperitoneales, por lo cual requiere más pruebas como catecolaminas, cortisol, aldosterona y marcadores tumorales<sup>4</sup>.

La ultrasonografía es un método no invasivo, seguro y útil en la edad prenatal y posnatal, pero es muy inespecífico en la etapa antenatal y neonatal; además, tiene un valor limitado en los adultos, por lo cual se suele usar TAC o RM. En el caso de nuestro paciente, ante la ausencia de sospecha no se realizó ningún estudio perinatal<sup>3</sup>.

Los hallazgos imagenológicos asociados al cuadro clínico del paciente son claves para el diagnóstico del SP, sin embargo, varían entre el SIL y el SEL. La radiografía de tórax tiene 3 hallazgos típicos: 1) nódulo solitario o masa; 2) lesión quística o multiquística, y 3)



**Imagen 4.** Reconstrucción 3D donde se identifican estructuras vasculares que hacen parte de la anatomía normal como anormal, con referencia al vaso arterial aberrante proveniente del tronco celíaco para el secuestro pulmonar intralobar.

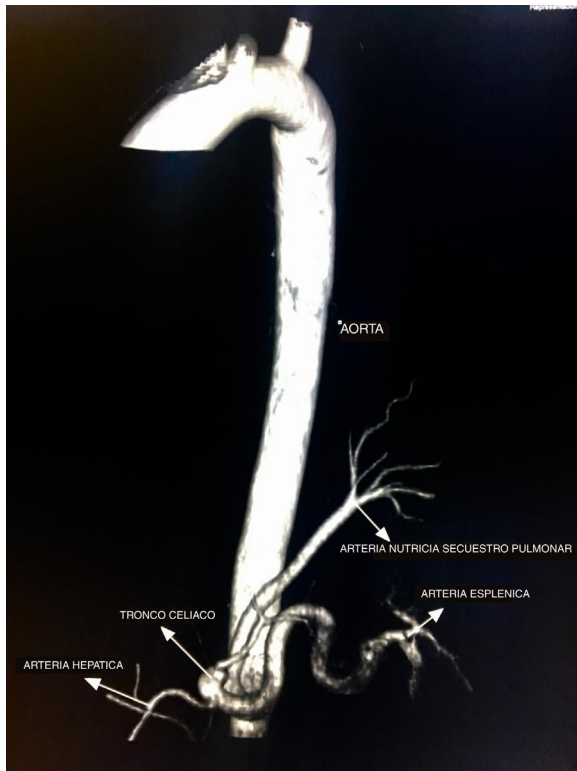
consolidación, como en este caso, aunque también puede pasar que la única manifestación radiológica sea una figura tubular opaca que muestra una arteria aberrante. Aproximadamente en el 26% de los casos de SIL se observan niveles hidroaéreos causados por la fístula bronquial. El nivel hidroaéreo muestra inflamación crónica, pero no necesariamente infección activa<sup>2</sup>.

En la TAC el SIL se caracteriza por masas en espacio pulmonar (49%), consolidación con o sin quiste (28%), bronquiectasias y lesiones cavitarias (11%) o lesiones neumónicas, lo cual dificulta el diagnóstico, requiriendo en estos casos, como en nuestro paciente, apoyo de otro métodos imagenológicos<sup>3</sup>. La hiperlucidez puede ser observada en el secuestro intralobar debido a la entrada de aire proveniente del pulmón normal, quedando atrapada allí<sup>1</sup>. La masa observada es bien definida de forma piramidal, oval o redondeada en el espacio pleural cerca del espacio posteromedial del diafragma ipsilateral. No tan frecuentemente puede estar fuera del espacio pleural, en el mediastino incrustado en el diafragma o en el abdomen superior o el retroperitoneo<sup>2</sup>. En general, la TAC y la RM suelen ser suficientes para demostrar la existencia de una suplencia arterial externa, por lo cual no es necesario realizar una angiografía<sup>2</sup>. A pesar de esto, se recomienda estudio que evidencie claramente la topografía, para lo cual la sustracción por angiografía digital puede resultar muy útil o, como en el caso de nuestro paciente, reconstrucciones 3D que permiten evidenciar adecuadamente la anatomía, como se ve en las figuras 1 y 4; así como en el aortograma realizado que se ve en la imagen 5. Así mismo, el Doppler color puede evidenciar la suplencia arterial del SP que se encuentre cerca del diafragma o el hígado<sup>3,5</sup>.

La localización del SP puede variar entre el lóbulo inferior izquierdo (71%), el lóbulo inferior derecho (25%), el lóbulo superior izquierdo (1%) y por debajo del 1% podemos encontrar casos en la llingula y el lóbulo medio derecho<sup>3,6</sup>.

La suplencia arterial en el SP proviene en el 74% de los casos de una única arteria supernumeraria proveniente de la aorta torácica, con un diámetro aproximado de 6,3 mm<sup>1,2</sup>, aunque en la SIL se han encontrado múltiples arterias suplementarias<sup>2</sup>. En el estudio realizado por Wei y Li se encontró que de los 2.625 pacientes reportados, la suplencia arterial del SP provenía principalmente de





**Imagen 5.** Aortograma donde se identifica la arteria aberrante proveniente del tronco celíaco, para el secuestro pulmonar intralobar.

la arteria torácica con un 76,55% de prevalencia, seguida por la aorta abdominal, con un 18%, la arteria intercostal, con un 1,99%, la diafragmática, con un 1,55%, y del arco aórtico, con un 0,44%. En un volumen menor encontraron reportes de casos provenientes de la arteria subclavia (solo 6 casos), de la pulmonar (5 casos), así como de la arteria gástrica izquierda (4 casos), con 2 casos de la coronaria y tan solo uno con suplencia proveniente del tronco celíaco, lo cual hace extremadamente raros los hallazgos en nuestro paciente<sup>3</sup>.

Los drenajes venosos del SP en el 90% de los casos van al sistema venoso pulmonar, especialmente los SIL, drenaje a la vena ácigos en el 4%, a la vena hemiácigos en el 3% o a la vena cava inferior<sup>3</sup>.

El SP está frecuentemente asociado a otras enfermedades que incluyen defectos cardíacos, hipoplasia pulmonar, duplicaciones císticas del intestino anterior, anomalías vertebrales o diafragmáticas como hernia diafragmática congénita, eventración o parálisis<sup>2,7</sup>. En estudios de extensión de nuestro paciente no se identificó ninguna otra anomalía asociada.

A pesar de encontrarse múltiples LIS por ecografía prenatal, hay quienes afirman que esta entidad puede no ser congénita, sino adquirida tras múltiples cuadros de neumonía, en especial las infecciones lobares bajas o la inflamación crónica (típicamente

bronquiectasias), que pueden resultar en una enfermedad quística del pulmón acompañada de una proliferación de arterias sistémicas (neovascularización) que entran al pulmón a través del ligamento pulmonar o a través de la pleura<sup>8</sup>. Estas anastomosis arteriales sistémico-pulmonares transpleurales se han visto en pacientes con fibrosis quística, neumonía crónica o tuberculosis, y están asociadas a fibrosis pleural y disminución del flujo arterial sanguíneo; sin embargo, las adquiridas presentan una conexión intacta con el árbol bronquial, así como una neovascularidad delgada, irregular y marcadamente diferente a la encontrada en las congénitas, estos son los llamados pseudosequestros. Debido a la existencia de múltiples enfermedades que mimetizan el SP, la claridad de los hallazgos imagenológicos pueden diferenciarlo de dolencias con características similares, como se puede ver en la [tabla 1](#)<sup>2</sup>.

El tratamiento predilecto del SP es quirúrgico: lobectomía ([imagen 2](#)) por toracotomía abierta o toroscópica videoasistida cuando el paciente es asintomático<sup>4,5</sup>, aunque en estos pacientes continúa debatiéndose el manejo, sobre todo en SEL asintomáticos donde los hallazgos son incidentales, poniendo en debate el requerimiento de un procedimiento quirúrgico debido a que es probable que el paciente continúe asintomático por el resto de su vida. En estos pacientes se recomienda monitorizar por TAC o RM cada 5 o 10 años. En pacientes con SIL sintomáticos se prefiere el manejo quirúrgico; en un estudio realizado por Alsumrain y Ryu se demostró una disminución en la sintomatología. Así mismo el SIL asintomático suele tratarse con una lobectomía parcial o completa para evitar el alto riesgo de infecciones o hemoptisis<sup>1,2</sup>, sin embargo, la decisión de un manejo quirúrgico debe incluir la valoración de las manifestaciones clínicas del SP, el riesgo de complicaciones posquirúrgicas, las comorbilidades y las preferencias individuales del paciente<sup>1,9</sup>.

Los métodos menos invasivos han ido disminuyendo las complicaciones quirúrgicas que se presentan en el 28% de los pacientes, entre las cuales encontramos fístula broncopulmonar con escape de aire, hemoptisis, empiema y arritmia; así mismo, la embolización percutánea de la suplencia arterial del secuestro ha sido realizada para prevenir el desarrollo de complicaciones hemorrágicas y para tratamiento definitivo, con diferentes tasas de resultado según el autor<sup>4,5,10</sup>. Sin embargo, por ahora son tecnologías con las que no contamos en nuestro centro de atención.

Alsumrain y Ryu identificaron que la principal causa de manejo quirúrgico fueron las infecciones respiratorias, como en el caso de nuestro paciente, en quien se encontraba comprometido su estado de salud, logrando disminuir las infecciones y la hemoptisis media posquirúrgica<sup>1,7</sup>.

## Conclusiones

El SP es una malformación congénita poco frecuente, con una clínica inespecífica, que debe sospecharse ante la presencia de neumonías recurrentes que no responden al tratamiento antibiótico

**Tabla 1**  
Diagnósticos diferenciales según hallazgos imagenológicos

Sin suplencia arterial sistémica	Con suplencia arterial sistémica	
	Adquiridos	Congénitos
Tumores primarios Tumores metastásicos Lesiones congénitas Infecciones	Hipertrofia de arterias sistémicas (arterias bronquiales) en respuesta a inflamación crónica: Infección Obstrucción de arteria pulmonar Tromboembolismo pulmonar crónico Arteritis de Takayasu	Arterias anómalas aberrantes secuestrantes Síndrome de pulmón hipogénico Suplencia aislada de tejido pulmonar normal

Fuente: Alsumrain y Ryu<sup>1</sup>, Walker et al.<sup>2</sup> y Wei y Li<sup>3</sup>.

habitual. La conducta quirúrgica es la más utilizada, sin embargo, se debe individualizar para favorecer un óptimo resultado.

### Consentimiento informado

Los autores declaran que disponen del consentimiento informado del paciente para la publicación de las imágenes clínicas en este artículo y que han preservado sus datos personales, siguiendo los protocolos de la institución.

### Conflicto de intereses

Los autores declaran no tener ningún conflicto de intereses.

### Bibliografía

1. Alsumrain M, Ryu JH. Pulmonary sequestration in adults: A retrospective review of resected and unresected cases. *BMC Pulm Med*. 2018;18:97, <http://dx.doi.org/10.1186/s12890-018-0663-z>.
2. Walker CM, Wu CC, Gilman MD, Godwin JD 2nd, Shepard JAO, Abbott GF. The imaging spectrum of bronchopulmonary sequestration. *Curr Probl Diagn Radiol*. 2014;43:100–14, <http://dx.doi.org/10.1067/j.cpradiol.2014.01.005>.
3. Wei Y, Li F. Pulmonary sequestration: A retrospective analysis of 2625 cases in China. *Eur J Cardiothorac Surg*. 2011;40:e39–42, <http://dx.doi.org/10.1016/j.ejcts.2011.01.080>.
4. Healy J, Healey A, Kitley C. Embolization of symptomatic intralobar pulmonary sequestration – A minimally invasive treatment option. *Radiol Case Rep*. 2019;14:759–62, <http://dx.doi.org/10.1016/j.radcr.2019.03.029>.
5. Brown SC, de Laat M, Proesmans M, de Boeck K, van Raemdonck D, Louw J, et al. Treatment strategies for pulmonary sequestration in childhood: Resection, embolization, observation? *Acta Cardiol*. 2012;67:629–34, <http://dx.doi.org/10.1080/ac.67.6.2184664>.
6. Yadav A, Mathur RM, Devgarha S, Abraham VJ, Sisodia A, Goyal G. Intralobar pulmonary sequestration in right lower lobe with secondary infection in an adult male. *Egypt J Chest Dis Tuberc*. 2014;63:273–5, <http://dx.doi.org/10.1016/j.ejcdt.2013.10.011>.
7. Avsenik J, Štupnik T, Popovič P. Endovascular embolization prior to surgical resection of symptomatic intralobar pulmonary sequestration in an adult. *Eur J Radiol Open*. 2016;3:12–5, <http://dx.doi.org/10.1016/j.ejro.2015.11.001>.
8. Sancho-Hernández R, Solorio-Rodríguez L, Durán-Colín AA, Iribe-Gaxiola Y, Cuevas-Schacht FJ, López-Corella E. Secuestro pulmonar extralobar asintomático y la importancia del diagnóstico y tratamiento perinatal: El manejo expectante no es una opción terapéutica. *Neumol Cir Torax*. 2015;74:262–70.
9. Kim TE, Kwon JH, Kim JS. Transcatheter embolization for massive hemoptysis from an intralobar pulmonary sequestration: A case report. *Clin Imaging*. 2014;38:326–9, <http://dx.doi.org/10.1016/j.clinimag.2012.07.002>.
10. Borzelli A, Paladini A, Giurazza F, Tecame S, Giordano F, Cavaglià E, et al. Successful endovascular embolization of an intralobar pulmonary sequestration. *Radiol Case Rep*. 2018;13:125–9, <http://dx.doi.org/10.1016/j.radcr.2017.10.003>.





**BIOMED**



**unidix**

# Especialistas en cirugía cardiovascular

**desde 1977 al cuidado de tu salud**



**91 803 28 02**



**info@biomed.es**