Cir Cardiov. 2019;26(6):296–301

Caso Clínico

Presentación clínica y tratamiento quirúrgico de mixomas cardiacos en la tercera edad. Reporte de 2 casos

Ernesto Chaljub-Bravo[a,*], Gustavo J. Bermúdez-Yera[a], Yolepsis F. Quintero-Fleites[a], Yoandy López-de la Cruz[a], Lisbetty López-González[b] y Mario E. Nápoles-Lizano[c]

[a] Servicio de Cirugía Cardiovascular, Cardiocentro Ernesto Guevara, Santa Clara, Villa Clara, Cuba
[b] Servicio de Anatomía Patológica, Cardiocentro Ernesto Guevara, Santa Clara, Villa Clara, Cuba
[c] Servicio de Imágenes en Cardiología, Cardiocentro Ernesto Guevara, Santa Clara, Villa Clara, Cuba

INFORMACIÓN DEL ARTÍCULO

Historia del artículo:
Recibido el 26 de junio de 2019
Aceptado el 7 de septiembre de 2019
On-line el 18 de noviembre de 2019

Palabras clave:
Tumor cardiaco
Mixoma
Tercera edad
Abordaje quirúrgico

RESUMEN

Los mixomas cardiacos han sido descritos entre la tercera y sexta décadas de la vida mayoritariamente. Sin embargo, su presentación en adultos mayores con escasos síntomas y elevado riesgo quirúrgico es cada vez más frecuente en nuestros días. Su sospecha y diagnóstico precoz son fundamentales en los resultados a corto y largo plazo. Presentamos dos casos de tumores de aurícula izquierda en pacientes mayores de 70 años, diagnosticados por ecocardiografía y tratados con cirugía urgente. La resección quirúrgica permitió la remisión clínica con buena recuperación postoperatoria.

© 2019 Sociedad Española de Cirugía Torácica-Cardiovascular. Publicado por Elsevier España, S.L.U. Este es un artículo Open Access bajo la licencia CC BY-NC-ND (http://creativecommons.org/licenses/by-nc-nd/4.0/).

Clinical presentation and surgical treatment of Cardiac Myxomas in the elderly. Report of two cases

Keywords:
Cardiac tumor
Myxoma
Elderly
Surgical approach

ABSTRACT

Cardiac myxomas have been described between the third and sixth decades of life mostly. However, its presentation in older adults with few symptoms and high surgical risk is becoming more frequent in our days. Their suspicion and early diagnosis are fundamental in the short and long term results. We present two cases of left atrial tumors in patients older than 70 years, diagnosed by echocardiography and treated with urgent surgery. Surgical resection allowed clinical remission with good postoperative recovery.

© 2019 Sociedad Española de Cirugía Torácica-Cardiovascular. Published by Elsevier España, S.L.U. This is an open access article under the CC BY-NC-ND license (http://creativecommons.org/licenses/by-nc-nd/4.0/).

Introducción

Los tumores cardiacos (TC) se dividen en primarios y secundarios o metastásicos. Los primitivos o primarios son una entidad de relativa rara presentación en la práctica médica. Con una incidencia entre 0,0017 y 0,19% en diferentes revisiones de autopsias[1]. Aproximadamente el 75% son benignos y de estos, más del 50% de los casos son mixomas.

El mixoma es más frecuente en el sexo femenino y la edad adulta (30-60 años), aunque se han descrito casos en el neonato, infancia y ancianos[1,2]. En estos últimos se presenta a menudo con síntomas poco específicos que son pasados por alto cuando no existe historia de enfermedad cardiovascular, lo que dificulta su diagnóstico temprano. El objetivo del siguiente artículo es presentar dos casos operados en nuestro servicio por mixomas, en pacientes de la tercera edad, poco sospechados clínicamente.

Casos clínicos

Caso #1

Paciente masculino, de 70 años, blanco, trabajador agrícola, sin antecedentes patológicos destacables. Debutó con un cuadro de fiebre, con vómitos y deshidratación, interpretado como bronconeumonía bacteriana, por lo que fue tratado con antimicrobianos. Dos semanas después refiere malestar general, decaimiento y mareos. Es nuevamente evaluado, detectándose un bloqueo auriculoventricular de segundo grado, por lo que se regula la frecuencia cardiaca con un marcapasos (MP) transitorio, para posteriormente implantar el generador permanente. Los síntomas referidos empeoraron y apareció disnea. Un estudio ecocardiográfico transtorácico (ETT) detectó una masa intracardiaca y se remitió a nuestro centro. La exploración física evidenció un murmullo vesicular

* Autor para correspondencia.
Correo electrónico: chaljubravo1974@gmail.com (E. Chaljub-Bravo).

https://doi.org/10.1016/j.circv.2019.09.002
1134-0096/© 2019 Sociedad Española de Cirugía Torácica-Cardiovascular. Publicado por Elsevier España, S.L.U. Este es un artículo Open Access bajo la licencia CC BY-NC-ND (http://creativecommons.org/licenses/by-nc-nd/4.0/).

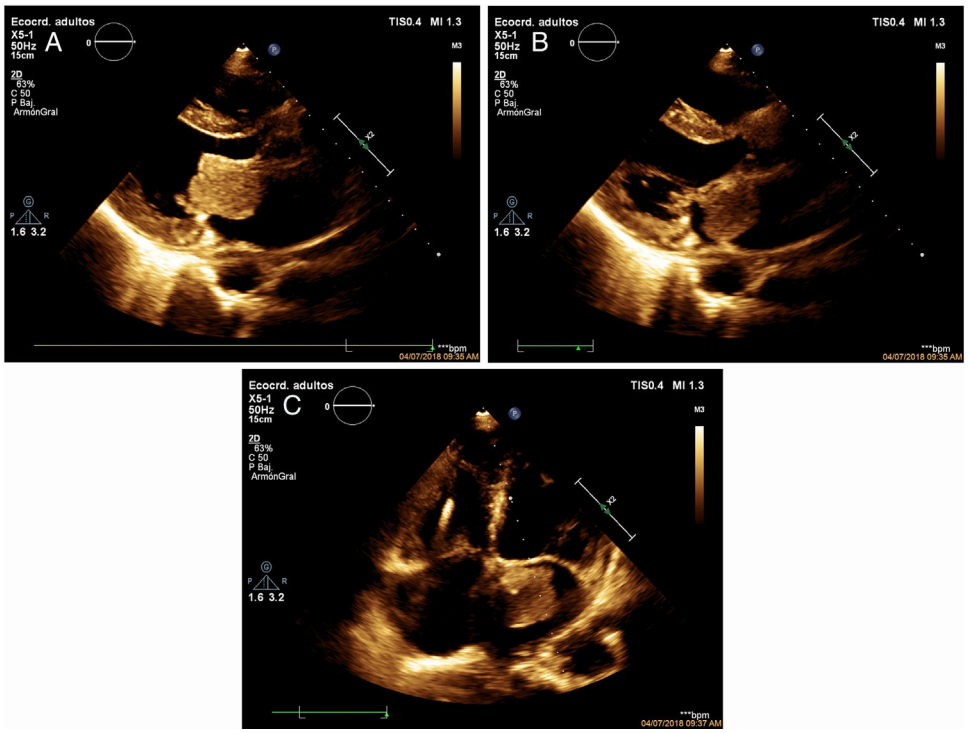

Figura 1. ETE mostrando la masa tumoral en AI del caso #1. A) Nótese el prolapso parcial hacia el VI en la diástole obstruyendo el flujo valvular mitral. B) La imagen muestra el retorno del tumor a la AI en la sístole. C) Vista de 4 cámaras donde se observa el tumor cardiaco en aurícula izquierda y el electrodo de MP bien implantado en ventrículo derecho.

disminuido hacia las bases pulmonares, con sibilancias, y un soplo diastólico hacia la punta que impresionaba modificarse con los cambios de posición del paciente. El electrocardiograma basal mostraba ritmo de MP a 80 latidos por minuto, y la radiografía de tórax, un derrame pleural izquierdo de pequeña cuantía con edema pulmonar. Existía anemia y leucocitosis ligera con predominio de polimorfonucleares. La ecocardiografía transesofágica (ETE) mostró la masa tumoral adosada a la valva anterior mitral en su cara auricular (fig. 1), que prolapsaba al ventrículo izquierdo (VI) en la diástole, produciendo un gradiente diastólico pico transvalvular mitral de 20 mmHg, y medio de 10 mmHg, con fracción de eyección del ventrículo izquierdo (FEVI) de 60,5% (Apéndice Appendix B). Se realizó coronariografía que no evidenció lesiones coronarias significativas, y se preparó para cirugía urgente.

En el quirófano, después de esternotomía mediana longitudinal, canulación arterial y venosa para circulación extracorpórea (CEC), atriotomía derecha, pinzamiento aórtico y parada anóxica con cardioplejía hemática isotérmica; se procedió a la apertura del septum interauricular (SIA) con extensión al techo de la aurícula izquierda (AI). Así se expuso una masa tumoral ovalada pardo-amarillenta, de aproximadamente 8 cm de diámetro (fig. 2A), con una base de implantación que se extendía hacia el anillo mitral involucrando su velo anterior y provocando pérdida de la integridad del mismo. Se resecó completamente el tumor junto al velo mitral (fig. 2B, C, D) y se implantó una prótesis mecánica bidisco Sorin/Carbomedics Standard 25 mm. El procedimiento se terminó de manera convencional, sin dificultades; empleando tiempos de 87 minutos de pinzamiento aórtico y 120 minutos de derivación cardiopulmonar. Fue extubado 2 horas después de su llegada a la Unidad de Cuidados Intensivos Quirúrgicos, trasladado a sala convencional al segundo día, y egresado al sexto día postoperatorio. En el seguimiento a los tres meses el paciente estaba asintomático, con ritmo sinusal (MP inhibido) y la ETT mostraba una AI izquierda libre de masas tumorales, una prótesis mecánica normofuncionante, con gradiente transvalvular de 12 mmHg y FEVI de 58%.

Caso #2

Paciente femenina, blanca, de 72 años, ama de casa. Fumadora inveterada, con antecedentes de cirugía por estenosis uretral, e historia de trastornos psiquiátricos, acompañados de episodios de isquemia cerebral transitoria. Comenzó con edemas en miembros inferiores, disminución de la actividad física y disnea siete meses antes de ingresar en nuestro centro. El cuadro fue interpretado como insuficiencia cardiaca y se inició tratamiento médico. Varias semanas después refirió dolor precordial típico irradiado al brazo izquierdo, se optimizó el tratamiento médico y se inició estudio clínico. En ETT se observó una masa intracardiaca y se interconsultó con nuestro servicio.

A su llegada estaba clínicamente estable. La exploración física no aportaba datos remarcables, solo ruidos cardiacos arrítmicos, sin soplos auscultatorios. En el electrocardiograma basal existía fibrilación auricular (FA) con respuesta ventricular adecuada y sin alteraciones del segmento ST. La radiografía de tórax mostraba signos de enfisema pulmonar. La ETT confirmó una imagen ecogénica gigante que ocupaba casi toda la AI, con pedículo hacia el SIA, que protruía en la diástole al VI; haciendo cuerpo con el velo anterior mitral y provocando un patrón estenótico. Las cavidades derechas estaban dilatadas, con insuficiencia tricuspídea ligera-moderada, ligeros cambios fibróticos en la válvula aórtica, sin gradiente significativo y función ventricular conservada (FEVI: 60%). La analítica sanguínea informaba una creatinina de 138 mmol/L, y un filtrado glomerular disminuido (FG: 27,0 mL/min). Fue interconsultada con el servicio de nefrología y se decidió diferir la coronariografía por la lesión renal crónica.

El abordaje quirúrgico similar al descrito en el caso #1, con apertura del SIA, sin extenderse al techo de AI, expuso una masa tumoral de aproximadamente 18-20 cm de diámetro, rojiza, pediculada y adherida al SIA (fig. 3A), que fue resecada (fig. 3B) con su base y un rodete de septum como margen. Se comprobó la integridad del aparato valvular mitral, para posteriormente cerrar las cavidades (el

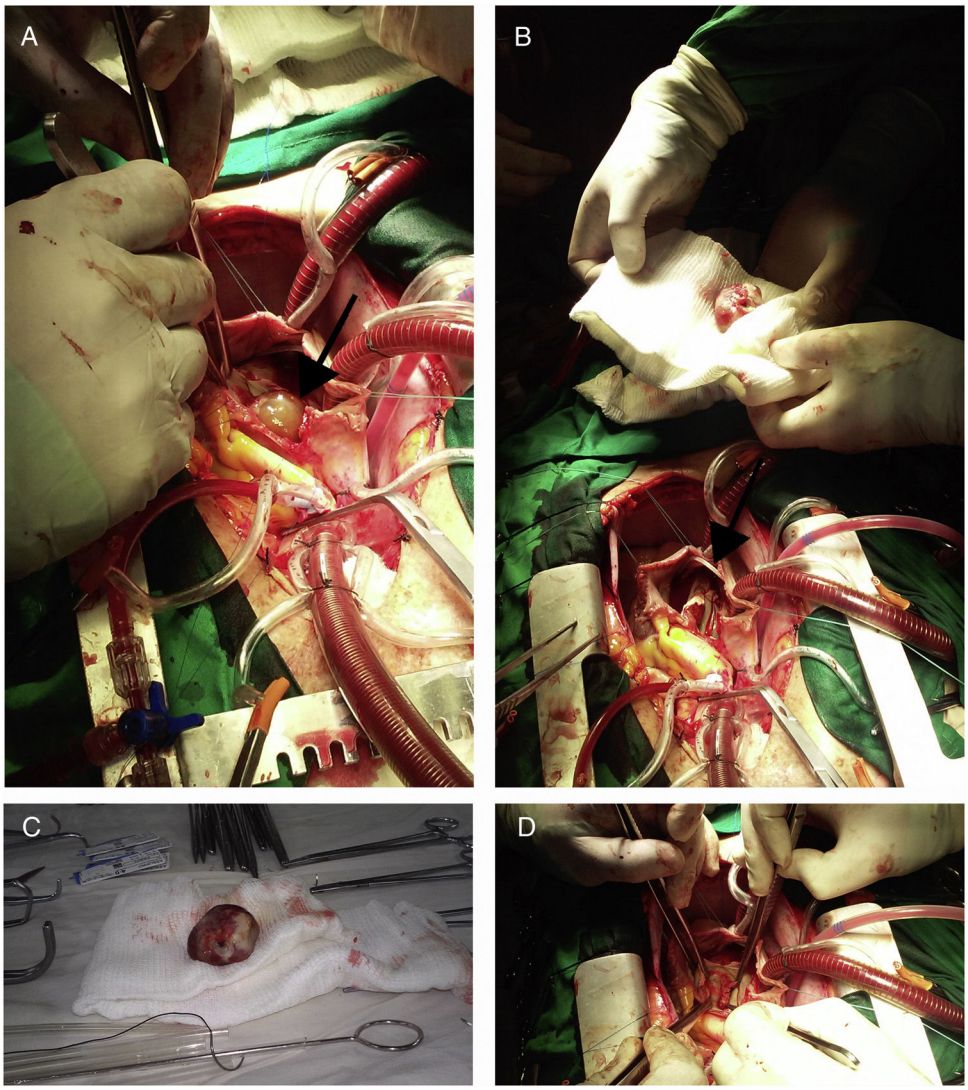

Figura 2. Procedimiento quirúrgico en el caso #1. A) Después de la apertura del SIA, y entrar a la AI, queda expuesto el mixoma (flecha). B) Tumor completamente resecado (nótese el electrodo de MP señalado por la flecha entrando al VD). C) Pieza quirúrgica de la AI. Se observa su base de implantación que incluía parte del velo anterior mitral. D) Remanente del velo mitral anterior entre las pinzas de disección ubicadas a la derecha (las de la izquierda sostienen el SIA para exponer la AI), que fue también resecado para evitar recidivas tumorales.

SIA fue reparado con sutura continua de polipropileno 4-0), salir de CEC y decanular (58 minutos de pinzamiento aórtico y 76 minutos de CEC).

La paciente fue extubada a las 5 horas posteriores a la cirugía y trasladada a sala convencional al 3.er día. Estuvo en ritmo sinusal las primeras 48 horas, para luego reaparecer la FA. La ETT postoperatoria mostraba una AI libre de masas tumorales, con regurgitación mitral ligera y sin gradientes diastólicos transmitrales patológicos. Regurgitación tricuspídea ligera-moderada y FEVI de 57%. Fue egresada al 6. ° día. A los tres meses estaba completamente recuperada y no había presentado más episodios de isquemias cerebrales.

La histología del tumor fue compatible con mixoma en ambos casos (fig. 4A y B). En el seguimiento a los 12 meses del postoperatorio, ambos están totalmente recuperados, libres de síntomas y sin evidencias de recidivas tumorales en la ETT de control. El paciente presentado en el caso #1 sigue con su ritmo sinusal propio, y la paciente del caso #2 mantiene la FA con respuesta ventricular adecuada. Ambos siguen regímenes de anticoagulación oral, el primero por la prótesis mitral implantada, y el segundo por la arritmia.

Discusión

Hasta hace unas décadas el diagnóstico premortem de un TC era muy difícil, la gran mayoría de las observaciones eran autópsicas y el interés que esta patología tenía para el médico era puramente académico. A partir de los años setenta, con la introducción de la ecocardiografía y el desarrollo de la cirugía cardiaca, son posibles el diagnóstico y el tratamiento quirúrgico efectivo. El TC ha sido denominado el «gran simulador», ya que puede presentarse casi con cualquier síntoma cardiológico[2].

El mixoma representa el TC benigno más frecuente del adulto. Constituye aproximadamente el 0,9% del total de las operaciones cardiacas en nuestra institución (61 casos identificados desde 1986 hasta 2018), comparable con el de otras series publicadas[3,4]. Generalmente es único, aunque también hay formas de aparición múltiple. Su presentación es esporádica, aunque aproximadamente el 7% puede aparecer en el contexto del síndrome conocido como complejo de Carney. Es un tumor intracavitario, móvil, pediculado o sésil, y generalmente con una base de implantación. Su localización más habitual (más del 75% de los casos) es en la aurícula izquierda y después en la aurícula derecha, biauriculares, ventrículo derecho,

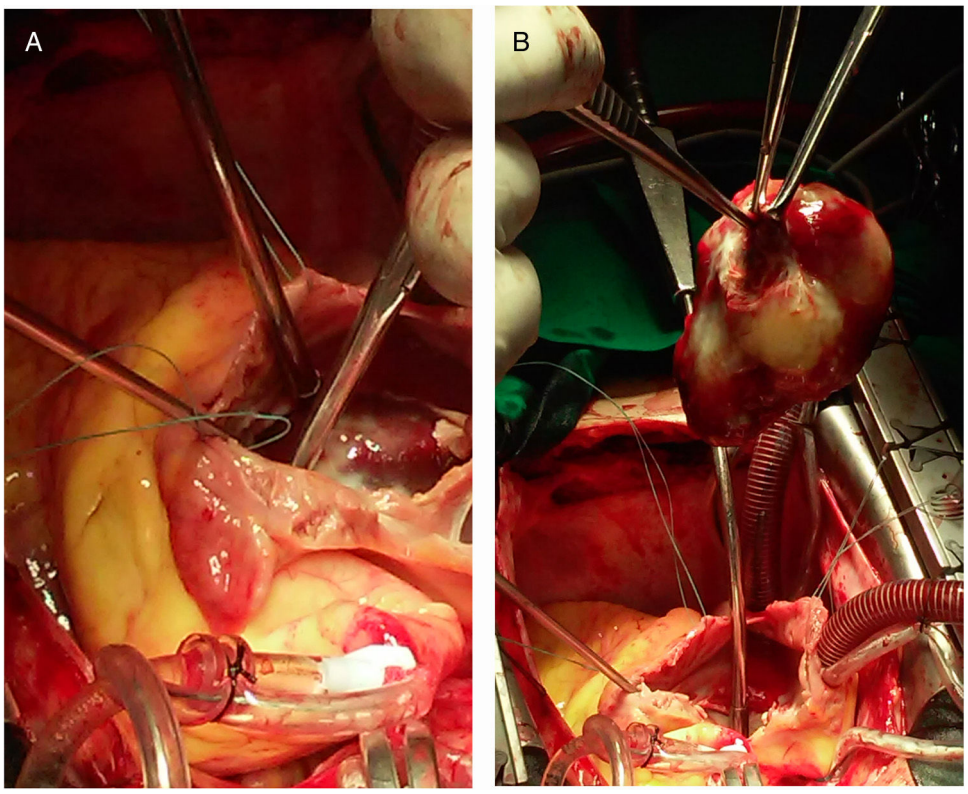

Figura 3. Procedimiento quirúrgico en el caso #2. A) Apertura del SIA y exposición del mixoma. B) Mixoma totalmente resecado de la AI, sostenido por pinzas en su base de implantación.

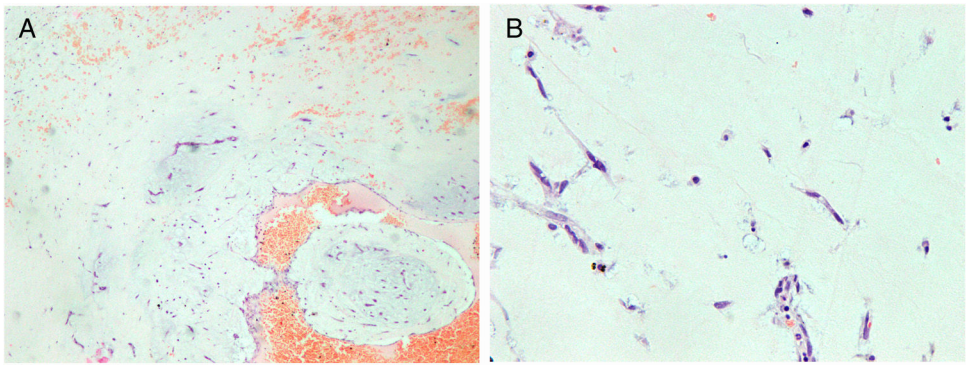

Figura 4. Estudio histológico del tumor resecado en el caso #2. A) Hematoxilina-eosina x 20: nótese la abundante matriz mixoide rica en mucopolisacáridos y algunas zonas de hemorragia. B) Hematoxilina-eosina x 40: Se observan células de aspecto estrellado dentro de la matriz mixoide típicas en este tumor.

ventrículo izquierdo, válvula aórtica, vena cava inferior y múltiple asentamiento[1,5].

Su historia dramatiza lo que ha sido el progreso médico de la segunda mitad del siglo XX. En la literatura no existían reportes de mixomas intracardiacos diagnosticados en vida hasta 1951 y se consideraba, por tanto, inaudito su manejo quirúrgico. Sin embargo, para 1959 ya se habían publicado varios reportes con diagnóstico confirmado del tumor, descubiertos durante cirugías cerradas de supuestas estenosis mitrales o tricuspídeas. La introducción de la angiografía en la práctica clínica hizo posible descubrir masas intracardiacas y comenzar a planear estrategias para su exéresis. Fue la ecocardiografía la que abrió el camino al diagnóstico clínico seguro. Siendo un procedimiento no invasivo, eliminaba los potenciales peligros de embolismos tumorales asociados al cateterismo cardiaco.

Los mixomas cardiacos pueden ser asintomáticos y descubrirse en una exploración ecocardiográfica. Los sintomáticos ofrecen una clínica variada dependiendo del tamaño, movilidad y lugar de origen. La tríada sintomática más habitual es *insuficiencia cardiaca, cuadro inespecífico* (anemia, fatiga, pérdida de peso, fiebre, artralgias, mialgias, fenómenos inflamatorios e inmunológicos) y *embolismos*. El diagnóstico es basado en el ecocardiograma, especialmente el 2 D y el ETE, que permiten la visualización dinámica del tumor, su asentamiento y sus relaciones. Si es necesario definir la composición y características del tejido tumoral, la tomografía axial computarizada y la resonancia magnética pueden ser empleadas. El fácil acceso a estas técnicas de imagen, así como su uso extensivo en pacientes hipertensos y/o diabéticos actualmente, permite el diagnóstico precoz de masas intracardiacas. Esto cobra aún más importancia en los adultos mayores, en quienes el contexto

clínico suele ser difícil de interpretar, y muchas veces se atribuye a las comorbilidades asociadas. Las investigaciones iniciales en los casos presentados se dirigieron a patologías más frecuentes en estas edades como la cardiopatía isquémica y trastornos de la conducción, siendo encontrados los tumores como hallazgos incidentales de estudios ecocardiográficos. En los ancianos es común encontrar cuadros de enfermedades cardiacas (insuficiencia cardiaca, valvulopatías, infarto agudo de miocardio, síncope, muerte súbita), enfermedades pulmonares (embolismos), cuadros neurológicos (isquemias), enfermedades infecciosas, del colágeno, o malignas que pueden ser perfectamente recreadas por los mixomas cardiacos y retrasar el diagnóstico del tumor ante su escasa sospecha.

Los reportes de mixomas en pacientes de la tercera edad son cada vez más frecuentes, fundamentalmente en América, Europa y Asia[3,6,7]. En series con más de 100 pacientes diagnosticados con mixomas, aproximadamente el 20% tienen 70 años o más[3,8]. De los pacientes tratados en nuestro hospital, el 9,8% se encuentran en este grupo etario, todos ubicados en los últimos 5 años. Esto no es sorprendente si tomamos en cuenta el mayor uso de técnicas de imágenes cardiacas en individuos muchas veces asintomáticos, en quienes son descubiertas las masas tumorales como hallazgos en el transcurso de investigaciones por cualquier causa. Fenómeno este asociado al envejecimiento de la población, que comienza a cambiar los patrones clínicos encontrados en la literatura actual del comportamiento de los mixomas cardiacos. Así, por ejemplo, el predominio del sexo femenino (2:1) desaparece después de los 65 años, cuya explicación pudiera recaer en una base genética al dejar de funcionar en edades avanzadas un mecanismo inhibidor específico precursor de células mixomatosas en los hombres. La relación con enfermedad valvular mitral que requiere cirugía concomitante (como en el caso #1) escasamente reportada hasta ahora, pudiera deberse a la fragilidad del tejido valvular o su anillo producto del envejecimiento. Las taquiarritmias sospechadas o documentadas que no son comunes en la fase preoperatoria, aparecen mayoritariamente en pacientes añosos (presentes en ambos casos), y las inserciones atípicas de los mixomas (fuera del septum interatrial) también son más frecuentes en estas edades. Es evidente que el cambio radical en el uso de técnicas de imagen no invasivas en la práctica clínica cardiológica ha permitido diagnosticar los mixomas en etapas más tempranas, muchos de los cuales pasaban inadvertidos años atrás. Como resultado, el contexto clínico parece moverse a pacientes con escasos o ningún síntoma, con mayor incidencia de la enfermedad, pero menor cantidad de casos relacionados con eventos embólicos o síntomas constitucionales[6]. Visto de esta manera, tal vez estamos en presencia del surgimiento de un nuevo paradigma clínico en los pacientes con mixomas cardiacos: ancianos, sin predominio de un sexo sobre el otro, asintomáticos, y con serias comorbilidades asociadas que incrementan el riesgo quirúrgico y la mortalidad (de causas no cardiovasculares fundamentalmente). De la misma manera que en los pacientes más jóvenes, la cirugía exerética es viable en adultos mayores con baja mortalidad perioperatoria y bajos índices de recurrencia[3,7,9].

Aunque la resección de un mixoma es relativamente simple comparada con otras cirugías cardiacas, requiere CEC y parada cardiaca. Motivo por el cual las complicaciones postoperatorias relacionadas con el procedimiento deben ser siempre tomadas en cuenta. Los principios básicos del tratamiento quirúrgico incluyen: resección completa del tumor, evitar embolismos intraoperatorios y tumores residuales. Durante la intervención, se debe evitar la manipulación excesiva del corazón antes del pinzamiento aórtico, y posteriormente de la neoformación, por el riesgo de diseminación. Tratar siempre de efectuar una resección completa (márgenes libres de tumor de 0,5-1 cm de tejido); y, si esta no es factible, realizar una exéresis lo más amplia posible. Complementar con lavado de arrastre en todas las cámaras para eliminar pequeñas partículas una vez resecado el mixoma. Si existe afectación en las válvulas cardiacas, en las arterias coronarias o en la pared miocárdica (aurículas, ventrículos, septum interauricular o interventricular) realizar, además de la escisión tumoral, reparación o recambio valvular, derivación coronaria o reconstrucción parietal o septal con parche de pericardio o Dacron.

El abordaje quirúrgico de mixomas intracardiacos debe ser hecho por una vía que permita la mínima manipulación del tumor; provea adecuada exposición del campo para su completa exéresis; posibilite examinar las cuatro cámaras cardiacas (con el desarrollo actual de las técnicas de ETE intraoperatorias, consideramos innecesaria esa práctica de forma rutinaria); minimice las recurrencias; y sea segura y efectiva. El abordaje de la aurícula izquierda (su principal localización), se puede realizar de tres maneras diferentes: 1) la tradicional *atriotomía izquierda vertical*, 2) la *biatrial*, y 3) la *transeptal*. La frecuencia de utilización de las mismas varía según los grupos quirúrgicos, por lo que depende mucho de las preferencias y experiencia personal del cirujano actuante. Individualizar la estrategia a seguir en cada caso, conociendo las ventajas y desventajas de cada una de ellas, consideramos rinde los mejores resultados postoperatorios.

Actualmente, el tratamiento quirúrgico se realiza exitosamente con bajos índices de morbimortalidad en la mayoría de los centros con experiencia en cirugía cardiaca. Las series con mayores volúmenes de casos reportan una mortalidad temprana entre

1-5%[3-5,8,10], aunque esta puede ser mayor cuando se trata de poblaciones envejecidas[6]. De hecho, la mortalidad temprana y tardía tienen más relación con las condiciones preoperatorias del paciente y su edad en el momento de la cirugía que con las alteraciones cardiacas o extracardiacas producidas por el propio tumor, por lo que deben ser meticulosamente estudiadas antes del acto quirúrgico, siempre que la urgencia de la presentación clínica lo permita.

Conclusión

El mixoma cardiaco, aunque se trata de un tumor benigno, puede tener un comportamiento parecido al de los tumores malignos, ya que puede embolizar y «metastatizar» en otras localizaciones y además puede presentar recurrencias tras su exéresis. Debido a ello, independientemente de su presentación clínica, la posibilidad de complicaciones hace que sea indicación de cirugía una vez completado su diagnóstico. Esto incluye a pacientes mayores de 65 años en quienes, a pesar del riesgo quirúrgico incrementado, es factible la cirugía cardiaca con buenos resultados.

Conflicto de intereses

Los autores declaran no tener ningún conflicto de intereses.

Anexo. Material adicional

Se puede consultar material adicional a este artículo en su versión electrónica disponible en doi:10.1016/j.circv.2019.09.002.

Bibliografía

1. Reynen K. Cardiac myxomas. N Engl J Med. 1995;333:1610–7.
2. Abad C. Tumores cardíacos (I) Generalidades. Tumores primitivos benignos. Rev Esp Cardiol. 1998;51:10–20.
3. Wu X, Yang D, Yang Z, Li J, Zhao Y, Wang K, et al. Clinical characteristics and long term post-operative outcome of cardiac myxoma. EXCLI journal. 2012;11:240.
4. Gajjar T, Rao N, Desai N. Cardiac Myxomas: Clinical spectrum, investigation findings, and surgical treatment based on our 25-year-experiences. Cardiovasc Surg Int. 2017;4:7–14.
5. Karabinis A, Samanidis G, Khoury M, Stavridis G, Perreas K. Clinical presentation and treatment of cardiac myxoma in 153 patients. Medicine. 2018;97:e12397.

6. Bordalo ÁDB, Alves I, Nobre ÂL, Silva F, Lemos A, Serpa C, et al. New clinical aspects of cardiac myxomas: A clinical and pathological reappraisal. Rev Port Cardiol (English Edition). 2012;31:567–75.
7. Vasquez A, Sethi G, Maximov M, Marcus FI. Atrial myxomas in the elderly: a case report and review of the literature. Am J Geriatr Cardiol. 2004;13:39–44.
8. Pinede L, Duhaut P, Loire R. Clinical presentation of left atrial cardiac myxoma: A series of 112 consecutive cases. Medicine. 2001;80:159–72.
9. Matsumura Y, Nakashima Y, Noguchi T, Baba Y, Wada M, Hayashi K, et al. Giant left atrial myxoma in a nonagenarian. J Am Geriatr Soc. 2013;61: 169–70.
10. Lee KS, Kim GS, Jung Y, Jeong IS, Na KJ, Oh BS, et al. Surgical resection of cardiac myxoma—a 30-year single institutional experience. J Cardiothorac Surg. 2017;12:18, doi.org/10.1186/s13019-017 0583-7.

BIOMED
unidix
Especialistas
en cirugía
cardiovascular
desde 1977 al cuidado de tu salud
91 803 28 02
info@biomed.es