

Caso clínico

Impactación de aguja de costura en vía aérea de más de treinta años de evolución



Francisco José Illán Gambín^{a,*}, Melodie Álvarez Garoña^b,
Estefanía Rodríguez Aleo^c y Julio Sesma Romero^d

^a Servicio de Anatomía Patológica, Hospital General Universitario de Alicante, Alicante, España

^b Servicio de Anestesiología, Reanimación y Terapéutica del Dolor, Hospital General Universitario de Alicante, Alicante, España

^c Departamento de Enfermería, Hospital General Universitario de Alicante, Alicante, España

^d Servicio de Cirugía Torácica, Hospital General Universitario de Alicante, Alicante, España

INFORMACIÓN DEL ARTÍCULO

Historia del artículo:

Recibido el 25 de julio de 2018

Aceptado el 24 de agosto de 2018

On-line el 14 de octubre de 2018

Palabras clave:

Neumonía por aspiración

Lesiones por aguja

Pulmón

Videotoracoscopia

R E S U M E N

Mujer de 51 años con impactación de aguja metálica en vía aérea un mínimo de treinta años. Tras sufrir neumonía obstructiva, se decide extracción del cuerpo extraño que debe hacerse por cirugía.

© 2018 Sociedad Española de Cirugía Torácica-Cardiovascular. Publicado por Elsevier España, S.L.U. Este es un artículo Open Access bajo la licencia CC BY-NC-ND (<http://creativecommons.org/licenses/by-nc-nd/4.0/>).

Needle embedded on airway over thirty years

A B S T R A C T

A 51-year-old woman was needle impaction on airway over thirty years. After suffering from obstructive pneumonia, it was decided to remove the foreign body by surgery.

© 2018 Sociedad Española de Cirugía Torácica-Cardiovascular. Published by Elsevier España, S.L.U. This is an open access article under the CC BY-NC-ND license (<http://creativecommons.org/licenses/by-nc-nd/4.0/>).

Keywords:

Aspiration pneumonia

Needlestick injuries

Lung

Video-assisted thoracoscopic surgery

Mujer de 51 años que, como antecedentes familiares, era hija de modista. No recordaba ningún episodio de asfixia en la infancia. A los 20 años, durante una radiografía casual de tórax, se descubrió un objeto metálico con forma de aguja en pulmón derecho que no causó sintomatología hasta los 51 años, cuando precipitó una neumonía (fig. 1).

Tras la resolución del cuadro se decidió la extracción del cuerpo extraño que tuvo que realizarse mediante cirugía por inaccesibilidad del broncoscopio. Fue sometida a segmentectomía atípica por videotoracoscopia mediante incisión única (SI-VATS) observando, a la apertura del bronquio y tras la extracción de la aguja, ulceración mucosa con tejido de granulación (fig. 2A).

Al microscopio se observaba tejido necro-inflamatorio en luz bronquial (figs. 2B y C, triángulo negro) rodeado por mucosa parcialmente ulcerada con tejido de granulación subyacente (figs. 2B y C, triángulo rojo). Otras zonas mostraban fibrosis de la submucosa secundaria a inflamación crónica (fig. 2B, triángulo verde). En el parénquima pulmonar adyacente se veía un foco

de neumonía intersticial descamativa con aumento de macrófagos intraalveolares secundario a obstrucción (fig. 2D, flecha verde) y reacción gigantocelular a cuerpo extraño (fig. 2D, flecha azul) con inflamación crónica linfocitaria y eosinofílica (fig. 2D, flecha roja).

Tras la cirugía, la paciente permaneció 24 h en la unidad de cuidados intensivos y fue trasladada a planta, retirándose el drenaje a las 48 h y alta domiciliaria a las 72 h.

Discusión

Según el Instituto Nacional de Estadística, unas 2.700 personas mueren cada año a causa de ahogamientos y sofocaciones. En raras ocasiones, los cuerpos extraños son aspirados de forma inconsciente y pueden ser descubiertos casualmente o porque causen sintomatología tipo tos crónica, neumonía, abscesos o atelectasia¹.

El broncoscopio es la prueba de elección tanto para confirmar el diagnóstico como para su tratamiento². No obstante, hay veces que los pacientes requieren de cirugía y es conveniente elegir los abordajes y resecciones menos agresivos posibles.

* Autor para correspondencia.

Correo electrónico: fjig90@gmail.com (F.J. Illán Gambín).

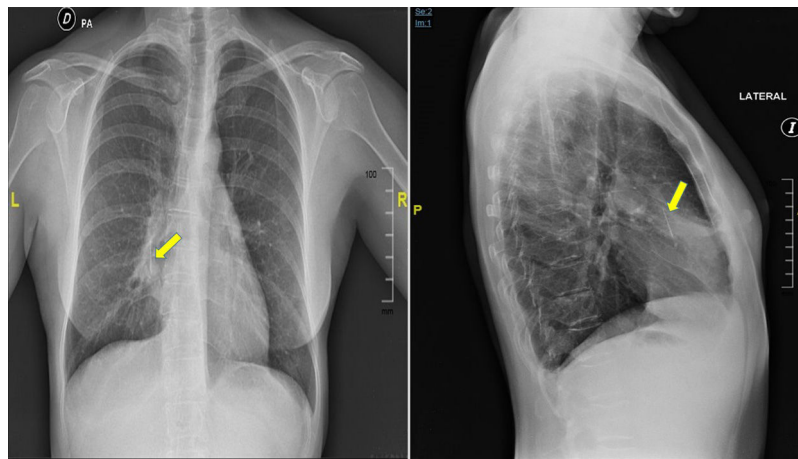


Figura 1. Radiografía de tórax que muestra objeto metálico intrapulmonar en forma de aguja con neumonía distal asociada.

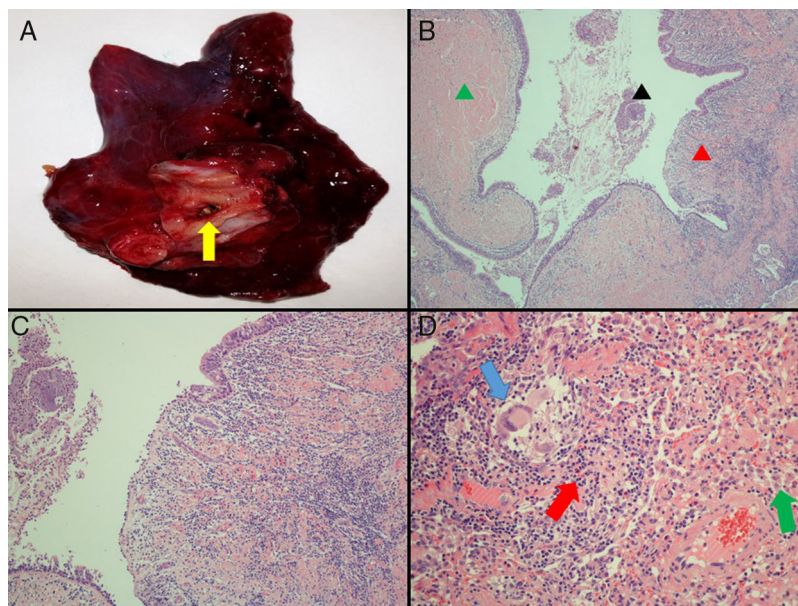


Figura 2. Pieza quirúrgica tras apertura bronquial (A) e imágenes histopatológicas (B, C y D).

El presente caso es un ejemplo inusual de impactación de cuerpo extraño por el tipo de objeto, la prolongada asintomatología y el tiempo de evolución.

Conflicto de intereses

Los autores declaran no tener ningún conflicto de intereses.

Bibliografía

1. Sehgal A, Singh V, Chandra J, Mathur NN. Foreign body aspiration. Indian Pediatrics. 2002;39:1006–10.
2. van der Heijden EHF, Fuchs PC, Stromps JP. Foreign body aspiration and inhalation injury. Eur Respir Monogr. 2016;74:151–60.



BIOMED



unidix

Especialistas en cirugía cardiovascular

desde 1977 al cuidado de tu salud



91 803 28 02



info@biomed.es