Cir Cardiov. 2018;**25(5)**:236–238

Caso clínico

Implantación de válvula tricúspide transcatéter en paciente con disfunción de bioprótesis

Nora García Borges*, Tomás Daroca Martínez, María Ángeles Martín Domínguez, Miguel Ángel Gómez Vidal, Carmen Carmona Vela, Aníbal Bermúdez García, Jose Manuel Vignau Cano, Diego Macías Rubio y Cristina Jaén Garrido

Servicio Cirugía Cardiovascular, Hospital Puerta del Mar, Cádiz, España

INFORMACIÓN DEL ARTÍCULO

Historia del artículo:
Recibido el 12 de abril de 2018
Aceptado el 9 de mayo de 2018
On-line el 25 de agosto de 2018

Palabras clave:
Implantación de prótesis transcatéter
Posición tricúspide
Disfunción de bioprótesis

RESUMEN

Se presenta el caso de un paciente al que se le implanta una prótesis transcatéter en posición tricúspide vía vena yugular interna sobre una bioprótesis disfuncionante demostrando que es una alternativa terapéutica válida a la reintervención en esos enfermos de alto riesgo quirúrgico.

© 2018 Sociedad Española de Cirugía Torácica-Cardiovascular. Publicado por Elsevier España, S.L.U. Este es un artículo Open Access bajo la licencia CC BY-NC-ND (http://creativecommons.org/licenses/by-nc-nd/4.0/).

Transcatheter tricuspid valve-in-valve implantation in patient with a dysfunctional bioprosthetic valve

Keywords:
Transcatheter prosthesis implantation
Tricuspid position
Bioprosthesis dysfunction

ABSTRACT

The case is presented of a patient who received an implant with a transcatheter prosthesis in tricuspid position through the internal jugular vein on a dysfunctional bioprosthesis, demonstrating that it is a valid therapeutic alternative to re-operation in these patients with high surgical risk.

© 2018 Sociedad Española de Cirugía Torácica-Cardiovascular. Published by Elsevier España, S.L.U. This is an open access article under the CC BY-NC-ND license (http://creativecommons.org/licenses/by-nc-nd/4.0/).

Se presenta el caso de un paciente varón de 55 años con antecedentes personales de exadicto a fármacos por vía parenteral, virus de la hepatitis C y B, VIH, que se intervino por nuestro servicio en 1997 de sustitución valvular tricúspide por bioprótesis Biocor N.° 33 (St Jude Medical, St. Paul, Minnesota, EE. UU.) debido a endocarditis sobre dicha válvula. El paciente se deriva de su hospital de zona donde ingresa en la Unidad de Cuidados Intensivos por insuficiencia cardíaca descompensada, a expensas sobre todo de insuficiencia cardíaca derecha. Además, requirió soporte ventilatorio con mascarilla de alto flujo y administración de dopamina a dosis diuréticas para obtener balance global negativo. Se logra estabilizar al enfermo, que se encuentra en clase funcional NYHA II-III y se traslada a la planta de hospitalización de nuestro servicio de forma programada. Entonces, se realiza ecocardiografía transtorácica que informa de función sistólica ventricular izquierda conservada, cavidades derechas severamente dilatadas con disfunción ventricular derecha (TAPSE 8 mm) y estenosis severa de bioprótesis tricuspídea con gradiente transvalvular medio (GM) de 17 y gradiente transvalvular pico (GP) de 21 mmHg debido a degeneración de las valvas biológicas y calcificación de esta.

Por otro lado, con vistas a completar el estudio prequirúrgico, se lleva a cabo cateterismo, en el que no se objetivan lesiones coronarias y no se incluye estudio hemodinámico de presiones pulmonares, y una angio-TAC de tórax de cara a la reconstrucción 3 D y como ayuda a la medición de diámetros protésicos. Ya con el estudio prequirúrgico realizado y debido al alto riesgo de una reintervención en este paciente (Euroscore I Log 29,8%, Euroscore I standard de 12 y un score STS de 10,6%), además de su aspecto frágil, se plantea en sesión médico-quirúrgica y se decide a favor de la alternativa de la implantación de prótesis transcatéter sobre la prótesis previa disfuncionante.

El paciente es programado para intervención por el Servicio de Cirugía Cardiovascular. Bajo anestesia general con monitorización arterial invasiva y control con radioscopia y ETE intraoperatoria, se realiza canalización de vena yugular interna con el método Seldinger mediante control ecográfico, como se ve en la figura 1. A través de dicha vía venosa, se realiza dilatación previa con balón sobre prótesis tricúspide en 3 ocasiones debido a la intensa calcificación de los velos protésicos, y a continuación se implanta una bioprótesis Edwards Sapien XT número 29 (Edwards Lifesciences, Irving, California, EE. UU.), debido a que el diámetro interno de la prótesis Biocor es de 28,2 mm. Se usó para su implantación el sistema de liberación habitual transapical con la prótesis plegada en posición invertida respecto a la implantación transapical, utilizando para

* Autor para correspondencia.
Correo electrónico: noragb89@gmail.com (N. García Borges).

https://doi.org/10.1016/j.circv.2018.05.005
1134-0096/© 2018 Sociedad Española de Cirugía Torácica-Cardiovascular. Publicado por Elsevier España, S.L.U. Este es un artículo Open Access bajo la licencia CC BY-NC-ND (http://creativecommons.org/licenses/by-nc-nd/4.0/).

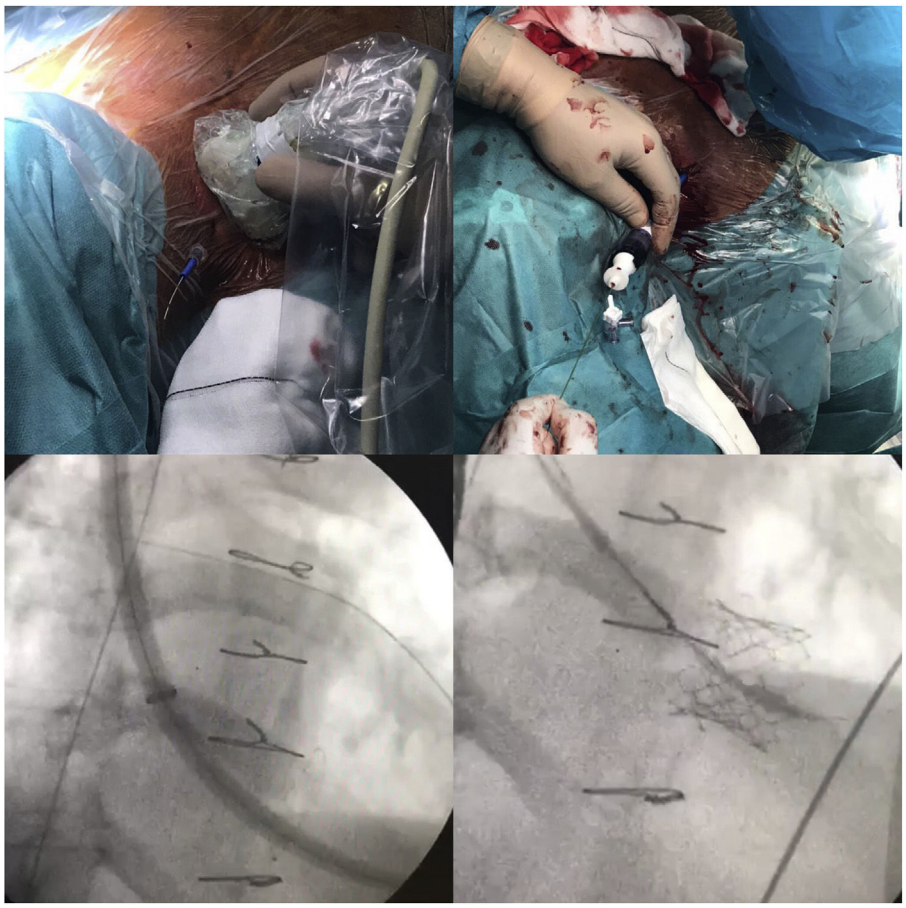

Figura 1. Implantación «valve in valve».

ello una guía extra-stiff Cook (Cook Medical, Bloomington, EE. UU.) con su extremo alojado en rama lobar de arteria pulmonar, bajo guía con fluoroscopia, como se observa en la figura 1. Después de la liberación de la prótesis, procedimos a dilatar nuevamente con balón, comprobando con ETE que la prótesis se encuentra normofuncionante con reducción significativa de gradientes transprotésicos respecto a los previos.

El paciente se extuba en quirófano y es trasladado a la unidad de reanimación anestésica donde permanece ingresado 24 h sin necesidad de fármacos. Posteriormente, evoluciona de forma favorable en nuestra planta de hospitalización con deambulación precoz y presentando clase funcional NYHA I-II. Antes del alta hospitalaria, que se produce en el cuarto día postoperatorio, se comprueba con ecocardiografía transtorácica de control que la prótesis es normofuncionante con gradientes levemente altos (GP 13 y GM 8 mmHg) y sin insuficiencia, como se ve en la figura 2.

La implantación de prótesis transcatéter en posición tricúspide, al igual que en pulmonar, es un procedimiento poco frecuente hoy en día, sobre todo en nuestro medio, al contrario que en la posición aórtica donde resulta mucho más habitual y forma parte de la cartera de servicios de gran parte de los centros de tercer nivel. Por ello, existe poca literatura establecida en este tipo de procedimiento, sin ningún caso reportado en este país pero ya con series de casos publicados en EE. UU. y varios países europeos como Alemania, sin indicaciones con evidencia clara en las guías de valvulopatías, sino con un uso «off-label», y tampoco con una técnica quirúrgica protocolizada, siendo los abordajes por vía vena yugular y vena femoral los más frecuentes, mientras que la vía auricular derecha directa es la más rara. En nuestro caso, decidimos un abordaje por vía yugular porque consideramos que era el más directo y con el que nos encontramos más cómodos en este primer implante[3].

Por otro lado, en cuanto a los resultados a largo plazo de este procedimiento en la literatura, sobre todo en cuanto a durabilidad y complicaciones, se desconocen ya que las prótesis se han implantado recientemente y el tiempo máximo de seguimiento de los pacientes en su mayoría no supera los 2 años. No obstante, los resultados a corto y medio plazo son muy alentadores, lo que ha provocado que sea una técnica a considerar en casos de pacientes con enfermedades congénitas o portadores de bioprótesis disfuncionantes, con alto riesgo para una reintervención por cirugía convencional[1-3].

Hay disponibles en el mercado, aprobado por la Food and Drug Administration y por agencias europeas, 2 tipos de prótesis transcatéter para este propósito que son la Medtronic Melody (Medtronic, Mineápolis, Minnesota, EE. UU.) y la Edwards Sapien (Edwards Lifesciences, Irving, California, EE. UU.), diferenciándose en que la Melody se elige preferentemente en pacientes más jóvenes (niños y adolescentes), en su mayoría con enfermedad valvular nativa congénita o bioprótesis de tamaño pequeño. Basándonos en esto, se decide implantar en este caso una prótesis Edwards, ya que el tamaño de la bioprótesis del paciente es relativamente grande, además de que en nuestro servicio hay mucha más experiencia con dicha prótesis y, sobre todo, con su sistema de liberación debido a que es el mismo que en la TAVI aórtica transapical, vía con la que ya tenemos experiencia contrastada[1-3].

En la práctica diaria la mayoría de pacientes con enfermedad tricuspídea presentan características anatómicas que imposibilitan su reparación quirúrgica, y se debe, por tanto, sustituir dicha válvula. Generalmente, existe la tendencia a optar por la implantación

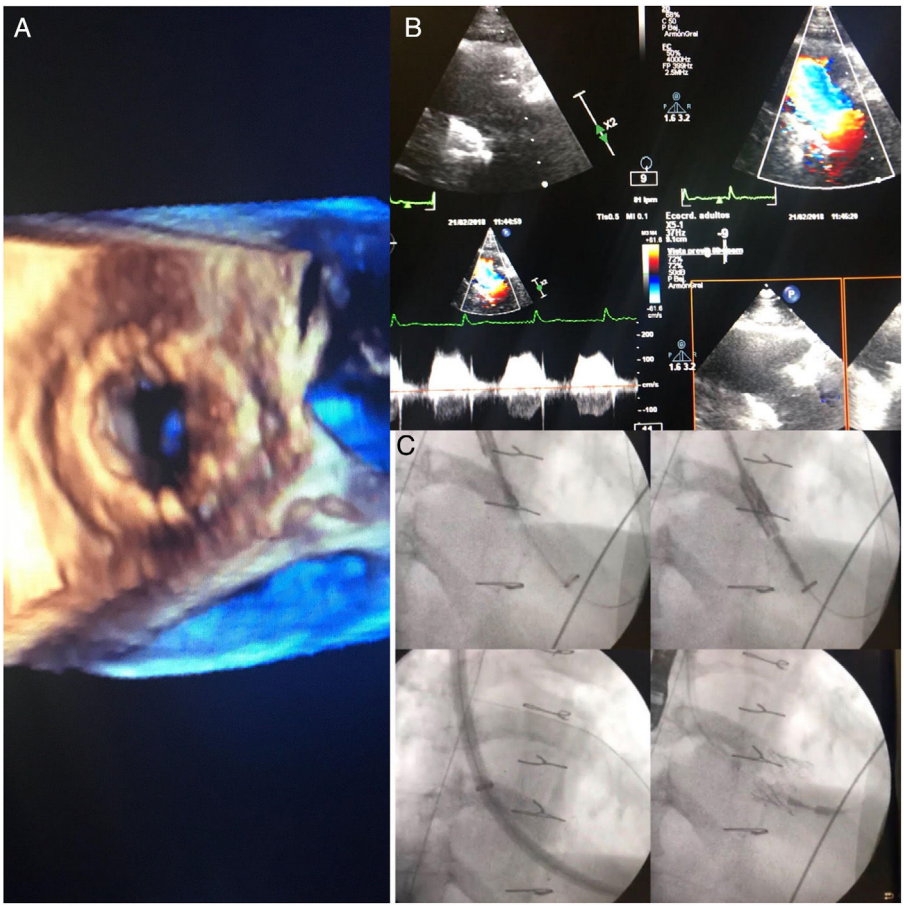

Figura 2. Ecocardiografía y angiografía de control.

de una prótesis biológica en posición tricúspide, por el alto nivel de antiacogulación que requiere la prótesis mecánica en esta posición, lo que trae consigo un alto riesgo de sangrado que conlleva mantener ese nivel de anticoagulación, así como el alto riesgo de trombosis que tienen las prótesis mecánicas tricuspídeas. Por estas razones, y a pesar del riesgo de disfunción de la prótesis biológica por degeneración de la misma con el paso del tiempo, esta es una opción cada vez más prevalente cuando hay que sustituirla, sobre todo en enfermos en los que se duda que mantengan una anticoagulación adecuada, como por las características y antecedentes ya mencionados de nuestro paciente cuando se intervino por primera vez[3,4].

Gracias a los avances producidos en los últimos años, ahora se dispone de la posibilidad de llevar cabo una implantación «valve-in-valve» en la válvula tricúspide, mediante un procedimiento seguro y provisto de buenos resultados publicados por centros pioneros y ya en nuestro entorno con esta primera experiencia nuestra, con lo que la opción de sustitución por bioprótesis en posición tricúspide va ganando enteros. No obstante, se necesita complementar varios aspectos como: más experiencia en la práctica diaria con la implantación transcatéter, procedimientos bien protocolizados como en el TAVI aórtico, y más información de los resultados a largo plazo que, como ya se ha mencionado, por ser procedimientos muy novedosos, aún no están disponibles. Sin embargo, lo que parece claro es que la implantación de prótesis transcatéter es una alternativa real de tratamiento a tener en cuenta en pacientes con disfunción de bioprótesis tricúspides y alto riesgo para una reintervención, pudiéndose incluso convertir en la primera opción de tratamiento quirúrgico en estos pacientes en un futuro muy cercano[3,4].

Conflicto de intereses

Los autores declaran no tener ningún conflicto de intereses.

Bibliografía

1. Liu P, Qiao WH, Sun FQ, et al. Should a mechanical or biological prosthesis be used for a tricuspid valve replacement? A meta-analysis. J Card Surg. 2016;31:294–302.
2. Guenther T, Noebauer C, Mazzitelli D, et al. Tricuspid valve surgery: A thirty-year assessment of early and late outcome. Eur J Cardiothorac Surg. 2008;34:402–9.
3. McElhinney DB, Cabalka AK, Aboulhosn JA, et al. Valve-in-Valve International Database (VIVID) Registry. Transcatheter tricuspid valve-in-valve implantation for the treatment of dysfunctional surgical bioprosthetic valves: An international multicenter registry study. Circulation. 2016;133:1582–93.
4. Milburn K, Bapat V, Thomas M. Valve-in-valve implantations: Is this the new standard for degenerated bioprostheses? Review of the literature. Clin Res Cardiol. 2014;103:417–29.

BIOMED
unidix
Especialistas
en cirugía
cardiovascular
desde 1977 al cuidado de tu salud
91 803 28 02
info@biomed.es