Cir Cardiov. 2018;25(1):45–47

Caso clínico

Presentación atípica de mixoma auricular gigante

Carlos Domínguez-Massa*, Ana M. Bel-Mínguez y José A. Montero-Argudo

Servicio de Cirugía Cardiovascular, Hospital Universitario y Politécnico La Fe, Valencia, España

INFORMACIÓN DEL ARTÍCULO

Historia del artículo:
Recibido el 22 de mayo de 2017
Aceptado el 26 de julio de 2017
On-line el 6 de diciembre de 2017

Palabras clave:
Mixoma
Ascitis
Neoplasias cardiacas

RESUMEN

El mixoma es el tumor primario más frecuente del corazón, con presentación típica en la aurícula izquierda, siendo infrecuente en la aurícula derecha. Se presenta un caso de una mujer de 49 años que debutó con ascitis, realizándose ecografía abdominal en la que se descartó patología intraabdominal. Se realizó una tomografía axial computarizada en la que se objetivó tumoración gigante anclada en la pared libre de la aurícula derecha. Tras estudio con ecocardiografía, fue sometida a resección de dicha tumoración e implante de bioprótesis tricúspide, ya que se evidenció una severa dilatación anular e incompetencia valvular. El diagnóstico mediante la anatomía patológica fue compatible con mixoma auricular derecho, con bordes de resección libres. La evolución posterior fue satisfactoria, siendo dada de alta al noveno día postoperatorio.

© 2017 Publicado por Elsevier España, S.L.U. en nombre de Sociedad Española de Cirugía Torácica-Cardiovascular. Este es un artículo Open Access bajo la licencia CC BY-NC-ND (http://creativecommons.org/licenses/by-nc-nd/4.0/).

Atypical presentation of a giant atrial myxoma

Keywords:
Myxoma
Ascites
Heart neoplasms

ABSTRACT

Myxoma is the most common primary tumour of the heart, with a typical presentation in the left atrium, but being unusual in the right atrium. The case is presented of a 49-year-old woman who had ascites, with intra-abdominal pathology ruled out with abdominal ultrasound. A computerised axial tomography was performed, which showed a giant tumour anchored to the free wall of the right atrium. After a study with echocardiography, the tumour was resected and a tricuspid bioprosthesis was implanted due to severe annular dilation and valvular incompetence. The histopathology diagnosis was compatible with right atrial myxoma, with free resection borders. The subsequent outcome was satisfactory, with the patient being discharged on the ninth post-operative day.

© 2017 Published by Elsevier España, S.L.U. on behalf of Sociedad Española de Cirugía Torácica-Cardiovascular. This is an open access article under the CC BY-NC-ND license (http://creativecommons.org/licenses/by-nc-nd/4.0/).

Introducción

Según la clasificación de 2015 de la OMS sobre los tumores del corazón y pericardio[1], estos se dividen en tumores benignos, malignos y de comportamiento incierto, con una sección especial para los tumores germinales y los tumores del pericardio. Dentro de los tumores benignos, está el rabdomioma, que es el tumor más frecuentemente diagnosticado en la infancia, y el mixoma, siendo este el tumor primario más frecuente en la edad adulta. El lugar más frecuente de implantación de la mayoría de los tumores cardiacos es la aurícula izquierda, siendo atípico encontrarlos en la aurícula derecha, aunque según cada tipo de tumor hay una localización característica. En el caso del mixoma, su localización más frecuente es la aurícula izquierda. Se presenta un caso clínico de un mixoma auricular localizado en la aurícula derecha.

Caso clínico

Mujer de 49 años, con importante obesidad, que consulta en repetidas ocasiones por aumento progresivo del perímetro abdominal, edema de miembros inferiores y disnea de 3 meses de evolución. En la ecografía abdominal se observó como único hallazgo ascitis, sin que se observara otra patología intraabdominal. Se realizó una tomografía axial computarizada torácica (fig. 1), objetivándose tumoración endocavitaria hipodensa en la aurícula derecha, con calcificaciones en su interior y escasa captación de contraste, de 86 × 62 × 76 mm, enclavada en el anillo tricúspide, con colapso casi completo del tracto de entrada del ventrículo derecho.

Con el diagnóstico probable de mixoma auricular, se completó el estudio con ecocardiografía transtorácica y transesofágica (fig. 2), evidenciándose ocupación casi completa de la aurícula derecha y de la cámara de entrada del ventrículo derecho, por masa gigante de 8 × 6 cm, de superficie lisa, anclada en la pared lateral de la aurícula y dejando libre la zona posterior de desembocadura de las cavas. La cava inferior estaba severamente dilatada, sin colapso inspiratorio como signo de importante aumento de la presión venosa central.

Se realizó cirugía preferente (fig. 3). Para la circulación extracorpórea, se realizó canulación arterial en la aorta y canulación

* Autor para correspondencia.
Correo electrónico: dominguez.massa@gmail.com (C. Domínguez-Massa).

https://doi.org/10.1016/j.circv.2017.07.003
1134-0096/© 2017 Publicado por Elsevier España, S.L.U. en nombre de Sociedad Española de Cirugía Torácica-Cardiovascular. Este es un artículo Open Access bajo la licencia CC BY-NC-ND (http://creativecommons.org/licenses/by-nc-nd/4.0/).

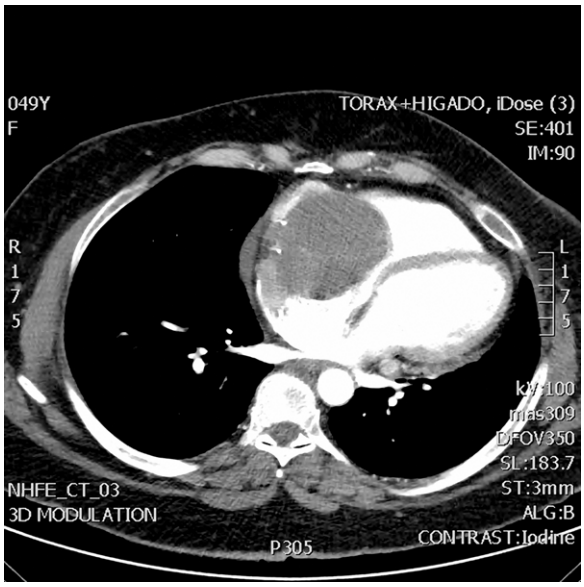

Figura 1. Tomografía axial computarizada preoperatoria, en la que se objetivó tumoración endocavitaria hipodensa en la aurícula derecha, con calcificaciones en su interior y escasa captación de contraste, de 86 × 62 × 76 mm, enclavada en el anillo tricúspide con colapso casi completo del tracto de entrada del ventrículo derecho.

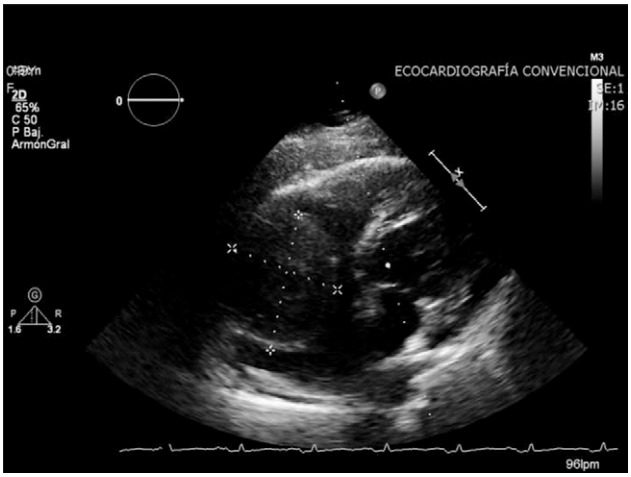

Figura 2. Ecocardiografía preoperatoria en la que se evidenció masa gigante, de superficie lisa, anclada en la pared lateral de la aurícula derecha.

venosa bicava en la cava superior y en la vena femoral derecha, dada la ocupación de la masa de la vena cava inferior. Se realizó auriculotomía derecha visualizando el tumor auricular gigante, con ocupación completa de la aurícula derecha, anclado a la pared libre. Se realizó resección completa del mismo, con exéresis de 4 cm de zona de anclaje. Tras la salida de isquemia, se evidenció insuficiencia tricuspídea severa por déficit de coaptación de los velos, con un área del tenting superior a 1 cm, por lo que se decidió implante de bioprótesis tricúspide. Dada la dilatación de la aurícula derecha debida al tumor, y a pesar de la resección de parte de la pared libre de la misma con la tumoración, se realizó cierre directo de la auriculotomía sin necesidad de utilizar parche. La anatomía patológica del tumor resultó compatible con mixoma auricular, con borde quirúrgico libre, de músculo cardiaco sin lesiones.

La evolución posterior cursó sin complicaciones. Se realizó ecocardiografía postoperatoria en la que se observó la prótesis tricúspide biológica con mínima insuficiencia tricúspide intraprotésica.

Conclusión

Los tumores cardiacos primarios son raros, siendo el 70% de ellos aproximadamente benignos, y siendo el mixoma el tumor primario más frecuente del corazón en adultos. Habitualmente, se da en la edad media de la vida, pero puede aparecer a todas las edades. Respecto al sexo, es más común en mujeres que en hombres. Su presentación típica es en la aurícula izquierda, siendo infrecuente en la aurícula derecha, con una frecuencia en la literatura del 4 al 35% del total. Debido a la posibilidad de síntomas embólicos fatales, se recomienda la resección quirúrgica en prácticamente todos los casos de forma preferente. Tras su resección hay una tasa de recurrencia del 1% aproximadamente[1-3]. Se presenta un caso de mixoma auricular atípico dada su localización en la aurícula derecha, su gran

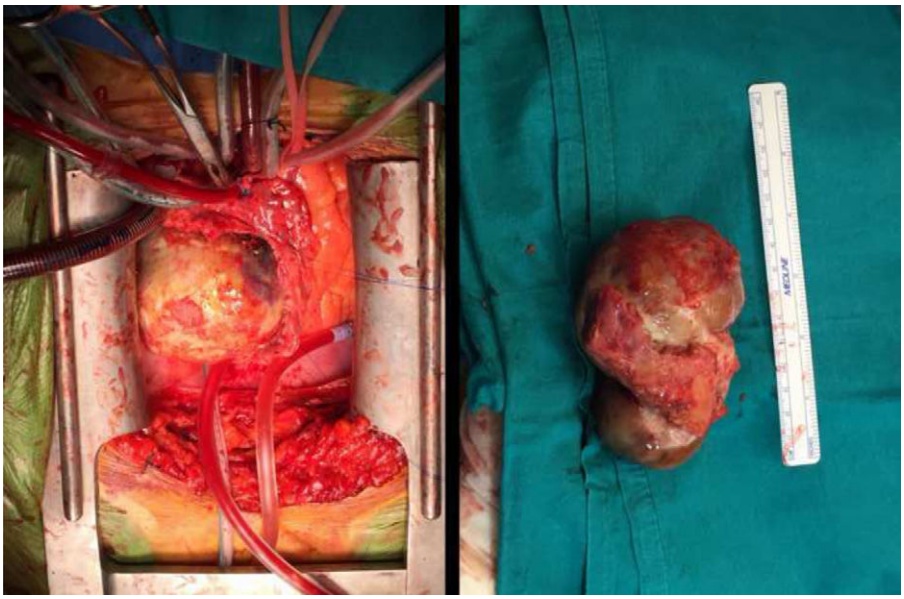

Figura 3. Izquierda: campo quirúrgico tras auriculotomía en el que se visualiza el tumor auricular gigante, con ocupación completa de la aurícula derecha, anclado a la pared libre. Derecha: masa tumoral resecada junto a zona de anclaje a la pared libre de la aurícula derecha.

tamaño y su diagnóstico a consecuencia de clínica de insuficiencia cardiaca derecha extrema con ascitis debido a obstrucción, en la que se practicó su resección completa satisfactoria, pero obligando a implante de bioprótesis tricúspide por severa dilatación anular e incompetencia valvular.

Responsabilidades éticas

Protección de personas y animales. Los autores declaran que para esta investigación no se han realizado experimentos en seres humanos ni en animales.

Confidencialidad de los datos. Los autores declaran que en este artículo no aparecen datos de pacientes.

Derecho a la privacidad y consentimiento informado. Los autores declaran que en este artículo no aparecen datos de pacientes.

Conflicto de intereses

No existe conflicto de intereses.

Bibliografía

1. Burke A, Tavora F. The 2015 WHO classification of tumors of the heart and pericardium. J Thorac Oncol. 2016;11:441–52.
2. Prichard RW. Tumors of the heart: Review of the subject and report of 150 cases. AMA Arch Pathol. 1951;51:98–128.
3. Lee KS, Kim GS, Jung Y, Jeong IS, Na KJ, Oh BS, et al. Surgical resection of cardiac myxoma —a 30-year single institutional experience. J Cardiothorac Surg. 2017;12:18.

BIOMED
unidix
Especialistas
en cirugía
cardiovascular
desde 1977 al cuidado de tu salud
91 803 28 02
info@biomed.es