Cir Cardiov. 2018;25(1):1–6

Original

Cirugía de tumores retroperitoneales con afectación de vena cava: revisión de 18 casos

Jose V. Catalá-Ripoll[a,*], Eva Mateo-Rodríguez[b], Marina Juez-López[c], Iván Martín-González[d,e], Cristina Doménech-Pérez[d,f], Juan Martínez-León[c,d], Paula Carmona-García[g] y Marta Genovés-Crespo[h]

[a] Servicio de Anestesiología, Hospital General de Albacete, Albacete, España
[b] Servicio de Anestesiología, Hospital General Universitario de Valencia, Valencia, España
[c] Servicio de Cirugía Cardiovascular, Hospital General Universitario de Valencia, Valencia, España
[d] Departamento de Cirugía, Universitat de Valencia, Valencia, España
[e] Servicio de Cirugía Cardiovascular, Hospital Clínico Universitario de Valencia, Valencia, España
[f] Servicio de Urología, Hospital Clínico Universitario de Valencia, Valencia, España
[g] Servicio de Anestesiología, Hospital Politécnico La Fe de Valencia, Albacete, España
[h] Servicio de Cirugía Torácica, Hospital General de Albacete, Albacete, España

INFORMACIÓN DEL ARTÍCULO

Historia del artículo:
Recibido el 13 de marzo de 2017
Aceptado el 22 de junio de 2017
On-line el 2 de agosto de 2017

Palabras clave:
Tumores retroperitoneales
Vena cava inferior
Circulación extracorpórea
Supervivencia

RESUMEN

Introducción: El tumor retroperitoneal con extensión a la vena cava inferior (VCI) más frecuente es el carcinoma de células renales. Tiene una supervivencia a 5 años de hasta un 32% cuando se realiza nefrectomía radical y trombectomía. El tratamiento quirúrgico es complejo y puede necesitar el soporte de circulación extracorpórea y parada circulatoria e hipotermia.
Métodos: Estudio descriptivo, retrospectivo, mediante análisis de datos de pacientes intervenidos de tumores con invasión de la VCI entre 1992 y 2015. Se recogieron datos demográficos, tumorales, de técnica quirúrgica, intraoperatorios, posquirúrgicos y de mortalidad. Las variables cuantitativas se presentan como media ± desviación estándar y las cualitativas como número de casos. La supervivencia se registró por curvas de Kaplan-Meier.
Resultados: Se presentan 18 pacientes con tumores retroperitoneales (carcinoma de células renales 66%) con extensión a VCI. Se utilizó circulación extracorpórea en 13 casos y paro circulatorio en 5. Doce pacientes tuvieron un aumento de creatinina >0,3 mg/dl sin precisar terapias de sustitución renal. La estancia en la Unidad de Cuidados Críticos fue de 2,8 ± 2 días. La supervivencia media fue de 791 ± 633 días, con una mortalidad a los 30 días del 11% y a los 5 años del 72%.
Conclusiones: El tumor con extensión a VCI presenta un desafío quirúrgico. La supervivencia a corto plazo es elevada; a largo plazo es limitada por el proceso neoplásico.

© 2017 Sociedad Española de Cirugía Torácica-Cardiovascular. Publicado por Elsevier España, S.L.U. Este es un artículo Open Access bajo la licencia CC BY-NC-ND (http://creativecommons.org/licenses/by-nc-nd/4.0/).

Surgery of retroperitoneal tumors with vena cava involvement: review of 18 cases

Keywords:
Retroperitoneal neoplasms
Inferior vena cava
Extracorporeal circulation
Survival analysis

ABSTRACT

Introduction: The most frequent tumor located at the inferior vena cava (IVC) is renal cell carcinoma. When radical nephrectomy and thrombectomy is performed, survival is 32%. It is a complex surgery that may require extracorporeal circulation support and hypothermic circulatory arrest.
Methods: Retrospective descriptive study via data analysis of patients operated on tumors with IVC invasion within 1992 and 2015. The data collected included demographic, tumor, surgical technique, intraoperative, post-surgical and mortality date. The quantitative variables are presented as mean ± standard desviation, and the qualitative variables as number of cases. Survival has been registred by means of the Kaplan-Meier curves.
Results: We present 18 patients with IVC tumor extension (renal cell carcinoma 66%). The extracorporeal circulation was used in 13 of the cases and circulatory arrest in 5. Twelve patients showed an increase in creatinine > 0.3 mg/dl without requiring renal replacement therapy. The stay in Intensive Care Unit was

* Autor para correspondencia.
Correo electrónico: jose.catalaripoll@gmail.com (J.V. Catalá-Ripoll).

https://doi.org/10.1016/j.circv.2017.06.003
1134-0096/© 2017 Sociedad Española de Cirugía Torácica-Cardiovascular. Publicado por Elsevier España, S.L.U. Este es un artículo Open Access bajo la licencia CC BY-NC-ND (http://creativecommons.org/licenses/by-nc-nd/4.0/).

2.8 ± 2 days. The mean survival rate was 791 ± 633 days, with a 30-day mortality rate of 11% and a 5-year mortality rate of 72%.
Conclusions: Tumors with IVC extension are a rare pathology that poses a surgical challenge and requires a multidisciplinary team for its management. Short-term survival is high, being limited by the neoplastic process in the long term.
© 2017 Sociedad Española de Cirugía Torácica-Cardiovascular. Published by Elsevier España, S.L.U. This is an open access article under the CC BY-NC-ND license (http://creativecommons.org/licenses/by-nc-nd/4.0/).

Introducción

Existen diferentes tumores abdominales con posibilidad de extensión a la vena cava inferior (VCI), como el carcinoma suprarrenal, carcinoma de pelvis renal, leiomiosarcoma de partes blandas, hepatocarcinoma, tumor de ovario y testículo, feocromocitoma, tumor de Wilms, el angiomiolipoma[1] y, sobre todo, el carcinoma de células renales[2] (CCR).

Los tumores cardíacos malignos son poco frecuentes y la mayoría son metastásicos, con una incidencia unas 20-40 veces mayor que la de los tumores primarios[3]. Una de las vías de presentación de tumores cardíacos es la progresión del trombo tumoral a través de la VCI[4].

El CCR corresponde al 3-4% de todas las neoplasias y es más frecuente en varones entre 60 y 80 años. Los factores de riesgo más frecuentes son el tabaco, la obesidad y la hipertensión arterial. Presenta 5 tipos histológicos: células claras (75%), tumores cromofílicos o papilares (15%), células poligonales largas, oncocitoma renal y carcinoma de células colectoras. Las metástasis más frecuentes son las pulmonares (75%). La mediana de supervivencia para la enfermedad metastásica es de 13 meses[5]. El CCR se extiende hacia la vena renal en un 20-35% de los casos[1] y hacia la VCI en un 5-10% de los casos[6], con una supervivencia a los 5 años de hasta un 32% cuando se realiza nefrectomía radical y trombectomía de la VCI[7]. La tendencia natural de los trombos tumorales es a crecer en sentido centrípeto, a favor de los factores físicos que suponen la corriente sanguínea y el efecto de succión de la aurícula derecha. La supervivencia empeora a medida que el tumor infiltra mayor territorio venoso[8].

En 1913 se describió por primera vez la realización de una nefrectomía con cavotomía en un tumor renal[9]. Desde entonces se han desarrollado múltiples técnicas con resultados desalentadores. En 1972 se consiguió la curación de los pacientes mediante la extirpación completa del tumor y del trombo[10], con un aumento de las tasas de supervivencia en los últimos años.

El tratamiento quirúrgico de los tumores con invasión de VCI no metastásicos se considera actualmente como la primera medida terapéutica[11]. La técnica quirúrgica en estos casos es compleja y depende del nivel al que se sitúe el extremo cefálico del trombo[1]. Actualmente, la clasificación más aceptada aplicada a CCR es la de Neves-Zincke[1] (tabla 1). En los grados I y II, la trombectomía y exéresis tumoral se puede lograr de forma sencilla. En los grados III y IV la técnica es más compleja, especialmente si se necesita extirpar pared de la VCI retrohepática o suprahepática; incluso algunas veces, se requiere un abordaje combinado desde la aurícula derecha. En estas ocasiones, se puede utilizar la circulación extracorpórea (CEC) con o sin parada circulatoria e hipotermia[8,12] (HCA). La HCA permite obtener una óptima visualización del trombo tumoral con una mejor resección[13] y reconstrucción vascular. No obstante, la necesidad de CEC no es unánime en la literatura[14,15].

Tabla 1
Clasificación de Neves y Zincke[1]

	Localización proximal del trombo tumoral
Grado I	Vena renal (hasta 2 cm de VCI colindante al ostium de la vena renal)
Grado II	VCI infrahepática
Grado III	VCI retrohepática y suprahepática
Grado IV	VCI supradiafragmática y aurícula derecha

VCI: vena cava inferior.

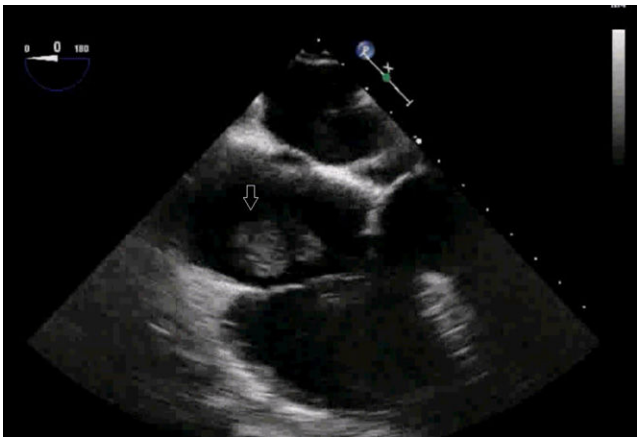

Figura 1. Ecocardiografía transesofágica intraoperatoria. Plano medio-esofágico de 4 cámaras. Se observa masa que protuye en aurícula derecha.

El uso de la ecocardiografía transesofágica (ETE) intraoperatoria permite detectar la migración de trombos a VCI y cavidades cardíacas (fig. 1, vídeos 1, 2 y 3) y apoya la decisión sobre la técnica quirúrgica y el modo de perfusión[16].

El objetivo de este trabajo es analizar los tumores retroperitoneales con extensión endoluminal (trombo tumoral) en la VCI a la altura de las venas renales o por encima de ellas tratados por el Servicio de Cirugía Cardiovascular. Se analizan las características de los pacientes, la técnica quirúrgica y los resultados precoces y evolutivos.

Métodos

Se realiza un estudio descriptivo y retrospectivo mediante análisis de datos obtenidos de las historias clínicas de los pacientes intervenidos de tumores retroperitoneales con extensión a VCI yuxtarrenal o superior, entre los años 1992 y 2015 por el Servicio de Cirugía Cardíaca del Hospital General Universitario de Valencia y el Servicio de Cirugía Cardiovascular del Hospital Clínico Universitario de Valencia. El estudio ha sido autorizado por el Comité de Ética del Hospital General Universitario de Valencia.

Se recogieron las características de los pacientes (sexo, edad, peso, talla), antecedentes personales, datos del tumor (extensión del trombo por clasificación de Neves-Zincke, afectación de vena renal y de VCI, histología), técnica quirúrgica empleada, necesidad y duración de CEC y de parada circulatoria, transfusión intraoperatoria, daño renal postoperatorio (incremento de cifras de

Tabla 2
Características y antecedentes patológicos

	n
Género (varón) n (%)	12 (66)
Edad (años)	58 ± 12
Peso (kg)	83 ± 26
Talla (cm)	168 ± 8
IMC (kg/m^2)	29,4 ± 7
HTA n (%)	12 (66)
DM	6 (33%)
Dislipidemia	8 (44%)

DM: diabetes mellitus; HTA: hipertensión arterial; IMC: índice de masa corporal.

Tabla 4
Complicaciones perioperatorias y seguimiento

	n (%)
Aumento de creatinina (≥0,3 mg/dl)	12 (66)
VM más de 48 h	1 (5)
Transfusión intraoperatoria (CH/paciente)	2,6 ± 1
Reintervención por sangrado	2 (10)
Estancia en UCC (días)	2,8 ± 2
Mortalidad precoz	2 (11)
Mortalidad a los 5 años	13 (72)
Supervivencia media (días)	791 ± 633

CH: concentrados de hematíes; UCC: Unidad de Cuidados Críticos; VM: ventilación mecánica.

creatinina superior a 0,3 mg/dl[17]), tiempo de ventilación mecánica postoperatoria (se consideró extubación precoz si era antes de las 6 h del postoperatorio), días de estancia en la Unidad de Cuidados Críticos (UCC), reintervención por sangrado, mortalidad (en los 30 primeros días y a los 5 años) y tiempo de supervivencia.

Análisis estadístico

Las variables cuantitativas se presentan como media ± desviación estándar o mediana con intervalos de confianza, según corresponda. Las variables cualitativas se presentan como número de casos. La supervivencia global se ha calculado utilizando el método de Kaplan-Meier y se expresa como porcentaje.

Resultados

Se analizan 18 pacientes. Las características demográficas y los antecedentes se muestran en la tabla 2. La mayoría fueron varones (66%) y la edad media fue de 58 ± 12 años. Las comorbilidades más frecuentes fueron el sobrepeso (IMC 29,4 ± 7 kg/m^2) y la hipertensión arterial. La exploración con tomografía computarizada con reconstrucción 3D o la resonancia magnética fue empleada para definir el estadio tumoral y el nivel del trombo en VCI.

Técnica quirúrgica

El abordaje quirúrgico (tabla 3) dependió del grado de Neves-Zincke. En todos los casos el abordaje abdominal se realizó a través de una laparotomía media xifopúbica, que se amplió a una esternotomía media en caso de necesidad de CEC.

En 3 pacientes que presentaban un nivel I se procedió al control de la VCI proximal y distal al trombo y la vena renal contralateral y se realizó nefrectomía radical con cavotomía y extracción del trombo tumoral. En caso de infiltración o fijación del trombo en la desembocadura de la vena renal en la VCI, se procedió a la resección limitada de la cara lateral de la cava y a la sutura directa lateral.

Cuatro pacientes presentaban un nivel II. Se realizó control previo del pedículo hepático, VCI infradiafragmática por encima del hilio hepático e infrarrenal, nefrectomía y cavotomía. En todos ellos se realizó resección parcial de VCI infiltrada y sustitución por parche de pericardio bovino. En 2 de los casos fue necesario el empleo de CEC.

En el resto de los pacientes, 7 con un nivel III y 4 con un nivel IV, debido a la extensión del tumor se planificó desde el inicio la necesidad de utilizar CEC. En primer lugar, se procedió al acceso abdominal con disección tumoral sin manipulación de la VCI y del resto de las estructuras vasculares con el fin de evitar un posible desprendimiento del trombo. En una segunda fase se procedió a la ampliación de la herida a una esternotomía media y al establecimiento de la CEC, con especial cuidado en la canulación venosa para evitar el desprendimiento del trombo. La HCA se empleó en 5 pacientes, 3 con grado IV y 2 con grado III. La duración de la CEC fue muy variable (tiempo medio de CEC 95 ± 42 min). Los tiempos de HCA fueron 24 ± 11 min. La reparación de la VCI consistió en la sutura directa de la VCI en 6 pacientes y en otros 5 se realizó resección con sustitución por un parche de pericardio (bovino). En un caso se asoció trombectomía pulmonar por embolia pulmonar derecha. Se monitorizaron con ETE sin observarse en ningún caso la migración trombótica intraoperatoria.

Presentaron infiltración de la vena cava 5 pacientes, 4 de ellos del grado II y uno del grado IV. La resección con sustitución por un parche de pericardio se realizó para evitar la estenosis de la VCI tras la resección del ostium de la vena renal.

La anatomía patológica del tumor fue la siguiente: tumor renal de células claras en 12 casos (66%), carcinoma renal papilar en 2 (11,5%), leiomiosarcoma en 2 (11,5%), feocromocitoma en uno (5,5%) y metástasis en otro (5,5%).

Los datos postoperatorios se resumen en la tabla 4. La estancia en UCC fue de 2,8 ± 2 días. La mortalidad a los 5 años fue de un 72%, con una supervivencia media de 791 ± 633 días, como se refleja en la figura 2. La mortalidad asociada a cada grado de Neves-Zincke se resume en la tabla 3. Dos de los pacientes fallecieron en el postoperatorio precoz (30 días de la cirugía), uno de ellos por un *shock* hemorrágico en el postoperatorio inmediato y el otro a los 21 días por insuficiencia respiratoria aguda. La extubación fue precoz en 17 pacientes y un paciente desarrolló un síndrome de distrés respiratorio que retrasó su extubación hasta el sexto día. Dos pacientes fueron reintervenidos de urgencia por sangrado. Doce de los pacientes presentaron aumento de las cifras basales de creatinina superior a 0,3 mg/dl, aunque ninguno de ellos precisó terapias de depuración extrarrenal durante su estancia en la UCC.

Tabla 3
Características quirúrgicas y mortalidad

Clasificación trombo	n (%)	Cavotomía y sutura directa lateral	Resección y reconstrucción VCI	CEC	Parada circulatoria	Mortalidad a los 5 años n (%)
I	3 (16)	3	–	–	–	2 (66)
II	4 (22)	–	4	2	–	4 (100)
III	7 (39)	4	3	7	2	5 (71)
IV	4 (22)	2	2	4	3	2 (50)

CEC: circulación extracorpórea; VCI: vena cava inferior.

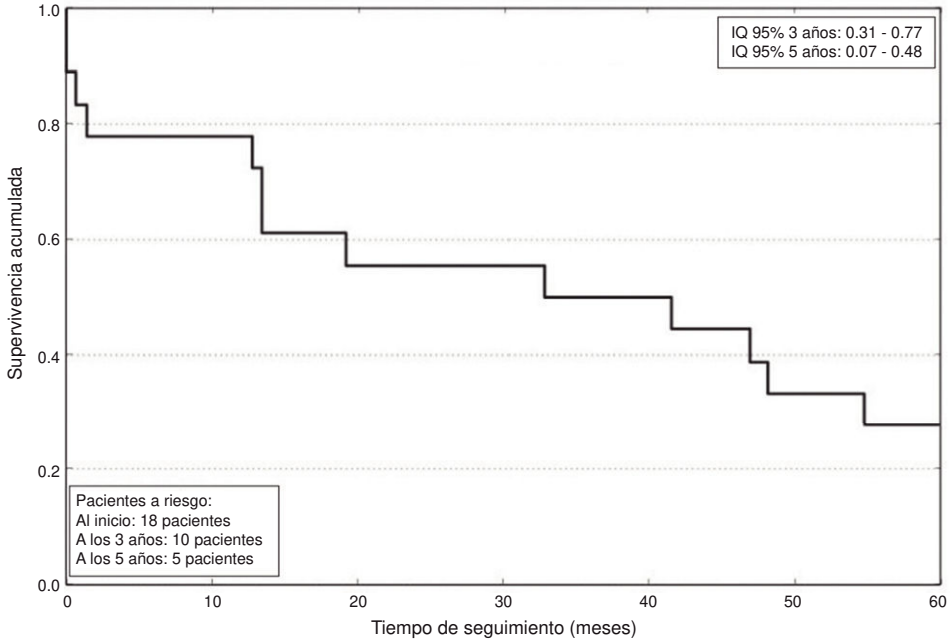

Figura 2. Curva de supervivencia actuarial (Kaplan-Meier).

Discusión

Los tumores retroperitoneales con extensión a VCI son una entidad poco frecuente pero que representa un desafío quirúrgico y que precisa un equipo multidisciplinar para el manejo perioperatorio[18–20]. La supervivencia a corto plazo de estos pacientes es elevada y la supervivencia a largo plazo está limitada por la evolución del proceso neoplásico.

La presencia de trombo tumoral en la VCI se asocia a una menor supervivencia en el CCR. El nivel del trombo tumoral está en clara controversia como factor pronóstico independiente de supervivencia, con estudios tanto a favor[18,20] como en contra[21,22]. No obstante, la evaluación preoperatoria de la extensión proximal del trombo es importante para la planificación de la estrategia quirúrgica[1,21,23]. La resonancia magnética tradicionalmente se ha considerado como el patrón oro de esta evaluación, pero en la actualidad se considera que la tomografía computarizada puede tener una precisión comparable[24].

La clasificación de Neves-Zincke[1] divide la extensión craneal del trombo en 4 niveles. En los niveles I y II, la técnica quirúrgica implica el control proximal y distal de la VCI y de la vena renal contralateral[25]. Históricamente, en los niveles III y IV se han empleado las técnicas de derivación cardiopulmonar y parada circulatoria con hipotermia profunda[26]; no obstante, hay grupos que defienden la realización de la cirugía sin el empleo de CEC[14,15], con una disminución del riesgo de coagulopatías y de alteraciones neurológicas. El uso de CEC depende de la experiencia del equipo quirúrgico. En nuestra serie se ha empleado la CEC en 13 casos, 2 con un nivel II de Neves-Zincke, 7 con un nivel III y 4 con un nivel IV. Se realizó HCA en 2 pacientes con nivel III y en 3 pacientes con nivel IV. El paciente con tiempo de CEC más prolongado (130 min) presentó una coagulopatía de consumo y politransfusión.

Uno de los parámetros que clásicamente afecta al pronóstico es la infiltración tumoral de la vena cava[27]. Es por ello por lo que el diagnóstico de afectación vascular es primordial. Aunque en ocasiones las pruebas preoperatorias habituales no sean capaces de diagnosticarla, la invasión se confirma durante la intervención quirúrgica y el estudio anatomopatológico de la pared venosa. Tanto la TAC multicorte como la resonancia magnética contribuyen a un diagnóstico preciso de la localización del trombo tumoral y pueden ayudar en el estudio de la infiltración de la pared de la vena cava[28]. La infiltración de la pared de la vena cava requiere la resección total o parcial de algún segmento de la pared[29] con posterior reconstrucción, de forma que se obtengan unos márgenes libres de enfermedad y una vena permeable sin estenosis residual significativa.

La mortalidad a los 5 años de nuestros pacientes se sitúa en un 72%. En otras series que solo incluyen CCR, la mortalidad es del 70%[8]. Ninguno de los 5 pacientes (4 de ellos con grado II en la escala de Neves-Zincke) que presentaban infiltración de la pared de la VCI sobrevivieron a los 5 años. Por otro lado, al menos en los CCR, la supervivencia cercana al 30% a los 5 años de esta enfermedad neoplásica avanzada supone una gran mejoría respecto a la alternativa de no intervenir, en cuyo caso la mortalidad sería del 100%[6].

La mortalidad perioperatoria precoz, hasta los 30 días postoperatorios, de nuestra serie ha sido de 2 casos, uno a las 12 h de la cirugía por un *shock* hemorrágico y el otro a los 21 días de la intervención a causa de un deterioro respiratorio en la sala de hospitalización, dato este algo superior a otras series, con una mortalidad perioperatoria del 2-5%[8,30]. Un tercer paciente falleció a los 42 días en su domicilio. El resto de los fallecimientos han sido por la progresión de la enfermedad neoplásica.

La migración del trombo hacia el corazón durante la intervención puede tener consecuencias fatales si no se reconoce y se trata de forma precoz. Para evitar la embolización pulmonar, se han empleado en ocasiones filtros venosos, aunque su uso es controvertido. La ETE se utiliza para el diagnóstico precoz de esta complicación durante el procedimiento[31] como método de monitorización continua que permite la visualización del trombo y evita las complicaciones hemodinámicas y la alteración en la relación ventilación-perfusión que puede ocasionar su migración[32]. En nuestra serie se monitorizaron con ETE los 11 pacientes con grado III y IV para evaluar de forma dinámica el compromiso intraauricular del tumor. No se observó en ningún caso la migración trombótica intraoperatoria.

Administramos enoxaparina profiláctica (40 mg subcutánea cada 24 h) a las 24 h de la intervención si se había empleado CEC o a las 6 h en caso de no emplearla, junto con 100 mg de ácido

acetilsalicílico a partir del día siguiente de la intervención para evitar las complicaciones trombóticas y embólicas[19]. En nuestra serie no se observaron eventos trombóticos en la UCC, aunque no se dispone de datos tras el alta del paciente de esta unidad.

La morbimortalidad quirúrgica en los pacientes transfundidos, en general, se ha demostrado que es más elevada que en los no transfundidos[33]. Este aumento se debe al daño pulmonar ocasionado por la transfusión, reacciones hemolíticas, edema pulmonar, riesgo de contraer el virus de la hepatitis C y de la inmunodeficiencia humana, riesgo de nuevos patógenos emergentes e incluso recurrencia de cáncer[34]. El uso de dispositivos de recuperación de sangre en pacientes neoplásicos es controvertido porque, aunque disminuyen la transfusión y en algunas publicaciones no observan un mayor riesgo de diseminación tumoral[35], en otras series se incide en la importancia del hallazgo de células tumorales en el lecho quirúrgico[36]. Tampoco se ha conseguido demostrar el incremento de la mortalidad a largo plazo[37] ocasionado por la embolia cancerígena secundaria al empleo de la CEC[38]. En nuestra serie, un 50% de los pacientes precisaron concentrados de hematíes (media $2{,}6 \pm 1$). La administración de eritropoyetina preoperatoria para reducir la necesidad de transfusiones sanguíneas no aumenta los efectos adversos en una revisión sistemática[39], aunque no hay datos concluyentes que demuestren que su uso mejore la supervivencia global.

Este estudio supone una revisión retrospectiva, por lo que puede presentar ciertos sesgos y limitaciones. Por una parte, los datos de ciertas complicaciones pueden estar limitados por los datos disponibles en las historias clínicas y bases de datos. Además, el hecho de que la serie sea pequeña puede sesgar tanto la supervivencia como las complicaciones derivadas de la intervención. No se ha incluido información de tratamientos oncológicos adicionales (quimioterapia, radioterapia) que puedan haber influido en la evolución. Se han analizado todos los casos estadísticamente de manera conjunta[40] debido a la pequeña muestra, si bien es posible que los comportamientos biológicos de los diferentes tumores sean diferentes y sea más adecuado un análisis por subgrupos.

Concluimos que el tratamiento quirúrgico de los tumores retroperitoneales con extensión a VCI se beneficia de un abordaje multidisciplinar. El uso de CEC es muy útil en los grados III y IV de Neves-Zincke, asociado incluso a la HCA para facilitar la resección del tumor. La ETE intraoperatoria confirma el nivel del trombo tumoral en la VCI y permite la detección de fenómenos embolígenos durante el acto quirúrgico. Esta cirugía consigue una supervivencia elevada a corto plazo, aunque la supervivencia a largo plazo está limitada por la evolución propia del tumor: es la infiltración de la pared de la VCI la que marca un peor pronóstico.

Responsabilidades éticas

Protección de personas y animales. Los autores declaran que para esta investigación no se han realizado experimentos en seres humanos ni en animales.

Confidencialidad de los datos. Los autores declaran que han seguido los protocolos de su centro de trabajo sobre la publicación de datos de pacientes.

Derecho a la privacidad y consentimiento informado. Los autores declaran que en este artículo no aparecen datos de pacientes.

Conflicto de intereses

Los autores declaran no tener ningún conflicto de intereses.

Anexo. Material adicional

Se puede consultar material adicional a este artículo en su versión electrónica disponible en doi:10.1016/j.circv.2017.06.003.

Bibliografía

1. Vázquez Alonso F, Vicente de Prados FJ, Cózar Olmo JM, Pascual Geler M, Rodríguez Herrera FJ, Martínez Morcillo A, et al. Carcinoma de células renales con extensión a vena cava: Puesta al día y revisión de nuestra casuística. Actas Urol Esp. 2009;33:569–74.
2. Reynen K, Köckeritz U, Strasser RH. Metastases to the heart. Ann Oncol. 2004;15:375–81.
3. Abraham KP, Reddy V, Gattuso P. Neoplasms metastatic to the heart: Review of 3314 consecutive autopsies. Am J Cardiovasc Pathol. 1990;3:195–8.
4. Bussani R, De-Giorgio F, Abbate A, Silvestri F. Cardiac metastases. J Clin Pathol. 2007;60:27–34.
5. Moya-Notario N, Soria Tristán M, Ojeda Sosa A, Santos Moyano Z, Pérez Marín J, Apolinario Hidalgo R et al. Estudio de hipernefroma en una unidad de diagnóstico rápido. Comunicación V-51. XXXII Congreso Nacional de la Sociedad Española de Medicina Interna, Las Palmas, del 26 al 28 de octubre de 2011.
6. Reese AC, Whitson JM, Meng MV. Natural history of untreated renal cell carcinoma with venous tumor thrombus. Urol Oncol. 2013;31:1305–9.
7. Blute ML, Leibovich BC, Lohse CM, Cheville JC, Zincke H. The Mayo Clinic experience with surgical management, complications and outcome for patients with renal cell carcinoma and venous tumour thrombus. BJU Int. 2004;94: 33–41.
8. Gagné-Loranger M, Lacombe L, Pouliot F, Fradet V, Dagenais F. Renal cell carcinoma with thrombus extending to the hepatic veins or right atrium: Operative strategies based on 41 consecutive patients. Eur J Cardiothorac Surg. 2016;50:317–21.
9. Berg AA. Malignant hypernephroma of the kidney, its clinical courseand diagnosis, with a descriptions of the author's method of radicaloperative cure. Surg Gynecol Obstet. 1913;17:463–71.
10. Skinner DG, Pfister RF, Colvin R. Extention of renal cell carcinoma into the vena cava: The rationale for agressive surgical management. J Urol. 1972;107:711–6.
11. Ciancio G, Manoharan M, Katkoori D, de los Santos R, Soloway MS. Long-term survival in patients undergoing radical nephrectomy and inferior vena cava thrombectomy: Single-center experience. Eur Urol. 2010;57:667–72.
12. Chiappini B, Savini C, Marinelli G, Suarez SM, Di Eusanio M, Fiorani V, et al. Cavoatrial tumor thrombus: Single-stage surgical approach with profound hypothermia and circulatory arrest, including a review of the literature. J Thorac Cardiovasc Surg. 2002;124:684–8.
13. Babu SC, Mianoni T, Shah PM, Goyal A, Choudhury M, Eshghi M, et al. Malignant renal tumor with extension to the inferior vena cava. Am J Surg. 1998;176:137–9.
14. Ciancio G, Livingstone AS, Soloway M. Surgical management of renal cell carcinoma with tumor thrombus in the renal and inferior vena cava: The University of Miami experience in using liver transplantation techniques. Eur Urol. 2007;51:988–94, discussion 994-5.
15. Ciancio G, Vaidya A, Savoie M, Soloway M. Management of renal cell carcinoma with level III thrombus in the inferior vena cava. J Urol. 2002;168:1374–7.
16. Galvez JA, Clebone A, Garwood S, Popescu WM. Fatal intraoperative cardiac thrombosis in a patient with renal cell carcinoma. Anesthesiology. 2011;114:1212.
17. Ostermann M, Chang RW. Acute kidney injury in the intensive care unit according to RIFLE. Crit Care Med. 2007;35:1837–43, quiz 1852.
18. Kirkali Z, van Poppel H. A critical analysis of surgery for kidney cancer with vena cava invasion. Eur Urol. 2007;52:658–62.
19. Rioja Zuazu J, Rodríguez-Rubio Cortadellas F, Zudaire Bergera JJ, Saiz Sansi A, Rosell Costa D, Robles García JE, et al. Cirugía con circulación extracorpórea e hipotermia en tumores con extensión a vena cava: 20 años de experiencia de la Clínica Universitaria de Navarra. Actas Urol Esp. 2008;32: 396–405.
20. Haferkamp A, Bastian PJ, Jakobi H, Pritsch M, Pfitzenmaier J, Albers P, et al. Renal cell carcinoma with tumor thrombus extension into the vena cava: Prospective long-term followup. J Urol. 2007;177:1703–8.
21. Ruibal Moldes M, Alvarez Castelo L, Chantada Abal V, Blanco Díez A, Fernández Rosado E, González Martín M. Surgical management of renal cell carcinoma with vena cava-right atrium thrombus. Actas Urol Esp. 2003;27:517–23.
22. Bissada NK, Yakout HH, Babanouri A, Elsalamony T, Fahmy W, Gunham M, et al. Long-term experience with management of renal cell carcinoma involving the inferior vena cava. Urology. 2003;61:89–92.
23. Karnes RJ, Blute ML. Surgery insight: Management of renal cell carcinoma with associated inferior vena cava thrombus. Nat Clin Pract Urol. 2008;5:329–39.
24. Lawrentschuk N, Gani J, Riordan R, Esler S, Bolton DM. Multidetector computed tomography vs. magnetic resonance imaging for defining the upper limit of tumour thrombus in renal cell carcinoma: A study and review. BJU Int. 2005;96:291–5.
25. Ciancio G, Shirodkar SP, Soloway MS, Livingstone AS, Barron M, Salerno TA. Renal carcinoma with supradiaphragmatic tumor thrombus: Avoiding sternotomy and cardiopulmonary bypass. Ann Thorac Surg. 2010;89:505–10.
26. Welz A, Schmeller N, Schmitz C, Reichart B, Hofstetter A. Resection of hypernephromas with vena caval or right auricular tumor extension using

extracorporeal circulation and deep hypothermic circulatory arrest: A multidisciplinary approach. Eur J Cardiothorac Surg. 1997;12:127–32.
27. Lawrentschuk N, Gani J, Riordan R, Esler S, Bolton DM. Multidetector computed tomography vs. magnetic resonance imaging for defining the upper limit of tumour thrombus in renal cell carcinoma: A study and review. BJU Int. 2005;96:291–5.
28. Nakao A, Kaneko T. Intravascular ultrasonography for assessment of portal vein invasion by pancreatic carcinoma. World J Surg. 1999;23:892–5.
29. Vicente Prados FJ, Martínez Morcillo A, Tallada Buñuel M, Cózar Olmo JM, Espejo Maldonado E, Pedrajas de Torres G. Ureterohydronephrosis secondary to a cyst of retroperitoneal mesentery. Actas Urol Esp. 1998;22:167–9.
30. Kaag MG, Toyen C, Russo P, Cronin A, Thompson RH, Schiff J, et al. Radical nephrectomy with vena caval thrombectomy: A contemporary experience. BJU Int. 2011;107:1386–93.
31. Shuch B, Larochelle JC, Onyia T, Vallera C, Margulis D, Pantuck AJ, et al. Intraoperative thrombus embolization during nephrectomy and tumor thrombectomy: Critical analysis of the University of California-Los Angeles experience. J Urol. 2009;181:492–8, discussion 498-9.
32. George J, Grebenik K, Patel N, Cranston D, Westaby S. The importance of intraoperative transoesophageal monitoring when operating on renal cancers that involve the right atrium. Ann R Coll Surg Engl. 2014;96:e18–9.
33. Corwin HL, Gettinger A, Pearl RG, Fik MP, Levy MM, Abraham E, et al. The CRIT Study: Anemia and blood transfusion in the critically ill-current clinical practice in the United States. Crit Care Med. 2004;32:39–52.
34. Acheson GA, Brookes JM, Spahn RD. Effects of allogeneic red blood cell transfusions on clinical outcomes in patients undergoing colorectal cancer surgery: A systematic review and meta-analysis. Ann Surg. 2012;256:235–44.
35. Waters JH, Yazer M, Chen YF, Kloke J. Blood salvage and cancer surgery: A meta-analysis of available studies. Transfusion. 2012;52:2167–73.
36. Oefelein MG, Kaul K, Herz B, Blum MD, Holland JM, Keeler TC, et al. Molecular detection of prostate epithelial cells from the surgical field and peripheral circulation during radical prostatectomy. J Urol. 1996;155:238–42.
37. Suzuki S, Usui A, Yoshida K, Matsuura A, Ichihara T, Ueda Y. Effect of cardiopulmonary bypass on cancer prognosis. Asian Cardiovasc Thorac Ann. 2010;18:536–40.
38. Knudsen F, Andersen LW. Immunological aspects of cardiopulmonary bypass. J Cardiothorac Anesth. 1990;4:245–58.
39. Seidenfeld J, Aronson N, Piper M, Flamm CR, Hasselblad V, Ziegler KM. Uses of epoetin for anemia in oncology. Evid Rep Technol Assess (Summ). 2001;30:1–8.
40. Fabre D, Houballah R, Fadel E, Bucur P, Bakhos C, Mussot S, et al. Surgical management of malignant tumours invading the inferior vena cava. Eur J Cardiothorac Surg. 2014;45:537–42.

BIOMED
unidix
Especialistas
en cirugía
cardiovascular
desde 1977 al cuidado de tu salud
91 803 28 02
info@biomed.es