



Revisión

Cirugía coronaria híbrida y tratamiento con láser y células madre. Anomalías coronarias. Cirugía del remodelado ventricular

Guillermo Reyes^{a,*}, Tomasa Centella^b, Manuel Carnero^c, Emilio Monguio^a, José López^b y Luis C. Maroto^c

^a Servicio de Cirugía Cardíaca, Hospital Universitario de La Princesa, Madrid, España

^b Servicio de Cirugía Cardíaca, Hospital Universitario Ramón y Cajal, Madrid, España

^c Servicio de Cirugía Cardíaca, Hospital Universitario Clínico San Carlos, Madrid, España

INFORMACIÓN DEL ARTÍCULO

Historia del artículo:

Recibido el 26 de mayo de 2017

Aceptado el 29 de mayo de 2017

On-line el 15 de julio de 2017

Palabras clave:

Cirugía híbrida

Revascularización transmiocárdica

Células madre

Anomalías coronarias

Remodelado ventricular

R E S U M E N

En el presente artículo se realiza una revisión de aspectos que van más allá de la cirugía coronaria convencional. La primera parte define y explica qué son los procedimientos coronarios híbridos y en qué consiste la revascularización transmiocárdica con láser y células madre. La segunda parte aborda las anomalías congénitas coronarias, sus variantes anatómicas y cuándo deben ser intervenidas quirúrgicamente. Describe el tratamiento de los aneurismas ventriculares, la Dor y otras técnicas para tratar el remodelado ventricular. Finalmente, se describen el tratamiento de los aneurismas ventriculares, la cirugía de Dor y otras técnicas para tratar el remodelado ventricular.

© 2017 Sociedad Española de Cirugía Torácica-Cardiovascular. Publicado por Elsevier España, S.L.U. Este es un artículo Open Access bajo la licencia CC BY-NC-ND (<http://creativecommons.org/licenses/by-nc-nd/4.0/>).

Hybrid coronary artery revascularization, transmyocardial laser revascularization and stem cells therapy. Coronary artery anomalies. Surgical left ventricular reconstruction

A B S T R A C T

In this article we review different aspects beyond the CABG First, we will define the concept of hybrid revascularization and the use of transmyocardial revascularization and stem cell therapy in coronary patients. Secondly, we will define coronary anomalies and when and how they must be managed. Finally, we will focus on left ventricle aneurysm management, Dor surgery and other techniques in left ventricle remodeling.

© 2017 Sociedad Española de Cirugía Torácica-Cardiovascular. Published by Elsevier España, S.L.U. This is an open access article under the CC BY-NC-ND license (<http://creativecommons.org/licenses/by-nc-nd/4.0/>).

Introducción

La cirugía coronaria abarca un campo mucho más amplio que el mero hecho de realizar una anastomosis en una arteria coronaria. En este artículo de revisión se describen de forma breve pero práctica aspectos quirúrgicos de la enfermedad coronaria fuera de lo que es la cirugía convencional de bypass aorto-coronario.

La primera parte del artículo describe el concepto de procedimiento coronario híbrido y el tratamiento con técnicas láser y células madre. Es un debate constante en la literatura evaluar los beneficios de la cirugía coronaria frente al intervencionismo percutáneo. Frente al innegable beneficio de la arteria mamaria izquierda (AMI) a la descendente anterior (DA) se encuentra el tratamiento percutáneo con stents, una técnica, por definición, poco

invasiva. Los procedimientos coronarios híbridos persiguen obtener el máximo beneficio de ambas técnicas, las cuales se realizan casi simultáneamente. Esta primera parte se complementa con el tratamiento que se intenta ofrecer en aquellos pacientes con zonas miocárdicas irrevascularizables y angina refractaria mediante técnicas de revascularización transmiocárdica y células madre.

En la segunda parte del artículo se analizan las variantes congénitas de la enfermedad coronaria. Son patologías donde, a pesar de no existir una enfermedad arterioesclerótica de base, las variantes anatómicas que los pacientes presentan se pueden asociar a angina coronaria y a un alto riesgo de muerte súbita.

Finalmente, se describe en qué consiste la cirugía del remodelado ventricular. Como es sabido, la enfermedad coronaria puede producir complicaciones mecánicas, normalmente en fase aguda de un infarto, pero también puede producir un remodelado ventricular crónico con zonas aneurismáticas perjudiciales para el paciente. Estos territorios aneurismáticos aquí o disquinéticos pueden producir insuficiencia cardíaca (IC) y/o asociarse a arritmias malignas,

* Autor para correspondencia.

Correo electrónico: guillermo.reyes.copa@yahoo.es (G. Reyes).

por lo que puede ser necesaria la resección quirúrgica de los mismos.

Cirugía coronaria híbrida

El concepto híbrido según la Real Academia de la Lengua Española se refiere a «aquella cosa que es producto de elementos de distinta naturaleza». En el caso de la cirugía coronaria, una estrategia híbrida combina el tratamiento percutáneo que se realiza en la sala de hemodinámica con el tratamiento de revascularización miocárdica que se ofrece en los quirófanos de cirugía cardíaca, con el objetivo de, dadas unas lesiones coronarias determinadas en un paciente, ofrecer a dicho paciente lo mejor de ambos procedimientos¹. Este concepto no es reciente, ya que muchos pacientes acaban siendo tratados tanto de forma percutánea como con cirugía coronaria. Sin embargo, el concepto actual de procedimiento coronario híbrido implica que ambas terapias (percutánea y cirugía coronaria) se realizan de forma conjunta, separados tan solo por minutos u horas.

A medida que la complejidad de los pacientes aumenta, crece paralelamente el desarrollo de nuevas tecnologías que permiten el acercamiento de los hemodinamistas hacia procedimientos quirúrgicos y el de los cirujanos cardíacos a técnicas poco invasivas. Esto permite que los procedimientos híbridos sean una realidad creciente no solo en el tratamiento de la enfermedad coronaria, sino también de las valvulopatías, tratamiento de la fibrilación auricular y patología de la aorta.

La cirugía coronaria es un procedimiento muy seguro y estandarizado con excelentes resultados tanto a corto como a largo plazo, especialmente en pacientes diabéticos, pacientes con disfunción ventricular izquierda y aquellos con una anatomía compleja (SYNTAX medio-alto). El beneficio de la cirugía coronaria radica especialmente en el uso de la AMI a la DA. La permeabilidad de la AMI es superior al 90% a los 10 años. Desde hace años distintos grupos han buscado abordajes mínimamente invasivos para realizar el bypass de AMI a la DA, evitando así los efectos deletéreos de la esternotomía total². Algunos grupos han publicado series de pacientes intervenidos de cirugía coronaria con técnicas mínimamente invasivas con excelentes resultados³.

La idea de añadir a la cirugía coronaria mínimamente invasiva el tratamiento intervencionista percutáneo se basa en que la tasa de permeabilidad de los injertos venosos disminuye claramente con los años, con una tasa de oclusión cercana al 50% a los 10 años^{2,4}. Actualmente, con los stents farmacoactivos de nueva generación, ha disminuido la tasa de reestenosis intra-stent, teniendo una permeabilidad, según algunos autores, similar a la de los injertos venosos a largo plazo².

Combinando estas ideas, el concepto de procedimientos coronarios híbridos implica la realización de bypass de AMI a la DA con técnicas mínimamente invasivas y tratamiento percutáneo del resto de las arterias coronarias.

Existen 3 técnicas para la cirugía coronaria mínimamente invasiva. La minimally invasive direct coronary artery bypass (MIDCAB), donde se realiza una pequeña toracotomía izquierda para diseccionar la AMI y posteriormente realizar sin circulación extracorpórea la anastomosis (fig. 1). La endoscopic atraumatic coronary artery bypass (ENDOACAB), donde se disecciona la AMI por técnicas endoscópicas y posteriormente con una incisión submamaria y un puerto se realiza sin circulación extracorpórea la anastomosis. Un paso más es la totally endoscopic coronary artery bypass (TECAB), donde se realiza todo el proceso con técnicas endoscópicas.

Técnicamente, se puede proceder primero a la realización del bypass quirúrgico y posteriormente al tratamiento percutáneo o viceversa. Las ventajas de realizar primero el bypass de AMI a la DA son: posibilidad de comprobar el resultado de la anastomosis

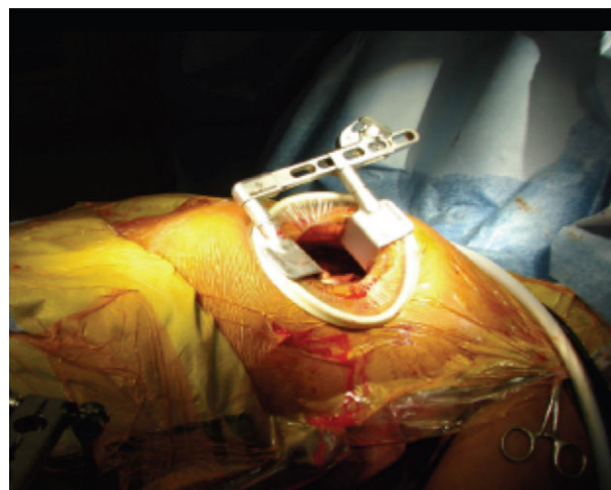


Figura 1. Técnica minimally invasive direct coronary artery bypass (MIDCAB).

mediante angiografía, realizar angioplastias complejas con mayor seguridad, el tener protegida la DA y el poder usar desde el inicio doble antiagregación sin elevar el riesgo de sangrado. La ventaja de realizar primero la revascularización percutánea es una mayor seguridad al realizar el bypass, al tener el resto de los vasos coronarios protegidos.

Sin embargo, la mayor limitación para el desarrollo de los procedimientos híbridos hoy en día es, sin duda, la necesidad de realizar dichos procedimientos en una sala híbrida (de escaso número en los centros hospitalarios de nuestro país).

Aunque no son muchos los grupos que trabajan la cirugía coronaria híbrida, los resultados descritos ofrecidos son buenos y con una alta satisfacción por parte de los pacientes^{3,5,6}.

Revascularización transmiocárdica con láser. Terapia celular

La revascularización transmiocárdica con láser (TMR) es una técnica que consiste en la creación de canales transmurales (generalmente mediante energía tipo Holmium:YAG o CO₂) en el músculo cardíaco con la idea de crear canales sinusoides que irrigan el miocardio, mimetizando así el corazón de los anfibios. Esta técnica se emplea en pacientes con angina refractaria al tratamiento médico y sin opciones de revascularización quirúrgica o percutánea. Tuvo su auge a finales de la década de los 90 a raíz de un estudio publicado por Allen et al., donde de forma aleatorizada se comprobó que los pacientes que eran tratados con TMR presentaban una mejor clase funcional para angina que los pacientes tratados médicamente⁷. La TMR podía darse de forma aislada mediante técnicas mínimamente invasivas (toracotomía anterior izquierda) o asociada a cirugía coronaria en aquellos territorios con enfermedad coronaria no revascularizable.

Son varios los estudios que desde entonces han comunicado su experiencia con resultados bastante variables, especialmente en aquellos casos en los que se usa de forma combinada a la cirugía coronaria, al ser difícil el cuantificar de una forma objetiva el beneficio que pueda aportar la TMR⁸. Esto, asociado al desarrollo de nuevos fármacos para el manejo de la angina refractaria, como la ranolazina, ha hecho que la TMR sea un procedimiento poco frecuente hoy en día.

Varios grupos han tratado de potenciar el efecto de la TMR con la terapia celular en la cardiopatía isquémica al tener un teórico efecto sinérgico entre ambas terapias⁹, ya que la respuesta inflamatoria que teóricamente producen las fuentes de energía en el miocardio

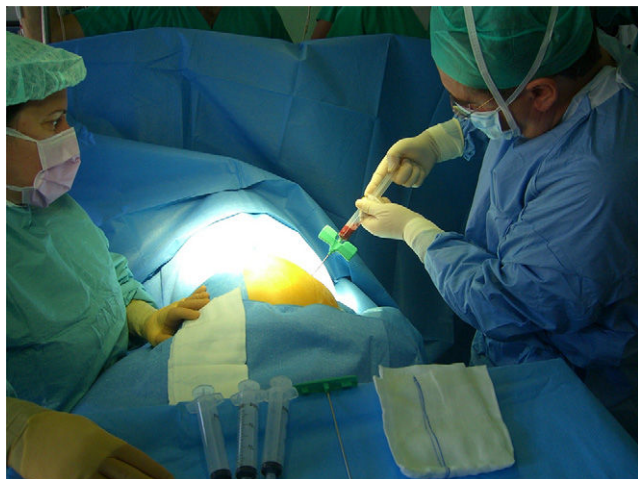

Figura 2. Extracción de células madre mediante punción en cresta iliaca anterior.

crea una base fisiopatológica ideal para el mantenimiento y el desarrollo de las células madre totipotenciales.

Estas células madre se pueden obtener en el mismo procedimiento quirúrgico por punción de la cresta iliaca del paciente (fig. 2). Posteriormente, se centrifugan y el remanente resultante se inyecta al mismo tiempo que se crean los canales láser con la idea de aumentar el número de sinusoides sanguíneos en el miocardio.

Pero no solo la terapia celular se puede emplear de esta forma. Al mismo tiempo que se realiza la cirugía coronaria, algunos grupos han asociado la administración directa de células madre en el miocardio, especialmente en pacientes con disfunción ventricular severa. Parece que esta asociación podría mejorar los parámetros ecocardiográficos del ventrículo izquierdo y existen varios estudios en marcha para comprobar esto¹⁰.

Anomalías coronarias. ¿Cuándo tenemos que intervenirlas?

Se calcula que existen anomalías congénitas de las arterias coronarias entre el 0,1 y el 1% de la población general¹¹. Su importancia radica en la posibilidad de producir isquemia miocárdica y arritmias ventriculares que pueden derivar en muerte súbita.

Sin embargo, no todas las anomalías coronarias tienen repercusión clínica, variando su espectro desde las denominadas variantes anatómicas de la normalidad y benignas, sin ningún tipo de repercusión, hasta anomalías que amenazan la vida.

En este capítulo revisaremos la clasificación, los métodos diagnósticos actuales y trataremos de resumir las indicaciones de tratamiento de aquellas anomalías coronarias que pueden tener repercusión clínica.

Definición y clasificación

Antes de clasificar las anomalías coronarias, es importante recordar algunas consideraciones al respecto de lo que consideramos normal. En primer lugar:

- Definimos arteria coronaria como aquella que vasculariza el miocardio.
- El segmento proximal de una arteria coronaria se origina perpendicular a la pared aórtica, en un ángulo que varía de 45 a 90°; su recorrido es esencialmente epicárdico, terminando en una red capilar adecuada según la zona del miocardio dependiente.
- El nombre de las arterias coronarias se define por el territorio que irriga, no por el seno del que se origina, mientras que el nombre

Tabla 1

Características anatómicas de las arterias coronarias

Características	Tipo
Número de orificios coronarios	Entre 2 y 4
Localización	En la parte media-superior de los senos derecho e izquierdo
Orientación proximal	Saliendo de la pared aórtica en un ángulo entre 45 a 90°
Tronco común proximal	Solo izquierdo (DA y CX)
Curso proximal	Directo desde el orificio al destino
Curso medio	Extramural (subepicárdico)
Ramas	Adecuadas para el miocardio dependiente
Territorios	CD (pared libre del VD) DA (anteroseptal) OM (pared libre del VI)
Finalización	Lecho capilar

Modificada de Angelini¹².

de estos se designa en función de su topografía y no por la arteria coronaria a la que dan origen (tabla 1)¹².

Muchas han sido las clasificaciones de las anomalías coronarias, aunque la mayoría son morfológicas y no tienen significado clínico o pronóstico. Recientemente, los avances en los métodos diagnósticos (TC y RM) han permitido definir y clasificar estas anomalías, y planificar, en caso necesario, el tratamiento quirúrgico más idóneo. En la tabla 2 reproducimos una clasificación que conjuga las variantes anatómicas con su repercusión hemodinámica¹³.

Presentación clínica y diagnóstico

Las anomalías coronarias que comprometen la vascularización miocárdica pueden ser el origen de isquemia miocárdica y/o arritmias ventriculares malignas, que en la mayoría de los casos constituyen los primeros síntomas. Diferentes factores influyen en su presentación clínica, entre los que destacan la estenosis del origen, junto con una salida oblicua de la pared aórtica, mayor predisposición al vasoespismo, la presencia de segmentos anormalmente hipoplásicos, o la compresión de la coronaria anómala bien por su recorrido intramural o bien entre las grandes arterias.

La anomalía que más frecuentemente se ha relacionado con la presencia de muerte súbita es el origen anómalo de una arteria coronaria desde un seno coronario diferente (AAOCA)⁴. Entre ellas, los pacientes portadores de AAOLCA (origen anómalo de la arteria coronaria izquierda desde el seno coronario derecho) presentaron mayor incidencia de muerte súbita no atribuible a ninguna otra causa.

En los últimos años, la preocupación por la presencia de muerte súbita en jóvenes deportistas ha condicionado el aumento de programas de cribado mediante ecocardiografía para la detección de este tipo de anomalías.

Actualmente, el primer método diagnóstico que se utiliza en pacientes con sospecha de AAOCA es la ecocardiografía transtorácica con doppler color para definir el origen y el trayecto inicial de las arterias coronarias. La TC de arterias coronarias o la RM confirman el diagnóstico. Una vez establecida la anatomía, es imprescindible realizar una prueba de esfuerzo combinada con perfusión de isótopos que descarte la presencia de isquemia.

Tratamiento

Resulta imposible realizar en esta revisión un resumen de las indicaciones y las técnicas utilizadas en la corrección de las anomalías coronarias que presentan significado clínico. El tratamiento

Tabla 2
Clasificación anatómica de las anomalías coronarias

Anomalías de las arterias coronarias	
Hemodinámicamente significativas	Sin repercusión hemodinámica
Anomalías en el origen <i>Origen anómalo desde la arteria pulmonar</i> ALCAPA (Sdme Bland-White-Garland) ARCAPA <i>Origen desde un seno de Valsalva diferente (AAOCA; con/sin curso intramural)</i> AAORCA AAOLCA Trayecto anómalo de una arteria coronaria <i>Curso intramural (en la pared de la aorta)</i> <i>Curso intramiocárdico (segmentos epicárdicos que discurren dentro del miocardio)</i> Anomalías del ostium <i>Estenosis en el origen</i> <i>Hipoplasia o atresia en el origen</i> Anomalías de la terminación <i>Fístulas coronarias y malformaciones arteriovenosas</i> Anomalías asociadas a cardiopatías congénitas	Origen de una arteria coronaria accesoria desde la arteria pulmonar Origen fuera de los senos aórticos: Desde cualquier lugar de la aorta ascendente Desde el seno no coronario Desde el VD o el VI Desde el arco aórtico, la aorta descendente, una arteria bronquial, etc. AAOCA con curso retroaórtico, transeptal, subpulmonar o prepulmonar Duplicación Segmentos coronarios que se cruzan entre sí

AAOCA: origen de una arteria coronaria desde un seno inapropiado (prepulmonar o retroaórtico); AAOLCA: origen anómalo de la coronaria izquierda desde un seno diferente; AAORCA: origen anómalo de la coronaria derecha desde un seno diferente; ALCAPA: origen anómalo de la arteria coronaria izquierda desde la arteria pulmonar; ARCAPA: origen anómalo de la arteria coronaria derecha desde la arteria pulmonar; VD: ventrículo derecho. VI: ventrículo izquierdo. Modificada de Heermann et al.¹³

general incluye el manejo conservador en algunos casos, la monitorización periódica, el tratamiento percutáneo y la cirugía.

A modo de sumario, a continuación, incluimos algunas pinceladas del tratamiento más idóneo en las entidades más comunes:

1. Origen anómalo de una arteria coronaria desde el seno opuesto. Las recomendaciones se recogen en la [tabla 3](#)¹⁴.
2. Origen anómalo de la arteria coronaria desde la arteria pulmonar. Los pacientes que presentan ALCAPA (origen anómalo de la arteria coronaria izquierda en la arteria pulmonar), desde épocas muy tempranas manifiestan isquemia por lo que el tratamiento quirúrgico está indicado en el momento del diagnóstico. La técnica de elección en la reimplantación del tronco izquierdo desde la pulmonar a la aorta. Los pacientes con ARCAPA se diagnostican más tardíamente. No obstante, el tratamiento quirúrgico mediante la reimplantación en la aorta constituye también la técnica de elección. En todos los pacientes se recomienda el seguimiento periódico, ya que pueden presentarse a largo plazo complicaciones del tipo de estenosis pulmonar, estenosis del botón coronario reimplantado o desarrollo de aneurismas en esta zona.
3. Las fístulas coronarias tienen una incidencia entre el 0,1-0,2% de los pacientes sometidos a coronariografía¹⁵. En general, el tratamiento está indicado en todos los pacientes sintomáticos y generalmente su cierre se puede realizar por vía percutánea. En caso de fístulas de gran tamaño o tortuosas, se prefiere el tratamiento quirúrgico¹⁶.

Conclusiones

Existe un amplio espectro de anomalías coronarias, cuya prevalencia es mayor en los pacientes que presentan cardiopatías congénitas de cualquier origen. El principal riesgo de estas anomalías deriva de la posibilidad de presentar isquemia, arritmias ventriculares y muerte súbita. Tanto la diversidad anatómica como las implicaciones clínicas de cada una de las variantes obligan a la evaluación y la planificación del tratamiento y el seguimiento de forma individualizada.

Aneurismas ventriculares. Cirugía de Dor. Otras técnicas para tratar el remodelado ventricular

La principal causa de IC en el mundo occidental es la enfermedad coronaria. Si un infarto es suficientemente grande pondrá en marcha una serie de mecanismos desde el primer momento que darán lugar a una serie de cambios en el músculo sano, el remodelado ventricular, que consiste en la alteración de la forma (pasando de morfología elíptica a esférica) y el volumen (dilatación) del ventrículo izquierdo (VI). Estos cambios condicionan una contracción menos eficaz y un aumento de la tensión de la pared, que ponen en marcha una serie de mecanismos humores que perpetúan el remodelado ventricular, la disfunción sistólica y diastólica, y llevan al desarrollo de la IC. Si el área de aquinesia es suficientemente grande, pondrá en marcha los mismos mecanismos que llevarán a la dilatación progresiva del ventrículo y al desarrollo de IC. La única manera de romper este círculo vicioso es con la eliminación del área aquinética/disquinética.

Evolución de las técnicas quirúrgicas

Los orígenes

Beck, en 1944, fue el primero en tratar quirúrgicamente un aneurisma ventricular. La cirugía consistió exclusivamente en reforzar su pared con fascia lata buscando disminuir el riesgo de rotura.

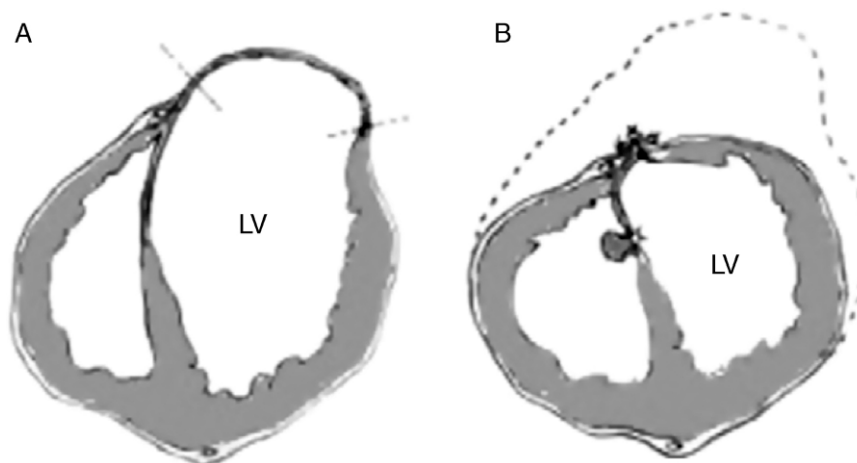
Las técnicas de reparación lineal

La llegada de la circulación extracorpórea permitió el desarrollo de técnicas más sofisticadas. Así, Cooley, en 1958, hizo la primera reparación lineal. Esta técnica consiste en la apertura del aneurisma, la resección de su pared y el cierre del defecto mediante una doble sutura apoyada en teflón o pericardio. Independientemente de la reconstrucción de la geometría original del VI, con esta técnica no se trataba la porción aquinética correspondiente al septo interventricular. Desde el principio se comprendió que el problema no podría resolverse si no se abordaba la cicatriz septal ([fig. 3](#)).

Tabla 3

Recomendaciones de tratamiento en los pacientes que presentan una coronaria anómala con origen en un seno opuesto

Recomendaciones	Clase	Nivel de evidencia
Pacientes con AAOCA, isquemia o síncope debido a arritmias ventriculares, o historia de muerte súbita recuperada, deben limitar su actividad física y considerar el tratamiento quirúrgico	I	B
Pacientes con AAOCA, isquemia o síncope debido a arritmias ventriculares, o historia de muerte súbita recuperada, deben limitar su actividad física y si el tratamiento quirúrgico presenta un elevado riesgo, considerar el tratamiento percutáneo	I	C
Los pacientes con o sin síntomas que presentan AAOLCA, con un curso interarterial deben restringir su actividad física y no deben participar en deportes de competición	I	B
En pacientes asintomáticos con AAOLCA y curso interarterial se debe considerar el tratamiento quirúrgico	I	B
Los pacientes con AAORCA deben ser evaluados mediante pruebas de provocación de isquemia (ecocardiograma de estrés, o test de esfuerzo con isótopos). Los pacientes asintomáticos y con prueba de esfuerzo negativa para isquemia pueden participar en deportes de competición después de ser informados sobre los riesgos de muerte súbita	Ila	C
La cirugía de reparación de AAOCA debe incluir la eliminación de la zona intramural y de cualquier estenosis a nivel ostial, mediante ostioplastia, unroofing, o reimplante	I	B

Tomado de Brothers et al.¹⁴**Figura 3.** Reparación lineal.**Remodelado ventricular. La ventriculoplastia con parche**

En la técnica de Jatene, una vez resecado el aneurisma, se realiza una bolsa de tabaco en el borde de la resección que frunce el defecto, redirige las fibras musculares y disminuye el tamaño del VI. El defecto resultante se repara mediante un cierre lineal o con un parche de dacrón. La porción septal de la cicatriz se pliega con puntos sueltos.

La técnica de Dor, llamada endoventriculoplastia, busca la exclusión de toda el área aquirética o disquirética, incluyendo el septo (fig. 4)¹⁷. Tras abrir el VI a través de la cicatriz, se realiza una bolsa de tabaco en la zona de transición (fig. 5) entre el miocardio sano y el no viable (sutura de Fontan), y posteriormente el defecto residual se cierra con un parche sintético. De esta forma, se excluye de la cavidad ventricular la zona necrosada y la aquinesia queda reducida a un pequeño segmento correspondiente al parche.

Ventriculectomía parcial izquierda

En 1997 Batista publicó esta técnica, que consiste en resecar una porción de la pared libre del VI con el objeto de disminuir su diámetro, y con ello la tensión de la pared y frenar o revertir el remodelado. A pesar de los buenos resultados iniciales, se comprobó que la recurrencia de la IC y la mortalidad eran elevadas a partir de los 2 años de seguimiento, y la técnica ha sido abandonada.

La restauración ventricular

Basándose en la endoventriculoplastia de Dor, Athanasuleas y Buckberg desarrollaron, a finales del siglo pasado, el concepto de restauración ventricular¹⁸. Surge como un abordaje integral de la

miocardiopatía isquémica, actuando sobre sus 3 componentes: el miocardio, la enfermedad coronaria y la insuficiencia mitral.

Estudios anatómicos y de RM han demostrado que el principal determinante de la función del VI es la disposición de las fibras musculares¹⁹. Cuando el VI infartado se dilata y se vuelve esférico, las fibras se orientan transversalmente en vez de manera oblicua y la fracción de eyección puede disminuir del 60 al 30%. Además, la insuficiencia mitral residual tras el infarto potencia los mecanismos de remodelado. Por último, es necesaria una revascularización lo más extensa posible.

Indicaciones

Los candidatos a esta intervención son pacientes con historia de infarto previo, generalmente anterior y síntomas avanzados de IC. La evaluación preoperatoria del tamaño y forma del VI mediante ecocardiograma y resonancia cardíaca son la clave para definir la operabilidad. La presencia de un VI dilatado ($VTSVI > 60 \text{ ml/m}^2$), con una cicatriz (aquí o disquirética) $\geq 35\%$ del perímetro del VI y con viabilidad en los segmentos restantes son los criterios para indicar la técnica. La insuficiencia mitral ≥ 11 o la presencia de un anillo dilatado son indicación de reparación mitral.

La técnica quirúrgica

Una vez realizadas la revascularización y la reparación mitral, la endoventriculoplastia puede hacerse con el corazón latiendo o parado. El aspecto más importante es la orientación del parche, que es lo que determinará la morfología elíptica de la cavidad residual y reorientar las fibras musculares creando un neoápe. En casos con gran dilatación ventricular, con extensión inferior de la cicatriz o en aquellos en los que la cicatriz no está claramente definida

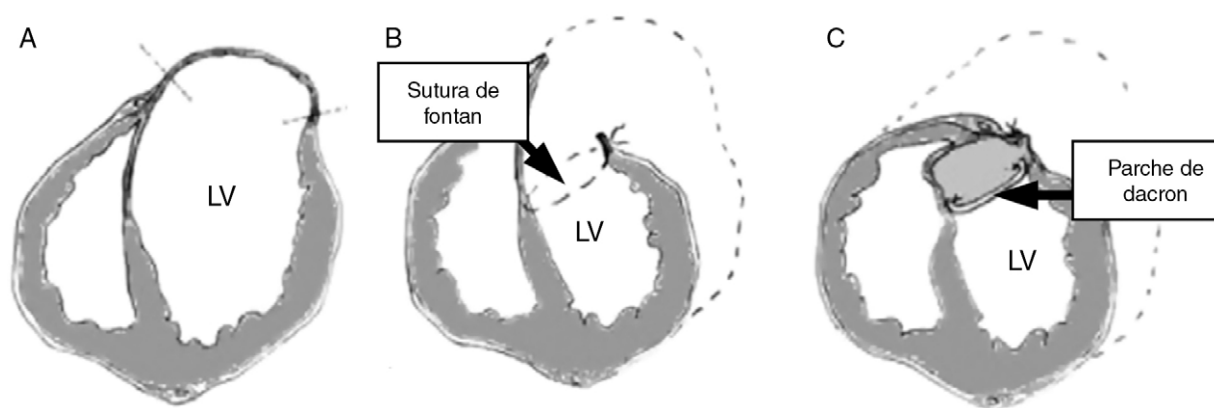


Figura 4. Endoventriculoplastia de Dor.

son de gran utilidad los balones diseñados específicamente para la endoventriculoplastia.

Los resultados

Son varias las series publicadas, pero quizás la más interesante es la correspondiente al grupo RESTORE²⁰. Este registro internacional incluyó a 1.198 pacientes sometidos a restauración ventricular. El 86% estaba en clase funcional de la NYHA III o IV. En el 90% de los casos se asoció revascularización y la reparación mitral se realizó en el 20%. La mortalidad hospitalaria fue del 5,3% y la supervivencia a 5 años del 68%. La FE aumentó del 29,6 al 39,6% y el VTSVI disminuyó de 80,4 ml/m² a 56,6 ml/m².

El ensayo clínico STICH

Cuando comparamos los resultados de la restauración ventricular en las distintas series con la historia natural de la enfermedad, se indica un impacto favorable en la supervivencia sobre el tratamiento médico o la revascularización aislada. El STICH fue diseñado para demostrar por un lado la superioridad de la cirugía coronaria sobre el tratamiento médico en pacientes con disfunción ventricular (hipótesis 1) y, por otro, el beneficio en términos de muerte o nueva hospitalización de asociar la restauración ventricular a la cirugía coronaria (hipótesis 2).

La publicación de los resultados de la hipótesis 2 en el *New England Journal of Medicine* en 2009²¹ causó un gran revuelo y se consideró la «defunción» oficial de la técnica. Tras aleatorizar a 1.000 pacientes, y con un seguimiento mediano de 48 meses,

aunque la restauración disminuyó significativamente el volumen ventricular, no hubo diferencias en la clase funcional, la necesidad de reingreso hospitalario ni en la mortalidad. Aunque de entrada los resultados parecen incontestables, este estudio presentaba múltiples defectos de diseño y de ejecución, que llegaron a hacer que determinados autores solicitaran incluso su retirada²².

A modo de ejemplo, se debe decir que se incluyó a pacientes con alteraciones en la contractilidad de la cara anterior pero sin el diagnóstico de la cicatriz (solo el 50% de los pacientes presentaba aquinesia anterior) y el volumen ventricular solo se midió en el 33% de los pacientes.

De esta manera, el estudio incluyó a un gran número de pacientes sin cicatriz anterior; se desconoce el volumen ventricular en la mayoría de los casos y se aplicó la técnica quirúrgica de manera incorrecta. Por todo ello, el STICH es el ejemplo claro de que un estudio mal diseñado y peor ejecutado puede llevar a conclusiones equivocadas²².

Conclusiones

Aunque no existen estudios aleatorizados comparando la reparación lineal con la endoventriculoplastia, en general, se acepta esta última como la técnica de elección en las cicatrices extensas, sobre todo anteriores, quedando reservada la reparación lineal para los aneurismas de pequeño tamaño, sobre todo inferiores.

La presencia de una cicatriz en la pared ventricular suficientemente grande es la causante de la puesta en marcha de los mecanismos de remodelado que llevan al desarrollo de disfunción ventricular progresiva e IC congestiva. La cirugía de restauración ventricular es capaz de disminuir el tamaño del VI, recuperar su morfología elíptica y mejorar la función sistólica, consiguiendo mejorar significativamente la clase funcional a largo plazo y disminuir el número de reingresos hospitalarios por IC.

Conflicto de intereses

Los autores declaran no tener ningún conflicto de intereses.

Bibliografía

1. Byrne J, Leacche M, Vaughan D, Zhao D. Hybrid cardiovascular procedures. *J Am Coll Cardiol Interv.* 2008;1:459–68.
2. Chang M, Lee CW, Ahn JM, Cavalcante R, Sotomi Y, Onuma Y, et al. Impact of multivessel coronary artery disease with versus without left main coronary artery disease on long-term mortality after coronary bypass grafting versus drug-eluting stent implantation. *Am J Cardiol.* 2017;119:225–30.
3. Baishya J, George A, Krishnamoorthy J, Muniraju G, Chakravarthy M. Minimally invasive compared to conventional approach for coronary artery bypass grafting improves outcome. *Ann Card Anaesth.* 2017;20:57–60.

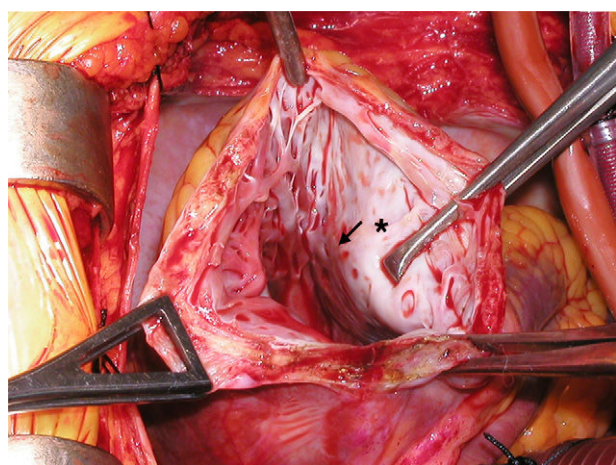


Figura 5. Zona de transición entre el miocardio sano y el no viable.

4. Tatoulis J, Buxton BF, Fuller JA. Patencies of 2127 arterial to coronary conduits over 15 years. *Ann Thorac Surg.* 2004;77:93–101.
5. Shen L, Hu A, Wang H, Xiong H, Zheng Z, Li L, et al. One-stop hybrid coronary artery bypass grafting and percutaneous coronary intervention for the treatment of multivessel coronary artery disease 3-year follow-up results from a single institution. *J Am Coll Cardiol.* 2013;61:2525–33.
6. Halkos ME, Rab ST, Vassiliades TA, Morris DC, Douglas JS, Kilgo PD<ET AL>. Hybrid coronary revascularization versus off-pump coronary artery bypass for the treatment of left main coronary stenosis. *Ann Thorac Surg.* 2011;92: 2155–60.
7. Allen K, Dowling RD, Fudge TL, Schoettle P, Selinger SL, Gangahar DM, et al. Comparison of transmyocardial revascularization with medical therapy in patients with refractory angina. *N Engl J Med.* 1999;341:1029–36.
8. Briones E, Lacalle JR, Marin-Leon I, Rueda JR. Transmyocardial laser revascularization versus medical therapy for refractory angina. *Cochrane Database Syst Rev.* 2015;82:CD003712.
9. Reyes G, Allen KB, Aguado B, Duarte J. Bone marrow laser revascularization for treating refractory angina due to diffuse coronary artery disease. *Eur J Cardiothorac Surg.* 2009;36:192–4.
10. Noiseux N, Mansour S, Weisel R, Stevens LM, der Sarkissian S, Tsang K<ET AL>. The IMPACT-CABG trial: A multicenter, randomized clinical trial of CD133(+) stem cell therapy during coronary artery bypass grafting for ischemic cardiomyopathy. *J Thorac Cardiovasc Surg.* 2016;152:1582–8.
11. Angelini P. Novel imaging of coronary artery anomalies to assess their prevalence, the causes of clinical symptoms, and the risk of sudden cardiac death. *Circ Cardiovasc Imaging.* 2014;7:747–54.
12. Angelini P. Coronary artery anomalies: An entity in search of an identity. *Circulation.* 2007;115:1296–305.
13. Heermann P, Heindel W, Schulke C. Coronary artery anomalies: Diagnosis and Classification based on Cardiac CT and MRI (CMR) —from ALCAPA to anomalies of termination. *RoFo: Fortschritte auf dem Gebiete der Röntgenstrahlen und der Nuklearmedizin.* 2017;189:29–38.
14. Brothers JA, Frommelt MA, Jaquiss RD, Myerburg RJ, Fraser CD Jr, Tweddell JS. Expert consensus guideline: Anomalous aortic origin of a coronary artery. *J Thorac Cardiovasc Surg.* 2017.
15. Kochar A, Kiefer T. Coronary artery anomalies: When you need to worry. *Curr Cardiol Rep.* 2017;19:39.
16. Centella T, Coca A, Collado R. Combined percutaneous and surgical treatment of a large coronary artery fistula connecting the left anterior descending artery to the right ventricle in an 8-year-old child. *Ann Pediatr Cardiol.* 2016;9:197–8.
17. Dor Sabatier M, Montiglio F, Coste M, di Donato M. Endoventricular patch reconstruction in large ischemic wall-motion abnormalities. *J Card Surg.* 1999;14:46–52.
18. Athanasuleas CL, Stanley AWH, Buckberg GD, Dor V, diDonato M, Blackstone E. Surgical anterior ventricular restoration (SAVER) in the dilated remodeled ventricle after anterior myocardial infarction. *J Am Coll Cardiol.* 2001;37:1199–209.
19. Buckberg GD. Basic science review: The helix and the heart. *J Thorac Cardiovasc Surg.* 2002;124:863–83.
20. Athanasuleas CL, Buckberg GD, Stanley AWH, Siler W, Dor V, di Donato M, et al. Surgical ventricular restoration: The RESTORE group experience. *Heart Fail Rev.* 2005;9:87–97.
21. Jones RH, Velazquez EJ, Michler RE, Sopko G, Oh JK, O'Connor CM, et al. Coronary bypass surgery with or without surgical ventricular reconstruction. *New Engl J Med.* 2009;360:1705–17.
22. Buckberg GD, Athanasuleas CL. The STICH trial: Misguided conclusions. *J Thorac Cardiovasc Surg.* 2009;138:1060–4.



BIOMED



unidix

Especialistas en cirugía cardiovascular

desde 1977 al cuidado de tu salud



91 803 28 02



info@biomed.es