Cir Cardiov. 2017;24(4):190–192

Editorial

Insuficiencia mitral isquémica o funcional ¿a usted cómo le gusta?

Ischemic or functional mitral insufficiency, how do you like it?

Daniel Hernandez-Vaquero

Área del Corazón, Hospital Universitario Central de Asturias, Oviedo, España

«Lo que yo quise decir con lo que dije es lo que dije: si hubiera querido decir otra cosa seguramente lo que hubiera dicho sería esa otra cosa».
Doctor Jorge Bucay
Recuentos para Demian

Después de un infarto agudo de miocardio (IAM), el 20-30% de los pacientes desarrollarán algún grado de insuficiencia mitral isquémica (IMI). A medida que la supervivencia después del IAM aumenta, también lo hará la incidencia de IMI en la población[1]. Por otra parte, la supervivencia a largo plazo se encuentra inversamente relacionada con el grado de IMI. No obstante, incluso la insuficiencia mitral (IM) leve aumenta la mortalidad cardiovascular un 17% a los 3,5 años[2]. El remodelado ventricular con dilatación ventricular y disfunción del mismo lleva a dilatación del anillo mitral, reducción de la fuerza disponible para cerrar los velos, *tethering* y restricción de la movilidad de los velos, lo que resulta en mala coaptación de unos velos absolutamente normales (fig. 1). La ley de Laplace (la presión es proporcional a la tensión superficial dividido por el radio de curvatura) implica que una vez que la IMI se inicia, el volumen ventricular y el estrés de la pared aumentan en paralelo con la precarga. Este aumento en la tensión superficial lleva a más remodelado ventricular, culminando en una espiral que perpetúa el ciclo de dilatación ventricular y *tenting* a medida que aumenta el grado de IM[3,4].

Cuando la IMI es moderada, la controversia se ha dirigido hacia la elección entre asociar o no reparación mitral durante la cirugía de revascularización miocárdica. Michler et al.[5] publicaron los resultados de un ensayo clínico que aleatorizaba a 301 pacientes con IMI moderada y enfermedad multivaso a cirugía coronaria aislada o asociada a reparación valvular. A los 2 años de seguimiento, los autores concluyeron que añadir reparación mitral durante la cirugía coronaria no tenía ningún efecto sobre el remodelado ventricular inverso. Sin embargo, añadía mayor morbilidad y estancia hospitalaria debido a una intervención más compleja y prolongada. Por otra parte, demostraron mayor porcentaje de insuficiencia mitral moderada o severa en el grupo sin reparación (43% *vs.* 25%, p = 0,004).

Por el contrario, cuando la IMI es severa, el debate se ha centrado en la elección entre reparación mitral o recambio con conservación de todo el aparato subvalvular. Goldstein et al.[6] publicaron recientemente los resultados de un ensayo clínico que aleatorizaba a 251 pacientes con IMI a reparación contra reemplazo valvular. A los 2 años de seguimiento los autores concluyeron que no existían diferencias en el remodelado ventricular inverso o supervivencia. Sin embargo, la recurrencia de IMI fue 15 veces más elevada en el grupo de reparación (58,8% *vs.* 3,8%), lo que resultó en mayor porcentaje de reingresos y eventos cardiovasculares. No obstante, este ensayo clínico presenta importantes limitaciones.

Cabría por tanto pensar que la mejor solución para la insuficiencia mitral isquémica severa es el reemplazo valvular. Sin embargo, este estudio[6] no ha tenido en cuenta el principal factor pronóstico de fracaso de reparación mitral con anuloplastia sencilla. El grado de remodelado ventricular, *tenting* o *thetering* ha demostrado en numerosos estudios ser el principal predictor de recurrencia de insuficiencia mitral después de anuloplastia. Así, se ha demostrado que el 90% de los pacientes en los que fracasa la anuloplastia mitral tienen una distancia interpapilar mayor de 2 cm[4]. Sin embargo, este tipo de pacientes, en los que ya se sabe que la anuloplastia va a fracasar, ha sido incluido en este ensayo clínico[6] perjudicando sin duda al grupo con anuloplastia y sesgando los resultados a favor del reemplazo.

Existe un problema relacionado con el ambiguo lenguaje utilizado para definir IMI. Este término se está utilizando tanto para definir aquella IMI tipo IIIb que se produce después de un IAM transmural, causante de una escara formada en territorio no viable, como para aquella IMI tipo IIIb producida como consecuencia de isquemia miocárdica reversible. En este último caso, ante una insuficiencia mitral moderada, la revascularización miocárdica exitosa puede conducir a una reducción del tamaño ventricular, mejora de la sincronía y contractilidad de los músculos papilares, mejoría de la función ventricular, y como consecuencia de todo ello, reducción o desaparición de la IMI. Por tanto, ante isquemia reversible la asociación de reparación mitral podría no importar, e incluso es posible que solo añada riesgo quirúrgico (fig. 1). Quizá por ello la IMI ha sido definida como aquella que ocurre: 1) después de un IAM claramente establecido; 2) permanece más de una semana después del mismo; 3) con movimiento ventricular anómalo en uno o más segmentos; y 4) enfermedad coronaria significativa compatible con ese territorio segmentario[7,8].

Por tanto, la influencia de asociar o no anuloplastia mitral a la cirugía de revascularización se encuentra condicionada por la viabilidad del miocardio. Si el segmento miocárdico correspondiente a los músculos papilares es viable, es probable que la asociación de anuloplastia mitral al procedimiento tan solo añada riesgo quirúrgico y morbilidad.

Por otra parte, denominar IMI a aquella IM que se produce como consecuencia de la hipertrofia excéntrica, de la esfericidad ventricular o del aumento de los diámetros del anillo incurre en un error terminológico, ya que la IMI corresponde únicamente por definición al tipo IIIb de Carpentier. Una vez que el proceso avanza el ventrículo se puede remodelar, convertirse en esférico y, por tanto, ya no estamos ante un problema de disfunción aislada de músculos papilares, sino de dilatación del anillo mitral e

Correo electrónico: dhvaquero@gmail.com

http://dx.doi.org/10.1016/j.circv.2017.04.003
1134-0096/© 2017 Sociedad Española de Cirugía Torácica-Cardiovascular. Publicado por Elsevier España, S.L.U. Este es un artículo Open Access bajo la licencia CC BY-NC-ND (http://creativecommons.org/licenses/by-nc-nd/4.0/).

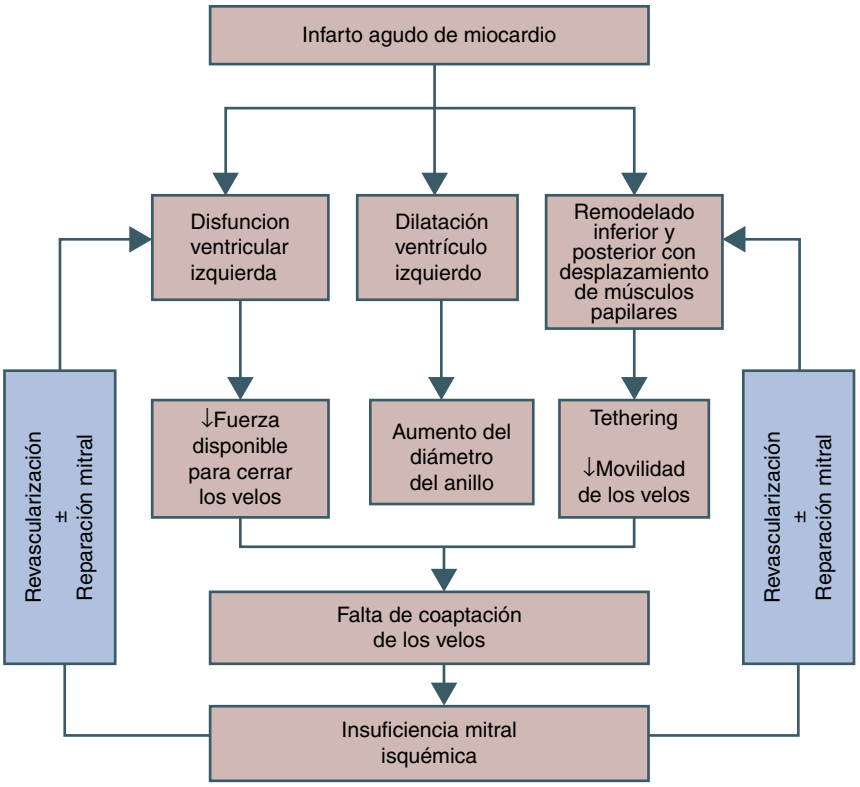

Figura 1. Mecanismo fisiopatológico de la insuficiencia mitral isquémica. Se muestra la posible interrupción del círculo vicioso mediante la cirugía mitral o revascularización miocárdica.

insuficiencia mitral funcional (IMF). Pero esta IMF no solamente puede producirse como consecuencia de un proceso avanzado de IMI, sino que cualquier causa que conduzca a la dilatación ventricular también puede originar una IMF. Es más, actualmente se está investigando el papel que desempeñan las arritmias supraventriculares crónicas en la dilatación del anillo mitral y la consecuente insuficiencia mitral funcional. Por tanto, no se puede equiparar insuficiencia mitral isquémica con insuficiencia mitral funcional.

Mientras que la anuloplastia es posiblemente el tratamiento de elección de la IMI sin *tenting*, el reemplazo con conservación de todo el aparato subvalvular lo es para la IMI y funcional con *tenting*. Sin embargo, este *tenting* o remodelado ventricular no debería categorizarse como una variable dicotómica, sino que se trata de un proceso continuo. Entre la anuloplastia y el reemplazo existen un conjunto de técnicas quirúrgicas sobre el aparato subvalvular que son capaces de reducir el *tenting* y pueden llevar a una anuloplastia mitral exitosa y duradera. Estas técnicas, en continuo proceso de desarrollo, aún no son utilizadas de forma habitual. Por eso el esfuerzo del grupo de Pedraz et al.[9] de publicar en Cirugía Cardiovascular sus resultados sobre estos infrecuentes procedimientos merece reconocimiento y es meritorio. Estos autores demuestran que la realización de técnicas sobre el aparato subvalvular para reducir el *tenting* y conseguir una anuloplastia eficaz puede realizarse de forma segura en manos experimentadas consiguiendo, en esta pequeña serie, una baja tasa de recidiva mitral. De hecho, solamente el 12,5% de los pacientes recidivaron durante un seguimiento medio superior a 2 años, un porcentaje muy inferior al de 58,8% de Goldstein et al.[6]. Aunque se echa en falta el grado de *tenting* previo, el haber realizado estas técnicas hace suponer que probablemente estemos ante una muestra con un grado de remodelado previo elevado. Se echa en falta por tanto el grado de *tenting* previo a la intervención para conocer en qué fase del proceso estaban los pacientes y un lenguaje más preciso en relación con la IMI o IMF.

La controversia por tanto es estrictamente terminológica. Ante una IM severa con velos normales el éxito de la anuloplastia versus reemplazo depende del grado de *tenting/tethering* o remodelado existente. Sin embargo, ante una IM moderada, el éxito de realizar solamente cirugía coronaria o asociar anuloplastia depende de la viabilidad miocárdica.

En este número de Cirugía Cardiovascular Iglesias et al.[10] publican los resultados a largo plazo de una serie de 90 pacientes con IMI moderada o severa sometidos a anuloplastia mitral con el anillo mitral protésico Carpentier-McCarthy-Adams IMR ETlogix (Edwards Lifescience, Irvine, California, EE. UU.). Más del 90% de los mismos tenían un IAM previo. El trabajo es interesante y valioso, ya que el seguimiento es realmente prolongado, describiéndose supervivencia libre de recidiva a 10 años. Además, se trata de un anillo mitral protésico con unas características especiales actuando específicamente sobre la IM tipo IIIb, por lo que resulta interesante conocer sus resultados.

Mientras aparece más evidencia esperemos que se unifique la definición de IMI y que no se utilice tan libremente. Mientras tanto, existen numerosas incógnitas que necesitan ser resueltas en un futuro próximo. La detección de viabilidad miocárdica como factor clave para decidir si asociar anuloplastia mitral en pacientes con IMI moderada que van a ser intervenidos de cirugía coronaria o el papel de las técnicas de aproximación de músculos papilares, así como otros procedimientos de reducción del *tenting* son solo 2 ejemplos. En este número los autores contribuyen a aumentar el conocimiento sobre estos y otros temas.

Responsabilidades éticas

Protección de personas y animales. Los autores declaran que para esta investigación no se han realizado experimentos en seres humanos ni en animales.

Confidencialidad de los datos. Los autores declaran que en este artículo no aparecen datos de pacientes.

Derecho a la privacidad y consentimiento informado. Los autores declaran que en este artículo no aparecen datos de pacientes.

Bibliografía

1. Dayan V, Soca G, Cura L, Mestres CA. Similar survival after mitral valve replacement or repair for ischemic mitral regurgitation: A meta-analysis. Ann Thorac Surg. 2014;97:758–65.
2. Perrault LP, Moskowitz AJ, Kron IL, Acker MA, Miller MA, Horvath KA, et al. Optimal surgical management of severe ischemic mitral regurgitation: To repair or to replace. J Thorac Cardiovasc Surg. 2012;143:1396–403.
3. Lee LS, Kwon MH, Cevasco M, Schmitto JD, Mokashi SA, McGurk S, et al. Postoperative recurrence of mitral regurgitation after annuloplasty for functional mitral regurgitation. Ann Thorac Surg. 2012;94:1211–6.
4. Roshanali F, Mandegar MH, Yousefnia MA, Rayatzadeh H, Alaeddini F. A prospective study of predicting factors in ischemic mitral regurgitation recurrence after ring annuloplasty. Ann Thorac Surg. 2007;84:745–9.
5. Michler RE, Smith PK, Parides MK, Ailawadi G, Thourani V, Moskowitz AJ, et al. Two-year outcomes of surgical treatment of moderate ischemic mitral regurgitation. N Engl J Med. 2016;374:1932-41.
6. Goldstein D, Moskowitz AJ, Gelijns AC, Ailawadi G, Parides MK, Perrault L, et al. Two-year outcomes of surgical treatment of severe ischemic mitral regurgitation. N Engl J Med. 2016;374:344–53.
7. Sundt TM. Surgery for ischemic mitral regurgitation. N Engl J Med. 2014;371:2228–9.
8. Borger MA, Alam A, Murphy PM, Doenst T, David TE. Chronic ischemic mitral regurgitation: Repair, replace or rethink. Ann Thorac Surg. 2006;81:1153–61.
9. Pedraz A, Rodríguez-Abella H, Sanchez D, Cuerpo G, Ruiz M, Fortuny R, et al. Reparación de la insuficiencia mitral funcional mediante abordaje del aparato subvalvular. Resultados a medio plazo. Cir Cardiov. 2017.
10. Iglesias C, Estevez F, Gonzalez M, Alvarez N, Bouzas A, Cuenca JJ. Anillo mitral asimétrico en la corrección de la insuficiencia mitral isquémica crónica: resultados clínicos y predictores ecocardiográficos de recidiva. Cir Cardiov. 2017.

BIOMED
unidix
Especialistas
en cirugía
cardiovascular
desde 1977 al cuidado de tu salud
91 803 28 02
info@biomed.es