Caso Clínico

Pseudoaneurisma aórtico de gran tamaño con comunicación al exterior

Giant pseudoaneurysm with external communication

Aníbal Bermúdez García*, Nora García Borges, María de los Ángeles Martin Dominguez, Carmen Carmona Vela y Miguel Ángel Gómez Vidal

Cirugía Cardiovascular, Hospital Universitario Puerta del Mar, Cádiz, España

Paciente de 77 años intervenido por EAo severa con postoperatorio complicado en UCI, imposibilidad de extubación. Es reintervenido por fuga periprotésica severa a las 3 semanas.

El postoperatorio transcurre sin incidencias y el paciente es dado de alta tras 10 días de esta segunda intervención.

Después de 42 días el paciente acude a Urgencias por dehiscencia cutánea y aparición de una tumoración en tercio superior de la esternotomía (fig. 1) y mal estado general.

Se solicita TAC pensando en una posible mediastinitis o dehiscencia esternal, sin sospechar la complicación aórtica que fue hallada de modo casual.

La TAC describe fuga de contraste desde la cara anterior de la aorta ascendente (fig. 2), con hematoma periaórtico de gran tamaño que infiltra mediastino anterior, plano esternal y tejido celular subcutáneo y que comunica con el exterior (figs. 2 y 3).

Figura 1. Dehiscencia cutánea con expulsión de contenido hemático.

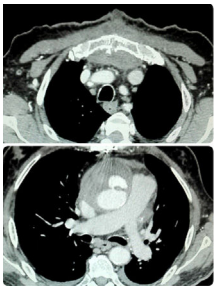

Figura 2. Pseudoaneurisma aórtico con fuga de contraste y hematoma periaórtico de gran tamaño que infiltra planos superficiales y comunica al exterior.

Figura 3. Hematoma periaórtico hacia planos superior de la esternotomía.

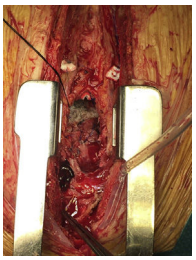

Figura 4. Imagen del campo quirúrgico en la resolución del mismo.

Bajo circulación extracorpórea a través de arteria y vena femoral, hipotermia profunda a 20 °C y parada circulatoria total e inmediatamente tras abrir el esternón y perder la compresión anatómica que lo mantenía contenido, comenzó una hemorragia de gran cuantía, por lo que se inició la parada circulatoria total de 9 min y fue posible su reparación mediante sutura directa del orificio localizado en la zona anterior de aorta ascendente con varios puntos de monofilamento apoyados en teflón (fig. 4).

Responsabilidades éticas

Protección de personas y animales. Los autores declaran que para esta investigación no se han realizado experimentos en seres humanos ni en animales.

Confidencialidad de los datos. Los autores declaran que en este artículo no aparecen datos de pacientes.

Derecho a la privacidad y consentimiento informado. Los autores declaran que en este artículo no aparecen datos de pacientes.

* Autor para correspondencia.
Correo electrónico: anibalber@gmail.com (A. Bermúdez García).

http://dx.doi.org/10.1016/j.circv.2017.02.010
1134-0096/© 2017 Sociedad Española de Cirugía Torácica-Cardiovascular. Publicado por Elsevier España, S.L.U. Este es un artículo Open Access bajo la licencia CC BY-NC-ND (http://creativecommons.org/licenses/by-nc-nd/4.0/).

BIOMED
unidix
Especialistas
en cirugía
cardiovascular
desde 1977 al cuidado de tu salud
91 803 28 02
info@biomed.es