Cir Cardiov. 2017;24(5):305.e1–305.e3

Revisión

Tratamiento endovascular con estent de síndrome de vena cava superior asociado a cables de marcapasos. Revisión de la literatura

Andrés Reyes Valdivia[a,*], Marta Garnica Ureña[a], Enrique Oliva de Anquín[b], Jorge Rodríguez-Roda Stuart[b] y Claudio Gandarias Zúñiga[a]

[a] Servicio de Angiología y Cirugía Vascular, Hospital Ramón y Cajal, Madrid, España
[b] Servicio de Cirugía Cardiaca, Hospital Ramón y Cajal, Madrid, España

INFORMACIÓN DEL ARTÍCULO

Historia del artículo:
On-line el 21 de febrero de 2017

Palabras clave:
Síndrome vena cava superior
Endovascular
Estent
Marcapasos cardiaco

RESUMEN

La aparición de trombosis venosa asociada a cables de marcapasos no es una entidad infrecuente, cursando habitualmente de forma asintomática o con síntomas leves debido a la dificultad del retorno venoso. Esto debido a la colateralidad secundaria y progresiva que compensa dicho componente mecánico obstructivo. La presentación sintomática como síndrome de vena cava superior no es habitual y su aparición por tanto, poco frecuente; dada la extensa colateralidad venosa que asocian estos pacientes.

© 2016 Sociedad Española de Cirugía Torácica-Cardiovascular. Publicado por Elsevier España, S.L.U. Este es un artículo Open Access bajo la licencia CC BY-NC-ND (http://creativecommons.org/licenses/by-nc-nd/4.0/).

Endovascular stent treatment of superior vena cava syndrome due to pacemaker leads. Literature review

Keywords:
Superior vena cava syndrome
Endovascular
Stent
Cardiac pacemaker

ABSTRACT

Deep venous thrombosis caused by pacemaker leads is not infrequent. This disease may present asymptomatic or only with mild symptoms due to large venous collateral network. The severe symptomatic form as superior vena cava syndrome is unusual but with high morbidity and mortality if not treated correctly.

© 2016 Sociedad Española de Cirugía Torácica-Cardiovascular. Published by Elsevier España, S.L.U. This is an open access article under the CC BY-NC-ND license (http://creativecommons.org/licenses/by-nc-nd/4.0/).

La aparición de trombosis asociada a cables de marcapasos no es una entidad infrecuente, cursando habitualmente de forma asintomática o con síntomas leves debido a la dificultad del retorno venoso. Esto es debido a la colateralidad secundaria y progresiva que compensa dicho componente mecánico obstructivo. Algunas series describen entre un 30-45% de pacientes con esta enfermedad incluyendo el periodo temprano y tardío de su seguimiento[1]. Sin embargo, la presentación sintomática como síndrome de vena cava superior (SVCS) no es habitual y su aparición por tanto, poco frecuente; dada la extensa colateralidad venosa que asocian estos pacientes.

Presentamos el caso de un varón de 66 años al cual se le colocó un marcapasos definitivo bicameral de doble estimulación (DDD) 20 años atrás por bloqueo aurículo-ventricular completo. Acude por edema en esclavina y cianosis facial. Se le realiza angiotomografía computarizada (angio-TC) donde se evidencia trombosis de VCS, tronco innominado y vena subclavia. Se solicita flebografía diagnóstica (fig. 1) en donde se observa gran colateralidad venosa desde ambos sectores venosos, venas intercostales y flujo retrógrado desde vena ácigos. Con estos hallazgos se realiza diagnóstico de SVCS tipo III y se programa para tratamiento.

Bajo anestesia general se realiza retirada del marcapasos desde vena subclavia izquierda. Se utiliza método extracción de electrodos mediante vainas de radiofrecuencia (Cook Pacemaker Corporation). Punción venosa femoral derecha y punción de vena subclavia izquierda. Se realiza angioplastia simple con balón Atlas® GOLD 10 × 40 mm evidenciando estenosis residual importante por lo que se decide colocación de estent de nitinol en vena cava superior hasta aurícula derecha tipo Sinus Vinus® 14 × 40 mm. Se complementa procedimiento con estent de nitinol tipo Protege® 8 × 40 mm en tronco venoso innominado y estent recubierto autoexpandible tipo Viabahn® 9 × 50 mm debido a posible rotura venosa tras manipulación con guía. Flebografía final con permeabilidad de eje venoso. Se culmina procedimiento con colocación de electrodo epicárdico y colocación de marcapasos VVI en el sitio de la extracción conectándolo al electrodo epicárdico. Durante el procedimiento de extracción fue necesaria la colocación de atropina debido a la dependencia del marcapasos. El primer día postoperatorio cursa sin intercurrencias y mejoría dramática del edema facial y cianosis. Es dado de alto en el 4.° día posquirúrgico con tratamiento anticoagulante.

* Autor para correspondencia.
Correo electrónico: cauzaza@hotmail.com (A. Reyes Valdivia).

http://dx.doi.org/10.1016/j.circv.2016.11.058
1134-0096/© 2016 Sociedad Española de Cirugía Torácica-Cardiovascular. Publicado por Elsevier España, S.L.U. Este es un artículo Open Access bajo la licencia CC BY-NC-ND (http://creativecommons.org/licenses/by-nc-nd/4.0/).

Figura 1. Flebografía diagnóstica: a) Muestra extensa red de colaterales de vena subclavia derecha; b) Oclusión de vena subclavia izquierda con colaterales intercostales y c) Vena ácigos hipertrófica con flujo retrógrado.

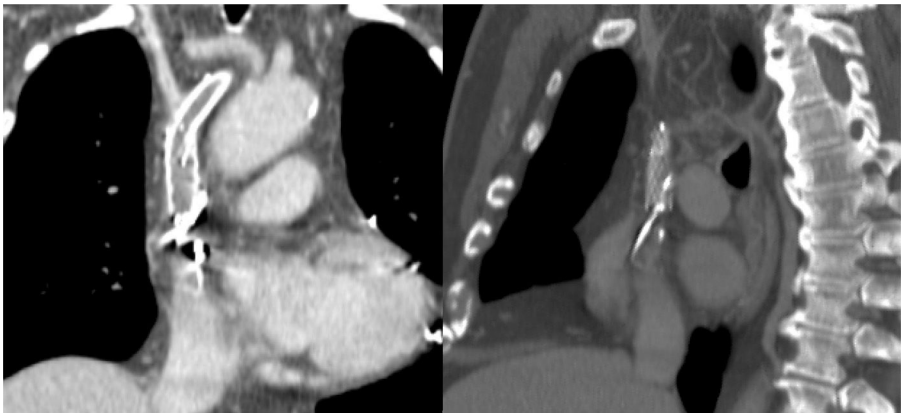

Figura 2. Angio-TC control al mes. Estent en VCS permeable y estent en tronco innominado con tendencia a estenosis.

La angio-TC control del mes (fig. 2) muestra permeabilidad de vena cava superior y estenosis de zona de tronco innominado venoso. Se decide no realizar tratamientos adicionales, dada la situación clínica del paciente y su excelente evolución. A los 3 meses de seguimiento persiste con buen estado clínico. Creemos que dada la extensa colateralidad venosa de ambos ejes venosos superiores y ramas intercostales, el hecho de mantener permeable el estent de VCS ha revertido el flujo de la vena ácigos funcionando correctamente como sistema de drenaje de la colateralidad mencionada.

El SVCS es una entidad poco frecuente, que puede llegar a comprometer la vida del paciente si no se realiza un tratamiento adecuado. Produce los síntomas típicos de la congestión venosa del hemicuerpo superior, pudiendo llegar a producir edema cerebral y muerte. La relación con los cables de marcapasos no es aún bien entendida. Probablemente la irritación mecánica crónica y la reacción a cuerpo extraño puedan resultar en fibrosis, formación de trombo y por último estrechez o estenosis del vaso[2]. Ciertos detalles técnicos, clínicos y terapéuticos con relación a la retirada de los cables de marcapasos, así como otras recomendaciones están definidas en un consenso descrito por Wilkoff et al.[3]. El tratamiento con angioplastia simple en estos pacientes resulta efectivo en el corto plazo, pero las series describen una alta tasa de re-estenosis y por tanto, la necesidad de tratamientos endovasculares adicionales[4]. La serie con más pacientes de SVCS asociada a cables de marcapasos referida en la literatura describe a 6 pacientes con seguimiento medio de 48 meses, requiriendo la mitad de ellos tratamientos endovasculares adyuvantes[5]. En el procedimiento inicial, tras la retirada de los cables se colocaron en su mayoría estents de nitinol de entre 14-18 mm de diámetro obteniendo 100% de éxito técnico. Otras series describen también la utilidad de estent en VCS para este tipo de pacientes con resultados similares[6,7]. Los estents impregnados con fármaco podrían tener una mayor efectividad a largo plazo, aunque el rol de estos dispositivos en este sector aun no está claramente establecido[8].

Para aquellos pacientes con recidivas de la enfermedad por re-estenosis tras tratamiento endovascular, la opción quirúrgica abierta sería una alternativa[9]. En estos pacientes el abordaje por esternotomía media, circulación extracorpórea y la reconstrucción venosa resulta en un tratamiento definitivo.

El tratamiento endovascular con estent en pacientes con SVCS asociada a cables de marcapasos es una técnica útil y eficaz. Algunos pacientes precisarán re-intervenciones endovasculares para asegurar el resultado a largo plazo. Se precisan más estudios para determinar la mejor estrategia de tratamiento en este tipo de pacientes.

Responsabilidades éticas

Protección de personas y animales. Los autores declaran que para esta investigación no se han realizado experimentos en seres humanos ni en animales.

Confidencialidad de los datos. Los autores declaran que han seguido los protocolos de su centro de trabajo sobre la publicación de datos de pacientes.

Derecho a la privacidad y consentimiento informado. Los autores han obtenido el consentimiento informado de los pacientes y/o sujetos referidos en el artículo. Este documento obra en poder del autor de correspondencia.

Conflicto de intereses

Los autores declaran no tener ningún conflicto de intereses.

Bibliografía

1. Spittell PC, Hayes DL. Venous complications after insertion of a transvenous pacemaker. Mayo Clin Proc. 1992;67:258–65.
2. Shimada Y, Yaku H, Kawata M, Oka K, Shuntoh K, Okano T, et al. An operative case of inferior vena cava stenosis due to fibrosis around permanent pacemaker leads. Pacing Clin Electrophysiol. 2002;25:223–5.
3. Wilkoff BL, Love CJ, Byrd CL, Bongiorni MG, Carrillo RG, Crossley GH, et al., Heart Rhythm Society; American Heart Association. Transvenous lead extraction: Heart Rhythm Society expert consensus on facilities, training, indications, and patient management: This document was endorsed by the American Heart Association (AHA). Heart Rhythm. 2009;6:1085–104.
4. Bornak A, Wicky S, Ris HB, Probst H, Milesi I, Corpataux JM. Endovascular treatment of stenoses in the superior vena cava syndrome caused by non-tumoral lesions. Eur Radiol. 2003;13:950–6.
5. Fu HX, Huang XM, Zhong L, Osborn MJ, Bjarnason H, Mulpuru S, et al. Outcome and management of pacemaker-induced superior vena cava syndrome. Pacing Clin Electrophysiol. 2014;37:1470–6.
6. Chan AW, Bhatt DL, Wilkoff BL, Roffi M, Mukherjee D, Gray BH, et al. Percutaneous treatment for pacemaker-associated superior vena cava syndrome. Pacing Clin Electrophysiol. 2002;25:1628–33.
7. Klop B, Scheffer MG, McFadden E, Bracke F, van Gelder B. Treatment of pacemaker-induced superior vena cava syndrome by balloon angioplasty and stenting. Neth Heart J. 2011;19:41–6.
8. Warner P, Uberoi R. Superior vena cava stenting in the 21st century. Postgrad Med J. 2013;89:224–30.
9. Kalra M, Gloviczki P, Andrews JC, Cherry KJ Jr, Bower TC, Panneton JM, et al. Open surgical and endovascular treatment of superior vena cava syndrome caused by non-malignant disease. J Vasc Surg. 2003;38:215–23.

BIOMED
unidix
Especialistas
en cirugía
cardiovascular
desde 1977 al cuidado de tu salud
91 803 28 02
info@biomed.es