Cir Cardiov. 2017;**24(6)**:361–362

Caso Clínico

Comunicación interventricular tipo Gerbode tras sustitución valvular mitral

Delayed acquired Gerbode defect after mitral valve replacement

Ramón Maseda Uriza[a,*], Jesus Piqueras Flores[a], M. Angeles Pérez Mártinez[a], M. Thiscal López Lluva[b] y Alfonso Jurado Román[b]

[a] *Cardiología, Hospital General Universitario de Ciudad Real, Ciudad Real, España*
[b] *Cardiología intervencionista, Hospital General Universitario de Ciudad Real, Ciudad Real, España*

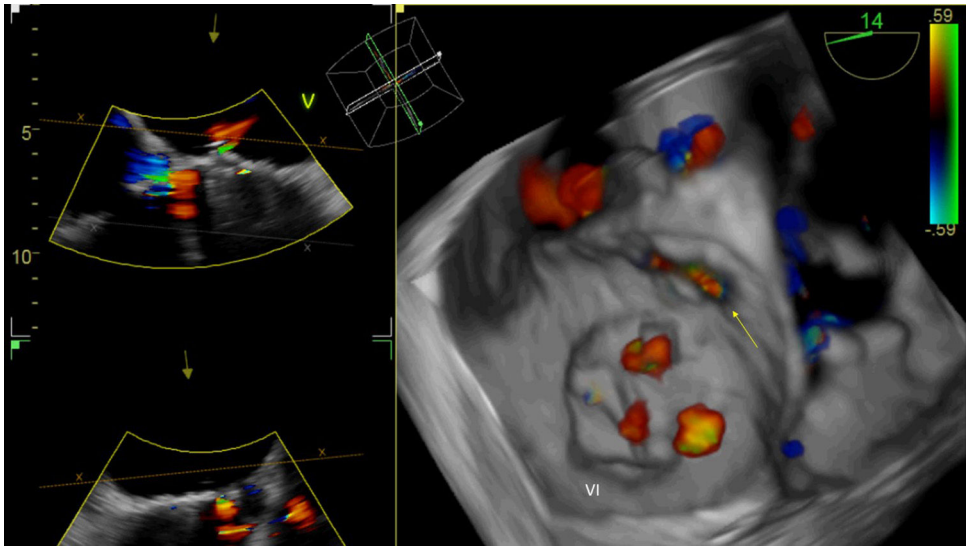

Figura 1. Ecocardiograma transesofágico: corte 3D que muestra paso de color a nivel de septo membranoso (flecha).

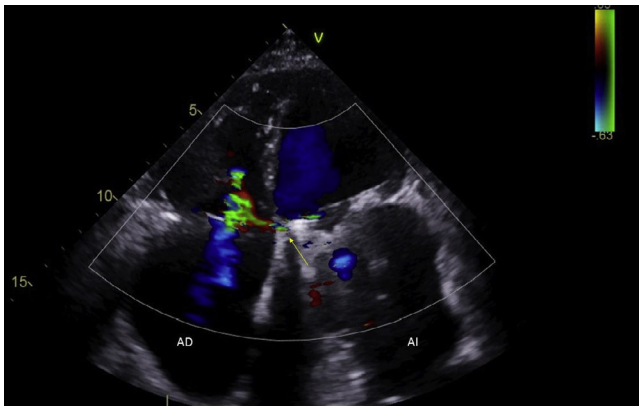

Figura 2. Doppler color que muestra cortocircuito entre VI y AD (flecha).

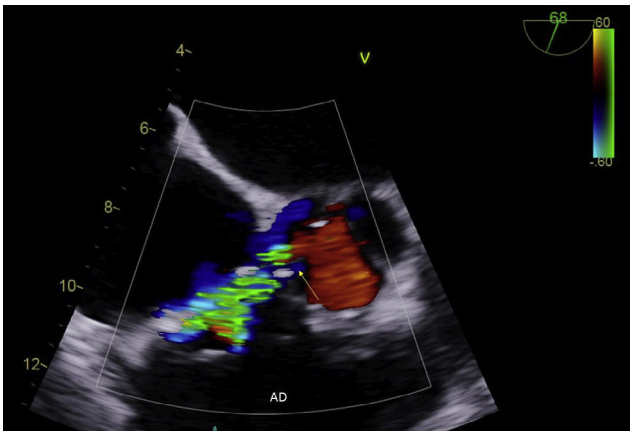

Figura 3. Doppler color que muestra cortocircuito entre VI y AD (flecha).

* Autor para correspondencia.
Correo electrónico: maseda12@hotmail.com (R. Maseda Uriza).

https://doi.org/10.1016/j.circv.2016.10.005
1134-0096/© 2016 Sociedad Española de Cirugía Torácica-Cardiovascular. Publicado por Elsevier España, S.L.U. Este es un artículo Open Access bajo la licencia CC BY-NC-ND (http://creativecommons.org/licenses/by-nc-nd/4.0/).

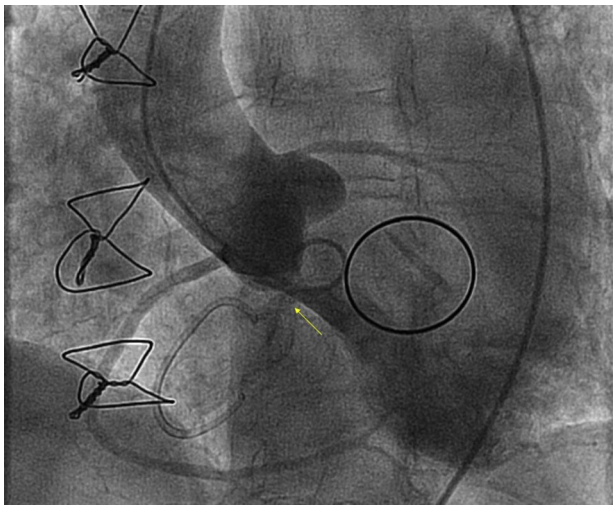

Figura 4. Ventriculografía donde se muestra paso de contraste de VI a AD (flecha).

Presentamos el caso de una mujer de 73 años con antecedentes de sustitución valvular mitral y anuloplastia tricuspídea con anillo, hace 4 años, por valvulopatía mitral reumática.

Asintomática y prótesis normofuncionante en revisiones. En los últimos meses aparición y aumento progresivo de disnea hasta hacerse de reposo, con aparición de edemas.

En ecocardiograma transtorácico destaca a nivel de SIV una aceleración Doppler con flujo continuo en sístole y diástole I-D compatible con fístula entre ventrículo izquierdo y aurícula derecha.

Ante la sospecha de CIV tipo Gerbode se realiza ETE (figs. 1-3) y cateterismo (fig. 4), comprobándose chorro de cortocircuito I-D que se origina a nivel de septo membranoso adyacente al seno no coronariano en su porción más anterior, y que se dirige a la aurícula derecha hacia la zona entre anillo y válvula nativa (flecha).

La CIV tipo Gerbode puede tener un origen congénito o adquirido (endocarditis, IAM sustitución valvular aórtica o mitral)[1]. La mayoría de los casos revisados tras cirugía valvular refieren su aparición en los primeros meses de postoperatorio, y su origen está relacionado con la erosión provocada por anillos rígidos o desbridamiento excesivo de anillos muy calcificados. Para su tratamiento puede considerarse el cierre percutáneo o quirúrgico[2].

Bibliografía

1. Ozeke O, Celik E, Grbovic E, Colak A, Dogan P, Tufekcioglu O, Kisacik HL. Delayed left ventricular-to-right atrial communication (acquired Gerbode defect) after aortic valve replacement. Herz. 2015;40:157–8.
2. Moaref AR, Aslani A, Zamirian M, Sharifkazemi MB. Left ventricular to right atrial communication (Gerbode-type defect) after mitral valve replacement. J Am Soc Echocardiogr. 2008;21:408.e1-2.

BIOMED
unidix
Especialistas
en cirugía
cardiovascular
desde 1977 al cuidado de tu salud
91 803 28 02
info@biomed.es