Cir Cardiov. 2017;**24(6)**:366–367

Caso Clínico

Siembra de proyectiles intratorácicos: afectación cardiaca y actitud conservadora

Multiple intrathoracic projectiles: Cardiac involvement and conservative attitude

Miriam Blanco*, Gregorio Laguna, Salvatore Di Stefano e Yolanda Carrascal

Servicio de Cirugía Cardiovascular, Hospital Clínico Universitario, Valladolid, España

La TAC toraco-abdominal muestra múltiples proyectiles en hemitórax izquierdo, localizados en parénquima pulmonar y cavidad pleural, derrame pleural leve y neumotórax (figs. 1 y 2) (Vídeo 1). En mediastino se localiza un proyectil adyacente al cayado aórtico, otro cercano a arteria pulmonar derecha, otro en pericardio y varios en contacto con aurícula derecha. Se realiza ecocardiograma transtorácico que confirma derrame pericárdico moderado, sin datos de compromiso hemodinámico (fig. 3) (Vídeo 2).

Ante la estabilidad hemodinámica se decide actitud conservadora, y el paciente es trasladado a la unidad de cuidados intensivos. En los días siguientes se realizan ecocardiogramas seriados de control que revelan disminución progresiva del derrame pericárdico (fig. 4). La evolución es satisfactoria y es dado de alta con seguimiento posterior.

Figura 1. Radiografía anteroposterior de tórax, al ingreso, donde se objetiva la siembra de perdigones localizada especialmente en hemitórax izquierdo.

Figura 2. TAC torácica que muestra proyectiles en pared de aurícula derecha (flecha blanca) y en pericardio (flecha gris).

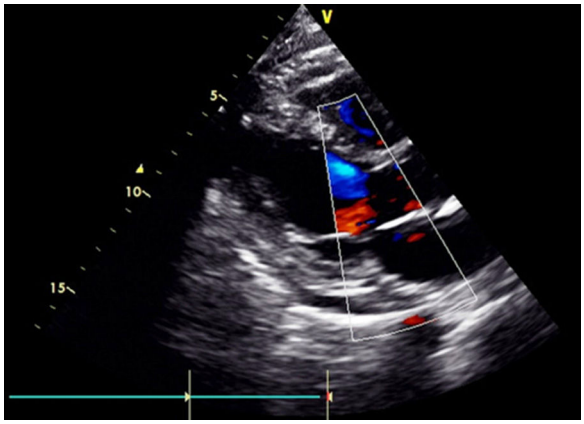

Figura 3. Ecocardiograma transtorácico. Evidencia derrame pericárdico moderado (12 mm).

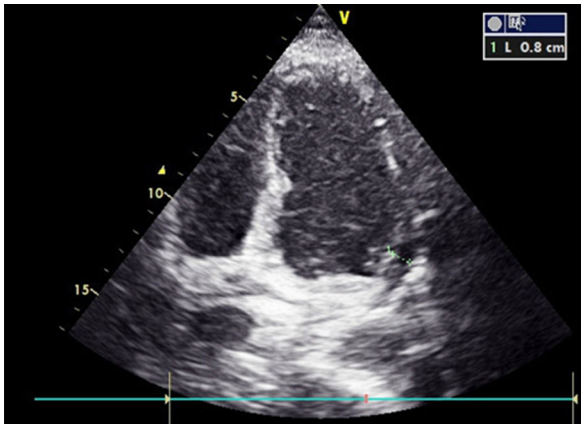

Figura 4. Ecocardiograma transtorácico durante el seguimiento, que muestra la progresiva disminución del derrame pericárdico (0,8 mm).

* Autor para correspondencia.
Correo electrónico: maomyriam@gmail.com (M. Blanco).

https://doi.org/10.1016/j.circv.2016.11.002
1134-0096/© 2016 Sociedad Española de Cirugía Torácica-Cardiovascular. Publicado por Elsevier España, S.L.U. Este es un artículo Open Access bajo la licencia CC BY-NC-ND (http://creativecommons.org/licenses/by-nc-nd/4.0/).

La actitud conservadora en este tipo de lesiones, cuando no existen complicaciones como el taponamiento o el embolismo de los proyectiles, continúa siendo la mejor alternativa. Es necesario realizar un seguimiento a largo plazo para diagnóstico y tratamiento de complicaciones de aparición tardía como la pericarditis crónica, la fistulización o el dolor neuropático crónico.

Responsabilidades éticas

Protección de personas y animales. Los autores declaran que para esta investigación no se han realizado experimentos en seres humanos ni en animales.

Confidencialidad de los datos. Los autores declaran que en este artículo no aparecen datos de pacientes.

Derecho a la privacidad y consentimiento informado. Los autores declaran que en este artículo no aparecen datos de pacientes.

Anexo. Material adicional

Se puede consultar material adicional a este artículo en su versión electrónica disponible en doi:10.1016/j.circv.2016.11.002

BIOMED
unidix
Especialistas
en cirugía
cardiovascular
desde 1977 al cuidado de tu salud
91 803 28 02
info@biomed.es