

Artículo especial

Actualización en endocarditis protésica

Carmen Olmos^{a,*}, Isidre Vilacosta^a, Javier López^b, Cristina Sarriá^c, Carlos Ferrera^a y José A. San Román^b^a Instituto Cardiovascular, Hospital Clínico San Carlos, Madrid, España^b Instituto de Ciencias del Corazón (ICICOR), Hospital Universitario de Valladolid, Valladolid, España^c Servicio de Medicina Interna-Infecciosas, Instituto de Investigación Sanitaria del Hospital Universitario de la Princesa, Madrid, España

INFORMACIÓN DEL ARTÍCULO

Historia del artículo:

Recibido el 30 de octubre de 2016

Aceptado el 3 de noviembre de 2016

On-line el 11 de enero de 2017

Palabras clave:

Endocarditis protésica

Cirugía

Pronóstico

Ecocardiografía

Tomografía computarizada/tomografía por emisión de positrones

RESUMEN

La endocarditis infecciosa (EI) sobre prótesis valvulares (EIPV) es una de las formas más graves de esta enfermedad y se asocia con elevada mortalidad intrahospitalaria y necesidad de cirugía. Todo paciente con EIPV debe ser atendido en centros hospitalarios de referencia en endocarditis, en los que exista un equipo de endocarditis multidisciplinar que incluya a cardiólogos clínicos y expertos en imagen cardíaca, cirujanos cardíacos, microbiólogos y especialistas en enfermedades infecciosas con experiencia en EI. En este trabajo se revisan los aspectos diagnósticos, terapéuticos y pronósticos de esta entidad.

© 2016 Sociedad Española de Cirugía Torácica-Cardiovascular. Publicado por Elsevier España, S.L.U. Este es un artículo Open Access bajo la licencia CC BY-NC-ND (<http://creativecommons.org/licenses/by-nc-nd/4.0/>).

An update on prosthetic valve endocarditis

ABSTRACT

Prosthetic valve endocarditis (PVE) is one the most severe forms of infective endocarditis, with the highest risk of death and need for surgery. Patients with PVE should be evaluated and managed in reference centres, with immediate surgical facilities and the presence of a multidisciplinary endocarditis team, including a cardiologist, imaging specialists, a cardiac surgeon, a microbiologist, and a specialist in infectious diseases. A review is presented of the diagnostic, therapeutic and prognostic aspects of this entity.

© 2016 Sociedad Española de Cirugía Torácica-Cardiovascular. Published by Elsevier España, S.L.U. This is an open access article under the CC BY-NC-ND license (<http://creativecommons.org/licenses/by-nc-nd/4.0/>).

Epidemiología, perfil clínico y microbiológico

La endocarditis infecciosa (EI) sobre prótesis valvulares (EIPV) representa un 10-30% de todos los casos de endocarditis¹⁻³ y es una de las formas más graves de esta enfermedad, con una mortalidad intrahospitalaria del 20-40%^{1,4}. Se estima que la infección ocurre en alrededor de un 1-6%⁴ de los pacientes portadores de prótesis valvulares, con una incidencia del 0,3-1,2% por paciente y año^{1,5}.

En la EIPV se han diferenciado clásicamente 2 grupos, la EI protésica precoz, que es aquella que ocurre en el primer año tras la cirugía, y la protésica tardía, que aparece después del primer año⁶. Quizá la diferencia más importante entre ambos grupos radique en el perfil microbiológico, ya que la primera se adquiere en el periodo perioperatorio, en el quirófano durante la intervención o por infección de la herida quirúrgica o a través de catéteres intravasculares en la unidad de cuidados posquirúrgicos, por lo que en ella predominan los estafilococos coagulasa-negativos, *Staphylococcus aureus*

(*S. aureus*), enterococos, hongos y bacilos gramnegativos. Así, en un amplio estudio multicéntrico, más de un tercio de las EIPV fueron de adquisición nosocomial o relacionadas con cuidados sanitarios¹.

En la EI protésica tardía los microorganismos implicados son similares a los encontrados en EI sobre válvula nativa, principalmente estafilococos, estreptococos del grupo *viridans* y enterococos^{5,6}.

Las manifestaciones clínicas de los pacientes con EIPV son análogas a las de los pacientes con EI sobre válvula nativa en la mayoría de los casos. Por tanto, pueden darse desde manifestaciones clásicas, como la presencia simultánea de fiebre, nuevo soplo de insuficiencia valvular y manifestaciones cutáneas, hasta manifestaciones inespecíficas y con evolución más tórpida que dificultan el diagnóstico y retrasan el inicio del tratamiento.

Para poder alcanzar un diagnóstico precoz, debe considerarse siempre la posibilidad de EI en pacientes portadores de prótesis valvular con fiebre, disfunción protésica (nueva insuficiencia valvular o perivalvular) y embolias.

La evolución de la enfermedad puede tener un curso clínico agudo, subagudo o crónico. En la forma aguda, los síntomas aparecen desde unos pocos días hasta 2 semanas previas al

* Autor para correspondencia.

Correo electrónico: carmen.olmosblanco@gmail.com (C. Olmos).

diagnóstico, habitualmente cursa con fiebre alta, tiritona e insuficiencia cardíaca. El microorganismo más frecuente en esta forma de presentación es *S. aureus*. En la forma subaguda, predominan los síntomas constitucionales (pérdida de peso, astenia, anorexia) y la febrícula. En este caso, los microorganismos causantes suelen ser estreptococos o estafilococos coagulasa-negativos, o *Propionibacterium acnes*^{7,8}.

Diagnóstico

Criterios de Duke

El diagnóstico de la EIPV se establece según los criterios de Duke modificados⁹, que se basan fundamentalmente en hallazgos clínicos, ecocardiográficos y microbiológicos. Los criterios mayores incluyen el aislamiento en cultivos de microorganismos típicos y la presencia de lesiones ecocardiográficas típicas de EI. Los criterios menores comprenden la presencia de valvulopatía predisponente (lo que incluye las prótesis valvulares), el uso de drogas por vía parenteral, la fiebre y la existencia de fenómenos vasculares e inmunológicos.

Hallazgos anatómicos y ecocardiográficos

Desde la publicación de las últimas guías europeas de EI⁵, son 7 los signos ecocardiográficos que se consideran un criterio mayor de EI (tabla 1). La vegetación es la lesión más característica de la infección. Se detecta como una masa oscilante, móvil en la mayoría de los casos, con un movimiento independiente de la válvula. Fundamentalmente, se encuentran adheridas al anillo protésico en las prótesis mecánicas y en los velos valvulares en las prótesis biológicas⁵.

La extensión perivalvular de la infección incluye la presencia de abscesos, pseudoaneurismas, fistulas y dehiscencia protésica, y es más frecuente en EIPV precoz^{10,11}. Los abscesos se observan como áreas ecodensas o ecolucentes, sin flujo en su interior y los pseudoaneurismas como cavidades ecolucentes con flujo pulsátil en su interior y expansión sistólica. El desarrollo de una fistula puede ser una complicación tanto de abscesos como de fistulas, pero en algunas ocasiones ocurre directamente como consecuencia de necrosis y rotura tisular. Las fistulas se visualizan por Doppler color como flujos que comunican dos cavidades^{10,11}.

La dehiscencia protésica, en ausencia de otras lesiones, constituye por sí sola un criterio diagnóstico mayor. Sin embargo, hasta un 15% de los pacientes con prótesis en ausencia de infección pueden tener insuficiencia valvular periprotésica de grado leve. Por ello, es importante cerciorarse de que se trata de un hallazgo nuevo¹². En casos de amplia dehiscencia periprotésica, la prótesis presenta un movimiento característico denominado cabeceo protésico, que se define como oscilaciones de la prótesis superiores a 15° en al menos una dirección, acompañados de flujo regurgitante paravalvular.

Los nuevos criterios ecocardiográficos mayores son la presencia de aneurismas en los velos o la perforación de los mismos^{5,12,13}.

Aunque la EI ocurre por igual en prótesis biológicas y mecánicas¹⁴, la patogénesis y las manifestaciones anatomopatológicas y ecocardiográficas de uno y otro tipo de prótesis son diferentes^{6,12,15,16}. Así, en las prótesis mecánicas, fundamentalmente cuando la contaminación se ha producido en el periodo perioperatorio, la infección afecta fundamentalmente a la unión entre el anillo y la sutura quirúrgica, lo que conduce a una mayor incidencia de complicaciones perianulares, mientras que en las bioprótesis la infección puede localizarse tanto a nivel del anillo como en los velos de la prótesis, y es más frecuente la presencia de vegetaciones en los velos, perforaciones y rotura de los mismos¹².

Otra manifestación anatómica y ecocardiográfica específica de las prótesis biológicas infectadas, aunque no se considera un

Tabla 1

Lesiones de la endocarditis infecciosa: hallazgos anatómicos y ecocardiográficos

Vegetaciones	
Anatomía Masas infectadas adheridas a una estructura endocárdica o material intracardiaco implantado	Ecocardiografía Masas de aspecto desflecado, con alta movilidad, no sincrónica con las estructuras que las sustentan, y de ecogenicidad variable En pacientes con prótesis mecánicas, suelen asentar en el anillo protésico, y en pacientes con prótesis biológicas pueden afectar al anillo y a los velos
Absceso	
Anatomía Cavidad perivalvular con necrosis y material purulento en su interior, sin comunicación con la luz cardiovascular	Ecocardiografía Áreas ecodensas o ecolucentes, sin flujo en su interior
Seudoaneurisma	
Anatomía Cavidad perivalvular que presenta comunicación con la luz cardiovascular	Ecocardiografía Cavidad ecolucente, con flujo pulsátil en su interior y expansión sistólica, con detección por Doppler color
Fístula	
Anatomía Comunicación entre dos cavidades adyacentes	Ecocardiografía Documentación de una comunicación entre 2 cavidades adyacentes a través de una perforación
Perforación valvular	
Anatomía Solución de continuidad tisular en el endocardio valvular	Ecocardiografía Solución de continuidad tisular en el endocardio valvular objetivada por Doppler color, habitualmente con un fenómeno de aceleración del flujo en el área de mayor presión
Aneurisma valvular	
Anatomía Evaginación de aspecto sacular en el tejido valvular	Ecocardiografía Abultamiento sacular del tejido valvular, con expansión sistólica y colapso diastólico
Dehiscencia protésica	
Anatomía Dehiscencia de una prótesis valvular	Ecocardiografía Documentación de insuficiencia paravalvular. Puede acompañarse de oscilación o cabeceo de la prótesis si la dehiscencia es importante

criterio principal, es la valvulitis, que acontece en ocasiones en EIPV en el contexto de microorganismos poco virulentos¹². En este caso, en la ecocardiografía se objetiva únicamente la presencia de engrosamiento de los velos, los cuales tienen bordes irregulares y desflecados. En muchos casos, no se ve afectada la función de la bioprótesis y, por tanto, no existe insuficiencia valvular significativa.

Diagnóstico por imagen en la endocarditis protésica

A pesar de la utilidad de los criterios de Duke, es bien conocido que estos son menos sensibles en el contexto de EIPV, debido a que con más frecuencia, tanto la ecocardiografía como los hemocultivos son negativos^{17,18}. La sensibilidad de la ecocardiografía transtorácica (ETT) es limitada en los pacientes con sospecha de EI sobre válvula protésica y, por esta razón, la ecocardiografía transesofágica (ETE) es la técnica de elección¹⁹ para su diagnóstico. Un metaanálisis reciente demostró que la sensibilidad de la ETT y la ETE para la detección de vegetaciones en EIPV es del 30 y el 80%, respectivamente, mientras que la sensibilidad para la detección de

complicaciones perianulares es del 36 y 86%, respectivamente. La especificidad de ambas técnicas es similar y superior al 90%²⁰.

En los últimos años, el empleo de ETE tridimensional ha demostrado ser particularmente útil en la valoración de las complicaciones paravalvulares, la dehiscencia protésica y la cuantificación de la insuficiencia periprotésica. Además, permite definir con mayor precisión que la ETE convencional la relación que existe entre la extensión paravalvular de la infección, las prótesis y el resto de estructuras anatómicas adyacentes, información particularmente relevante a la hora de planificar la intervención quirúrgica^{21,22}.

Si bien la ETE tiene una elevada exactitud diagnóstica, en algunas ocasiones van a existir falsos negativos de la técnica. Esto ocurre principalmente en aquellos pacientes con complicaciones perianulares localizadas a nivel de la cara anterior de la raíz aórtica, cuya visualización se ve dificultada por la sombra acústica de la prótesis²⁰. Además, ciertas particularidades específicas de las prótesis valvulares pueden dificultar el diagnóstico diferencial en pacientes con sospecha EI. Entre ellas están la presencia de hilos de sutura o restos del aparato subvalvular en pacientes con prótesis mitrales, la existencia de hematoma periaórtico en postoperados recientes, así como la formación de trombos o pannus a nivel de las prótesis. En estos casos, es fundamental considerar los hallazgos ecocardiográficos en el contexto clínico del enfermo y repetir la ETE en unos días (3–5 días en función del microorganismo aislado).

En los últimos años, nuevas técnicas de imagen, principalmente la tomografía computarizada (TC)/tomografía por emisión de positrones con 18F-FDG (PET/TC) y, en menor medida, la TC multi-detector, han demostrado su utilidad en el contexto de la EIPV^{23–27}.

El principal valor añadido de la técnica de medicina nuclear se encuentra en la reclasificación de aquellos episodios categorizados como «El posible» según los criterios de Duke, así como en la detección de embolias periféricas⁵. Así, exceptuando el postoperatorio inmediato, donde la captación de 18F-FDG puede representar simplemente un estado hipermetabólico por la inflamación postoperatoria²⁸, la PET/TC ha demostrado que puede aportar información complementaria en aquellos pacientes con sospecha de infección protésica que no cumplen el diagnóstico de EI definitiva^{23,24}. Es por esta razón que en las últimas guías europeas⁵ el hallazgo de captaciones patológicas por esta técnica se ha incluido como criterio mayor en pacientes portadores de prótesis valvulares, una vez transcurridos los 3 primeros meses tras la intervención quirúrgica (tabla 2). De la misma manera, el hallazgo de complicaciones perianulares por TC multicorte también se considera en la actualidad un criterio diagnóstico mayor⁵.

Tratamiento

Principios generales

El tratamiento de la EIPV sigue los principios generales para cualquier EI^{29,30}:

1. Todo paciente con EIPV debe ser atendido en centros hospitalarios de referencia en endocarditis, en los cuales exista un equipo de endocarditis multidisciplinar (fig. 1) que incluya a cardiólogos clínicos y expertos en imagen cardíaca, cirujanos cardíacos, microbiólogos y especialistas en enfermedades infecciosas con experiencia en EI^{5,31}.
2. Es fundamental establecer el diagnóstico microbiológico siempre que sea posible, por lo que es imprescindible la extracción de hemocultivos antes del inicio del tratamiento antibiótico empírico.
3. En los pacientes graves se debe iniciar tratamiento empírico inmediatamente después de la extracción de los hemocultivos. La identificación de la puerta de entrada de la infección siempre se debe buscar, para resolver el foco de sepsis y porque nos

Tabla 2

Criterios modificados de la Sociedad Europea de Cardiología en 2015 para el diagnóstico de endocarditis infecciosa

Criterios mayores

1. Hemocultivos positivos para endocarditis infecciosa
 - a) Microorganismos típicos de endocarditis infecciosa en 2 hemocultivos separados:
 - Estreptococos del grupo *viridans*, *S. bovis*, grupo HACEK, *S. aureus*, o enterococos adquiridos en la comunidad en ausencia de un foco primario
 - b) Hemocultivos persistentemente positivos por microorganismos compatibles con endocarditis:
 - Dos o más hemocultivos positivos separados por un periodo de más de 12 h
 - Tres de 3 o la mayoría de cuatro o más hemocultivos positivos con una diferencia de una hora o más entre el primero y el último
 - c) Un único hemocultivo positivo para *C. burnetii* o un título de anticuerpos IgG antifase I $\geq 1:800$
2. Evidencia de afectación endocárdica
 - a) Ecocardiografía positiva para EI:
 - Vegetación en la válvula, en las estructuras adyacentes o en las áreas de choque del chorro de regurgitación valvular
 - Absceso, pseudoaneurisma o fístula intracardiaca
 - Perforación valvular o aneurisma
 - Dehiscencia parcial de una válvula protésica que no existía previamente
 - b) Actividad metabólica intensa detectada en la zona de implantación de una prótesis valvular por 18F-FDG PET/TC (en prótesis implantadas más allá de 3 meses), o por SPECT/TC con leucocitos marcados
 - c) Lesiones paravalvulares identificadas mediante TC cardíaca multicorte

Criterios menores

1. Predisposición: una cardiopatía predisponente o uso de drogas por vía parenteral
2. Fiebre $\geq 38^{\circ}\text{C}$
3. Fenómenos vasculares: embolias en arterias mayores, infartos pulmonares sépticos, aneurismas micóticos, hemorragia intracraneal, hemorragia conjuntival y lesiones de Janeway. Se incluyen aquellos clínicamente silentes detectados por imagen
4. Fenómenos inmunitarios (glomerulonefritis, nódulos de Osler, manchas de Roth y factor reumatoide)
5. Evidencia microbiológica: hemocultivos positivos que no cumplen los criterios mayores o evidencia serológica de infección activa por un microorganismo que puede producir EI

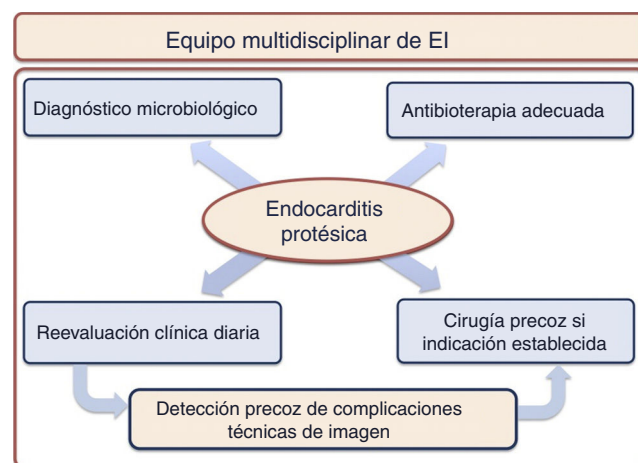


Figura 1. Abordaje multidisciplinar en los pacientes con endocarditis protésica.

puede orientar sobre cuál es el microorganismo causal. Una vez se identifique el microorganismo responsable y, en función del antibiograma obtenido, se podrá modificar la pauta antibiótica.

4. En general, deben emplearse antibióticos bactericidas a dosis elevadas, durante largo tiempo y muchas veces en combinación. Además, estos antibióticos deben administrarse por vía parenteral y en unos intervalos de tiempo determinados. Esto es así debido a las características de las vegetaciones (avasculares, con escasa presencia de células fagocíticas) y a las propiedades

farmacodinámicas de antibióticos como los betalactámicos y glucopéptidos, que determinan que su actividad bactericida dependa, sobre todo, del intervalo durante el cual su concentración supera a la concentración mínima inhibitoria y no tanto del pico alcanzado³². Si existen alternativas eficaces, es conveniente evitar o acortar la duración del tratamiento con antibióticos que tengan una elevada incidencia de efectos adversos, como los aminoglucósidos y la vancomicina, y cuando se utilicen es necesaria una monitorización de sus niveles plasmáticos para asegurar la eficacia del tratamiento y disminuir la posibilidad de reacciones adversas.

5. Es imprescindible completar el ciclo de tratamiento antibiótico. La esterilización de la vegetación es un proceso largo y para evitar recaídas es necesario completar la pauta de antibiótico recomendada (habitualmente 6 semanas).
6. Se debe realizar una exploración clínica diaria y análisis sanguíneos periódicamente para detectar precozmente cambios en la situación hemodinámica de los pacientes y la presencia de complicaciones (embolias periféricas, infección persistente, afectación renal...). En la endocarditis protésica aórtica, especialmente en los primeros 15 días, se debe realizar electrocardiograma con frecuencia con el fin de poder detectar la aparición de trastornos de la conducción, especialmente aurículo-ventriculares, pues con frecuencia traducirán la existencia de complicaciones perianulares.
7. La anticoagulación debe evitarse, excepto en los casos en que resulte imprescindible (válvulas mecánicas, fibrilación auricular), en los que se optará por el empleo de heparina no fraccionada en infusión intravenosa continua. Si se produjese un episodio vascular cerebral hemorrágico, será necesario suspender y, en ocasiones, corregir la anticoagulación. Si la complicación es isquémica, inicialmente no será necesario suspender la anticoagulación, salvo que se convirtiese en hemorrágico o que sea muy extenso³³.
8. Es fundamental asegurar un adecuado soporte nutricional para el mantenimiento del enfermo y la mejoría de su estado general.
9. Una vez resuelto el episodio, se debe educar al paciente y su familiar en las medidas para prevenir reinfecciones y explicar en qué consiste la profilaxis de EI y cuáles son las situaciones ante las cuales debe recibirla⁵.

Tratamiento antibiótico

Los antibióticos para el tratamiento empírico deben ser escogidos en función del microorganismo causal más probable, según las características del paciente y la forma de presentación clínica de la infección. En las EIPV precoces, deben cubrirse principalmente estafilococos coagulasa-negativos resistentes a meticilina y *S. aureus*^{5,6}. Tal y como se ha mencionado previamente, después del primer año, la distribución microbiológica de la EIPV se parece más a la de las endocarditis sobre válvula nativa, aunque *Staphylococcus epidermidis* es particularmente frecuente (tabla 3).

Habitualmente, el tratamiento antibiótico de la EIPV es más prolongado (al menos 6 semanas) que el de la EI sobre válvula nativa, pero una vez establecido el diagnóstico microbiológico, los antibióticos empleados deben ser los mismos⁵. La única excepción es la EIPV por estafilococo, en la cual se recomienda el empleo de rifampicina, por su importante y rápida potencia antiestafilocócica y gran capacidad para penetrar en las biocapas que forman estos microorganismos. La rifampicina debe iniciarse 3-5 días tras el inicio de un tratamiento antibiótico efectivo una vez eliminada la bacteriemia. Esta última recomendación está basada en el efecto sinérgico de la rifampicina con las combinaciones antibióticas en el caso de bacterias inactivas de las biopelículas y la probable actividad antagonista contra las bacterias planctónicas/duplicadoras⁵.

Tabla 3

Tratamiento antibiótico empírico recomendado en endocarditis infecciosa sobre prótesis valvulares

Antibiótico	Dosificación y vía
<i>Válvulas protésicas (precoz, < 1 año tras cirugía)</i>	
Vancomicina	30 mg/kg/día iv en 2 dosis
con	
Gentamicina	3 mg/kg/día iv o im en una dosis
con	
Rifampicina	900-1.200 mg/día iv o vo en 2-3 dosis
<i>Válvulas protésicas (tardía, > 1 año tras cirugía)</i>	
Ampicilina	12 g/día iv en 4-6 dosis
o	
Cloxacilina	12 g/día iv en 4-6 dosis
con	
Gentamicina	3 mg/kg/día iv o im en una dosis
Vancomicina	30-60 mg/kg/día iv en 2 dosis
con	
Gentamicina	3 mg/kg/día iv o im en una dosis

En esta revisión no se profundiza en el tratamiento antibiótico más adecuado para cada microorganismo. Consideramos que las guías ofrecen esta información y que además es muy conveniente la consulta al especialista en enfermedades infecciosas de cada centro.

Tratamiento quirúrgico

En la EIPV, en más del 50% de los casos va a ser necesario el curso de la cirugía para la erradicación definitiva de la infección^{3,5}, y la gran mayoría de los pacientes con EI protésica precoz van a requerir cirugía^{6,14,34}.

Las indicaciones de cirugía en pacientes con EIPV activa son similares a las de EI sobre válvula nativa⁵ y se pueden agrupar en 3 tipos: una indicación hemodinámica, otra infecciosa y otra cuyo objetivo principal es prevenir embolias (fig. 2). En esta figura viene indicado el momento más adecuado para la realización de la cirugía, de acuerdo con las guías europeas de cardiología. Nuestro grupo considera que una vez establecida la indicación de cirugía el paciente debe ser intervenido cuanto antes.

De los 3 tipos de indicación, la hemodinámica por insuficiencia cardíaca es la más frecuente. En la mayoría de los casos, la clínica es secundaria a la destrucción valvular por la infección en las prótesis biológicas y a insuficiencia periprotésica grave en las mecánicas. En algunos pacientes, sobre todo en prótesis aórticas, la evolución es aguda, con muy mala tolerancia hemodinámica, edema agudo de pulmón y shock cardiogénico, lo que la hace una indicación establecida de cirugía urgente. La mortalidad de los pacientes con insuficiencia cardíaca no operados alcanza el 55-85%, mientras que en los pacientes intervenidos quirúrgicamente es del 10-35%³⁵.

La infección no controlada, definida como la presencia de fiebre y hemocultivos positivos persistentes después del tercer día de tratamiento antibiótico³⁶, es la segunda indicación de cirugía, y una de las complicaciones de mayor mortalidad de esta enfermedad. La extensión perivalvular de la infección es la causa más frecuente de infección incontrolada y se asocia a mal pronóstico^{6,37}, incluso a pesar de la realización de cirugía.

Por último, la prevención de embolias es una indicación difícil de cirugía. Una instauración precoz del tratamiento antibiótico correcto supone una importante disminución del riesgo embólico de los pacientes con EI³⁸. Sin embargo, a pesar de la instauración del tratamiento antimicrobiano existen una serie de factores predictores de complicaciones embólicas que se consideran indicación de cirugía. Entre ellas, se encuentra el antecedente de embolia y la persistencia de vegetaciones mayores de 15 mm, sobre todo si el agente infeccioso es *S. aureus*^{5,39,40}.

Insuficiencia cardíaca	Endocarditis protésica con insuficiencia valvular aguda grave, obstrucción de la prótesis o presencia de fístula que causa edema pulmonar refractario al tto. médico o shock cardiogénico. Emergencia. I-B
	Endocarditis protésica con insuficiencia valvular aguda grave u obstrucción de la prótesis e insuficiencia cardíaca persistente o signos ecocardiográficos de mala tolerancia hemodinámica. Urgencia. I-B
Infección no controlada	Infección localmente incontrolada (absceso, pseudoaneurisma, fístula, aumento del tamaño de la vegetación). Urgencia. I-B
	Hemocultivos persistentemente positivos a pesar de antibióticos correctos y control de los focos sépticos metastásicos. Urgencia. IIa-B
	Infección causada por hongos o microorganismos multirresistentes. Urgencia. I-C
	Endocarditis protésica por estafilococos o bacterias gram-negativas no HACEK. Urgencia. IIa-C
Prevención de embolias	Endocarditis protésica con vegetaciones > 10 mm tras una o más embolias a pesar de terapia antibiótica adecuada. Urgencia. I-B
	Endocarditis protésica con vegetaciones muy grandes (> 30 mm) sin otra indicación de cirugía. Urgencia. IIa-B
	Endocarditis protésica con vegetaciones grandes (> 15 mm) sin otra indicación de cirugía. Urgencia. IIb-B

Figura 2. Indicaciones y momento de la cirugía en la endocarditis protésica izquierda. Recomendaciones y nivel de evidencia.

Emergencia: cirugía que se realiza en las primeras 24 h una vez establecida la indicación. Urgencia: cirugía que se realiza en los primeros días (habitualmente en las primeras 48 h) una vez establecida la indicación.

No obstante, el beneficio de la cirugía precoz para el caso de una vegetación grande aislada es controvertido⁵ y en la decisión de operar precozmente se deben tener en consideración otras variables como la movilidad de las vegetaciones, el antecedente de eventos embólicos previos, la duración del tratamiento antibiótico, el tipo de microorganismo y el riesgo quirúrgico^{5,41}. En pacientes con riesgo embólico elevado y riesgo quirúrgico bajo, la realización de una intervención quirúrgica precoz es razonable. Si se toma la decisión de operar para prevenir embolias, la cirugía debe llevarse a cabo de forma muy precoz (en 48 h), ya que es cuando va a aportar mayor beneficio en este contexto³⁹.

En definitiva, en la EIPV la cirugía precoz se ha asociado con menor mortalidad, tanto intrahospitalaria como a largo plazo, principalmente en aquellos pacientes de mayor riesgo⁴², fundamentalmente aquellos con disfunción protésica e insuficiencia cardíaca, y los pacientes con complicaciones perianulares e infección no controlada.

En algunos casos de EIPV por microorganismos distintos de estafilococos u hongos, sobre todo en prótesis biológicas, sin otras complicaciones asociadas, se puede optar por un tratamiento conservador^{5,43–46}. Sin embargo, estos pacientes requieren un seguimiento muy estrecho por el mayor riesgo de recurrencias de la infección.

Indicación de cirugía en endocarditis infecciosa sobre válvula protésica y complicaciones neurológicas

Según distintas series, hasta un 25–30% de los pacientes con EI pueden presentar complicaciones neurológicas, si bien en algunos casos éstas son silentes.

La presencia de complicaciones neurológicas graves se asocia a un aumento de la mortalidad⁴⁷, sin embargo, la cirugía cardíaca no está contraindicada si el paciente tiene una indicación quirúrgica a menos que se considere que el pronóstico neurológico vaya a ser demasiado malo⁴⁸. Muchos de los pacientes con complicaciones neurológicas y EIPV presentan además alguna indicación para realización de cirugía urgente.

En todo paciente con sospecha de complicaciones neurológicas será fundamental la realización de pruebas de imagen cerebral (TC y/o RM) para la detección de las lesiones cerebrales de la EI, incluida la presencia de aneurismas micóticos, y planificar la cirugía (fig. 3).

Aunque en estos pacientes existe un riesgo de aparición de hemorragia cerebral tras la cirugía que pueda complicar el cuadro neurológico subyacente (3–6%), estudios recientes han demostrado que la cirugía cardíaca es segura en pacientes con ictus embólicos de pequeño tamaño, no hemorrágicos^{49,50}, y por tanto, en estos casos, si existe una indicación de cirugía, la intervención se debe

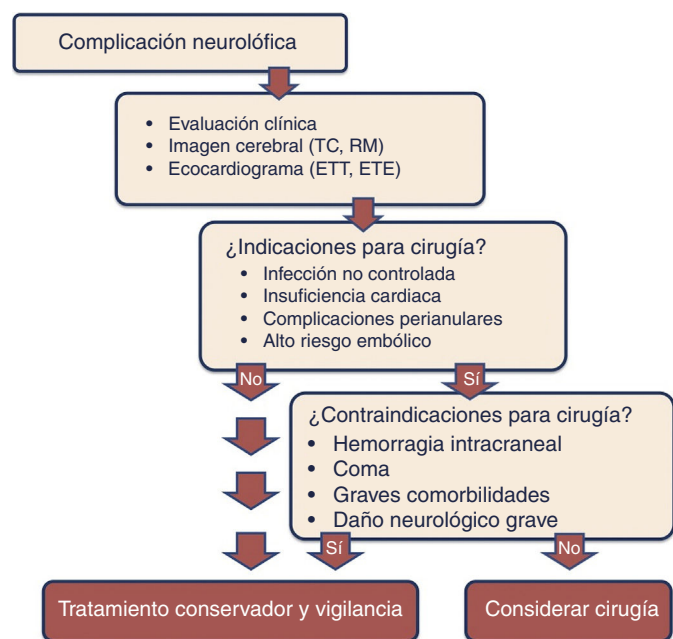


Figura 3. Algoritmo de tratamiento de las complicaciones neurológicas en la endocarditis.

TC: tomografía computarizada; ETE: ecocardiografía transesofágica; ETT: ecocardiografía transtorácica; RM: resonancia magnética.

realizar sin demora^{51,52}. En los pacientes con infartos de gran tamaño o hemorrágicos, sin embargo, se recomienda retrasar la intervención al menos 4 semanas^{5,53,54}.

Indicación de cirugía en endocarditis infecciosa sobre válvula protésica y shock séptico

El shock séptico es una de las complicaciones más temidas de la EI y la manifestación más evidente de infección no controlada. Se asocia a una mortalidad intrahospitalaria muy elevada^{55–57}, y entre sus factores predisponentes se encuentran la presencia de signos de infección persistente, la infección por *S. aureus*, la insuficiencia renal aguda y la diabetes mellitus⁵⁵.

En los pacientes con EI y shock séptico, los 3 factores fundamentales para controlar la infección son una pronta administración de dosis elevadas de antibióticos por vía intravenosa, un adecuado uso de la fluidoterapia y de soporte vasoactivo para revertir la hipotensión y la hipoperfusión tisular, y una resección precoz de los tejidos infectados. Respecto a este último punto, sin embargo, se ha sugerido que, a pesar de que la extirpación de los focos infecciosos es un elemento indiscutible para el control del shock séptico, esta intervención entraña tan alto riesgo en pacientes con EI que ello justifica un tratamiento conservador⁵⁸.

Así, los pacientes que se encuentran en situación de shock séptico se operan mucho menos frecuentemente que aquellos sin esta complicación. Sin embargo, en un estudio realizado por nuestro grupo, observamos que los pacientes que se operan tienen menor mortalidad que los que reciben únicamente tratamiento médico⁵⁵. No obstante, al tratarse de un estudio sin aleatorización, existe un posible sesgo por el cual es probable que sean intervenidos aquellos que tienen menos riesgo.

Por todo ello, no está establecido si la cirugía puede mejorar el pronóstico en este tipo de pacientes y la decisión de realizar una intervención quirúrgica precoz debe tomarse de forma individualizada valorando cuidadosamente el riesgo quirúrgico del paciente.

Pronóstico

Como se ha mencionado, la EIPV se asocia a una elevada mortalidad intrahospitalaria^{1,4}. En estos pacientes, es crucial una adecuada valoración del riesgo en el momento del ingreso, así como una reevaluación precoz en los primeros días tras el diagnóstico y el inicio de la antibioterapia, para poder detectar de forma precoz complicaciones y establecer la indicación de cirugía en los casos necesarios.

Los factores asociados a peor pronóstico incluyen edad avanzada, diabetes mellitus, infección por hongos o estafilococos, presencia de complicaciones perianulares, signos de infección persistente, ictus, shock séptico e insuficiencia cardíaca refractaria^{35,43,54,59,60}. En estos pacientes, un manejo agresivo de la infección y la realización de cirugía precoz una vez establecida la indicación quirúrgica, si el riesgo quirúrgico no es prohibitivo, son esenciales para mejorar el pronóstico.

Profilaxis y seguimiento

Los pacientes portadores de prótesis valvulares cardíacas tienen un riesgo mayor que la población general de presentar EI. Por tanto, se incluyen dentro de los grupos de alto riesgo en los que la profilaxis antibiótica está recomendada, más aún si ya han tenido un episodio previo de EI. En la actualidad, solo se recomienda la realización de profilaxis ante procedimientos dentales que requieran manipulación gingival o periapical del diente, o perforación de la mucosa oral. No existe evidencia de que otros procedimientos (en tracto respiratorio, gastrointestinal, etc.) puedan causar bacteriemia que origine EI⁵.

Los antibióticos recomendados para la profilaxis son amoxicilina/ampicilina (2 g en dosis única por vía oral o intravenosa) o clindamicina (600 mg en dosis única por vía oral o intravenosa) en aquellos pacientes alérgicos a penicilina.

Además de insistir en la profilaxis de EI al paciente y su familia, se debe instruir al paciente y al personal sanitario en la prevención de la enfermedad, que consiste básicamente en: 1) adecuada higiene oral y dentaria; 2) limpieza rápida de cualquier herida cutánea; 3) evitar en la medida de lo posible el mantenimiento prolongado de vías intravenosas; 4) tratamiento precoz de la flebitis; 5) consultar de forma precoz ante la aparición de fiebre sin foco de infección aparente y también ante la presencia de síntomas o signos de insuficiencia cardíaca, con o sin fiebre, y 6) desaconsejar los tatuajes y el *piercing*, especialmente el de las mucosas.

Aquellos pacientes con prótesis valvulares que ya han presentado un episodio de EI deben recibir un seguimiento periódico a largo plazo por un equipo especializado en EI⁵, con controles ecocardiográficos durante el primer año tras completar el tratamiento⁶¹, así como análisis y hemocultivos en la primera visita tras el alta.

Responsabilidades éticas

Protección de personas y animales. Los autores declaran que para esta investigación no se han realizado experimentos en seres humanos ni en animales.

Confidencialidad de los datos. Los autores declaran que en este artículo no aparecen datos de pacientes.

Derecho a la privacidad y consentimiento informado. Los autores declaran que en este artículo no aparecen datos de pacientes.

Conflicto de intereses

Los autores declaran no tener ningún conflicto de intereses.

Bibliografía

- Wang A, Athan E, Pappas PA, Fowler VG Jr, Olaison L, Pare C, et al. Contemporary clinical profile and outcome of prosthetic valve endocarditis. *JAMA*. 2007;297:1354–61.
- Habib G, Thuny F, Avierinos JF. Prosthetic valve endocarditis: Current approach and therapeutic options. *Prog Cardiovasc Dis*. 2008;50:274–81.
- Tornos P, Iung B, Permanyer-Miralda G, Baron G, Delahaye F, Gohlke-Barwolt C, et al. Infective endocarditis in Europe: Lessons from the Euro heart survey. *Heart*. 2005;91:571–5.
- Vongpatanasin W, Hillis LD, Lange RA. Prosthetic heart valves. *N Engl J Med*. 1996;335:407–16.
- Habib G, Lancellotti P, Antunes MJ, Bongiorno MG, Casalta JP, del Zotti F, et al. 2015 ESC Guidelines on the management of infective endocarditis. The Task Force for the management of infective endocarditis of the European Society of Cardiology (ESC). *Eur Heart J*. 2015;36:3075–123.
- López J, Revilla A, Vilacosta I, Villacorta E, Gonzalez-Juanatey C, Gomez I, et al. Definition, clinical profile, microbiological spectrum, and prognostic factors of early-onset prosthetic valve endocarditis. *Eur Heart J*. 2007;28:760–5.
- Sohail MR, Gray AL, Baddour LM, Tleyjeh IM, Virk A. Infective endocarditis due to *Propionibacterium* species. *Clin Microbiol Infect*. 2009;15:387–94.
- Guío L, Sarriá C, de las Cuevas C, Gamallo C, Duarte J. Chronic prosthetic valve endocarditis due to *Propionibacterium acnes*: An unexpected cause of prosthetic valve dysfunction. *Rev Esp Cardiol*. 2009;62:167–77.
- Li J, Sexton D, Mick N, Nettles R, Fowler VG Jr, Ryan T, et al. Proposed modifications to the Duke criteria for the diagnosis of infective endocarditis. *Clin Infect Dis*. 2000;30:633–8.
- Graupner C, Vilacosta I, San Román JA, Ronderos R, Sarriá C, Fernández C, et al. Periannular extension of infective endocarditis. *J Am Coll Cardiol*. 2002;39:1204–11.
- Anguera I, Miró JM, Evangelista A, Cabell CH, San Román JA, Vilacosta I, et al. Periannular complications in infective endocarditis involving native aortic valves. *Am J Cardiol*. 2006;98:1254–60.
- Vilacosta I, Olmos C, de Agustín A, López J, Islas F, Sarriá C, et al. The diagnostic ability of echocardiography for infective endocarditis and its associated complications. *Expert Rev Cardiovasc Ther*. 2015;13:1225–36.
- Vilacosta I, San Román JA, Sarriá C, Iturralde E, Graupner C, Batlle E, et al. Clinical, anatomic, and echocardiographic characteristics of aneurysms of the mitral valve. *Am J Cardiol*. 1999;84:110–3.
- Habib G, Tribouilloy C, Thuny F, Giorgi R, Brahimi A, Amazouz M, et al. Prosthetic valve endocarditis: Who needs surgery? A multicentre study of 104 cases. *Heart*. 2005;91:954–9.
- San Román JA, Vilacosta I, Sarriá C, de la Fuente L, Sanz O, Vega JL, et al. Clinical course, microbiologic profile, and diagnosis of periannular complications in prosthetic valve endocarditis. *Am J Cardiol*. 1999;83:1075–9.
- Anguera I, Miró JM, San Román JA, de Alarcón A, Anguita M, Almirante B, et al. Periannular complications in infective endocarditis involving prosthetic aortic valves. *Am J Cardiol*. 2006;98:1261–8.
- Habib G, Derumeaux G, Avierinos JF, Casalta JP, Jamal F, Volot F, et al. Value and limitations of the Duke criteria for the diagnosis of infective endocarditis. *J Am Coll Cardiol*. 1999;33:2023–9.
- Pérez-Vázquez A, Fariñas MC, García-Palomo JD, Bernal JM, Revuelta JM, González-Macías J. Evaluation of the Duke criteria in 93 episodes of prosthetic valve endocarditis: Could sensitivity be improved. *Arch Intern Med*. 2000;160:1185–91.
- Habib G, Badano L, Tribouilloy C, Vilacosta I, Zamorano JL. Recommendations for the practice of echocardiography in infective endocarditis. *Eur J Echocardiogr*. 2010;11:202–19.
- Habets J, Tanis W, Reitsma JB, van den Brink RB, Mali WP, Chamuleau SA, et al. Are novel non-invasive imaging techniques needed in patients with suspected prosthetic heart valve endocarditis? A systematic review and meta-analysis. *Eur Radiol*. 2015;25:2125–33.
- Singh P, Manda J, Hsiung MC, Mehta A, Kesanolla SK, Nanda NC, et al. Live/real time three-dimensional transesophageal echocardiographic evaluation of mitral and aortic valve prosthetic paravalvular regurgitation. *Echocardiography*. 2009;26:980–7.
- Tanis W, Teske AJ, van Herwerden LA, Chamuleau S, Meijboom F, Budde RP, et al. The additional value of three-dimensional transesophageal echocardiography in complex aortic prosthetic heart valve endocarditis. *Echocardiography*. 2015;32:114–25.
- Saby L, Laas O, Habib G, Cammilleri S, Mancini J, Tessonier L, et al. Positron emission tomography/computed tomography for diagnosis of prosthetic valve endocarditis: Increased valvular 18F-fluorodeoxyglucose uptake as a novel major criterion. *J Am Coll Cardiol*. 2013;61:2374–82.
- Pizzi MN, Roque A, Fernández-Hidalgo N, Cuéllar-Calabria H, Ferreira-González I, González-Alujas MT, et al. Improving the diagnosis of infective endocarditis in prosthetic valves and intracardiac devices with 18F-FDG-PET/CT-Angiography: Initial results at an infective endocarditis referral center. *Circulation*. 2015;132:1113–26.
- Feuchtnner GM, Stolzmann P, Dichtl W, Schertler T, Bonatti J, Scheffel H, et al. Multislice computed tomography in infective endocarditis: Comparison with transesophageal echocardiography and intraoperative findings. *J Am Coll Cardiol*. 2009;53:436–44.
- Entrikin DW, Gupta P, Kon ND, Carr JJ. Imaging of infective endocarditis with cardiac CT angiography. *J Cardiovasc Comput Tomogr*. 2012;6:399–405.
- Jiménez-Ballvé A, Pérez-Castejón MJ, Delgado-Bolton RC, Sánchez-Enrique C, Vilacosta I, Vivas D, et al. Assessment of the diagnostic accuracy of 18F-FDG PET/CT in prosthetic infective endocarditis and cardiac implantable electronic device infection: Comparison of different interpretation criteria. *Eur J Nucl Med Mol Imaging*. 2016 [Epub ahead of print].
- Scholtens AM, Swart LE, Verberne HJ, Tanis W, Lam MG, Budde RP. Confounders if FDG-PET/CT imaging of suspected prosthetic valve endocarditis. *JACC Cardiovasc Imaging*. 2016 [Epub ahead of print].
- Wilson W, Giuliani E, Danielson G, Geraci J. General considerations in the diagnosis and treatment of infective endocarditis. *Mayo Clin Proc*. 1982;57:81–5.
- Alestig K, Høgevik H, Olaison L. Infective endocarditis: a diagnostic and therapeutic challenge for the new millennium. *Scand J Infect Dis*. 2000;32:343–56.
- Chirillo F, Scotton P, Rocco F, Rigoli R, Pedrocchio A, Martire P, et al. Management strategies and outcome for prosthetic valve endocarditis. *Am J Cardiol*. 2013;112:1177–81.
- Besnier J, Choutet P. Medical treatment of infective endocarditis: general principles. *Eur Heart J*. 1995;16:72–4. Suppl B.
- Byrne JG, Rezaei K, Sánchez JA, Bernstein RA, Okum E, Leacche M, et al. Surgical management of endocarditis: The Society of Thoracic Surgeons clinical practice guideline. *Ann Thorac Surg*. 2011;91:2012–9.
- Gordon SM, Serkey JM, Longworth DL, Lytle BW, Cosgrove DM. Early onset prosthetic valve endocarditis: The Cleveland Clinic experience 1992–1997. *Ann Thorac Surg*. 2000;69:1388–92.
- Kiefer T, Park L, Tribouilloy C, Cortes C, Casillo R, Chu V, et al. Association between valvular surgery and mortality among patients with infective endocarditis complicated by heart failure. *JAMA*. 2011;306:2239–47.
- López J, Sevilla T, Vilacosta I, Sarriá C, Revilla A, Ortiz C, et al. Prognostic role of persistent positive blood cultures after initiation of antibiotic therapy in left-sided infective endocarditis. *Eur Heart J*. 2013;34:1749–54.
- Revilla A, López J, Vilacosta I, Villacorta E, Rollán MJ, Echevarría JR, et al. Clinical and prognostic profile of patients with infective endocarditis who need urgent surgery. *Eur Heart J*. 2007;28:65–71.
- Dickerman SA, Abrutyn E, Barsic B, Bouza E, Cecchi E, Moreno A, et al. The relationship between the initiation of antimicrobial therapy and the incidence of stroke in infective endocarditis: An analysis from the ICE Prospective Cohort Study (ICE-PCS). *Am Heart J*. 2007;154:1086–94.
- Vilacosta I, Graupner C, San Román JA, Sarriá C, Ronderos R, Fernández C, et al. Risk of embolization after institution of antibiotic therapy for infective endocarditis. *J Am Coll Cardiol*. 2002;39:1489–95.
- Rizzi M, Ravasio V, Carobbio A, Mattucci I, Crapis M, Stellini R, et al. Predicting the occurrence of embolic events: An analysis of 1456 episodes of infective endocarditis from the Italian study on endocarditis (SEI). *BMC Infect Dis*. 2014;14:230.
- Hubert S, Thuny F, Resseguier N, Giorgi R, Tribouilloy C, le Dolley Y, et al. Prediction of symptomatic embolism in infective endocarditis: Construction and validation of a risk calculator in a multicenter cohort. *J Am Coll Cardiol*. 2013;62:1384–92.
- Lalani T, Chu VH, Park LP, Cecchi E, Corey GR, Durante-Mangoni E, et al. In-hospital and 1-year mortality in patients undergoing early surgery for prosthetic valve endocarditis. *JAMA Intern Med*. 2013;173:1495–504.
- Chirouze C, Alla F, Fowler VG Jr, Sexton DK, Corey GR, Chu VH, et al. Impact of early valve surgery on outcome of *Staphylococcus aureus* prosthetic valve infective endocarditis: analysis in the International Collaboration of Endocarditis-Prospective Cohort Study. *Clin Infect Dis*. 2015;60:741–9.
- Tornos P, Almirante B, Olona M, Permanyer G, Gonzalez T, Carballo J, et al. Clinical outcome and long-term prognosis of late prosthetic valve endocarditis: A 20-year experience. *Clin Infect Dis*. 1997;24:381–6.
- Truninger K, Attenhofer-Jost CH, Seifert B, Vogt PR, Follath F, Schaffner A, et al. Long term follow up of prosthetic valve endocarditis: What characteristics identify patients who were treated successfully with antibiotics alone. *Heart*. 1999;82:714–20.
- Hill EE, Herregods MC, Vanderschueren S, Claus P, Peetermans WE, Herijgers P. Management of prosthetic valve infective endocarditis. *Am J Cardiol*. 2008;101:1174–8.
- García-Cabrera E, Fernández-Hidalgo N, Almirante B, Ivanova-Georgieva R, Noureddine M, Plata A, et al. Neurological complications of infective endocarditis. Risk factors, outcome, and impact of cardiac surgery: A multicenter observational study. *Circulation*. 2013;127:2272–84.
- Parrino PE, Kron IL, Ross SD, Shockey KS, Kron AM, Towler MA, et al. Does a focal neurologic deficit contraindicate operation in a patient with endocarditis. *Ann Thorac Surg*. 1999;67:59–64.
- Piper C, Wiemer M, Schulte HD, Horstkotte D. Stroke is not a contraindication for urgent valve replacement in acute infective endocarditis. *J Heart Valve Dis*. 2001;10:703–11.
- Gillinov AM, Shah RV, Curtis WE, Stuart RS, Cameron DE, Baumgartner WA, et al. Valve replacement in patients with endocarditis and acute neurologic deficit. *Ann Thorac Surg*. 1996;61:1125–9.
- Thuny F, Avierinos JF, Tribouilloy C, Giorgi R, Casalta JP, Milandre L, et al. Impact of cerebrovascular complications on mortality and neurologic outcome during infective endocarditis: A prospective multicentre study. *Eur Heart J*. 2007;28:1155–61.
- Ruttmann E, Willeit J, Ulmer H, Chevtchik O, Hofer D, Poewe W, et al. Neurological outcome of septic cardioembolic stroke after infective endocarditis. *Stroke*. 2006;37:2094–9.

53. Yoshioka D, Sakaguchi T, Yamauchi T, Okazaki S, Miyagawa S, Nishi H, et al. Impact of early surgical treatment on postoperative neurologic outcome for active infective endocarditis complicated by cerebral infarction. *Ann Thorac Surg.* 2012;94:489–95.
54. Eishi K, Kawazoe K, Kuriyama Y, Kitoh Y, Kawashima Y, Omae T. Surgical management of infective endocarditis associated with cerebral complications. Multicenter retrospective study in Japan. *J Thorac Cardiovasc Surg.* 1995;110:1745–55.
55. Olmos C, Vilacosta I, Fernández C, López J, Sarriá C, Ferrera C, et al. Contemporary epidemiology and prognosis of septic shock in infective endocarditis. *Eur Heart J.* 2013;34:1999–2006.
56. Delahaye F, Alla F, Beguinot I, Bruneval P, Doco-Lecompte T, Lacassin F, et al. In-hospital mortality of infective endocarditis: Prognostic factors and evolution over an 8-year period. *Scand J Infect Dis.* 2007;39: 849–57.
57. Murdoch DR, Corey GR, Hoen B, Miró JM, Fowler VG Jr, Bayer AS, et al. Clinical presentation, etiology, and outcome of infective endocarditis in the 21st century. *Arch Intern Med.* 2009;169:463–73.
58. Jiménez MF, Marshall JC. Source control in the management of sepsis. *Intensive Care Med.* 2001;27:S49–62.
59. Chirouze C, Cabell CH, Fowler VG Jr, Khayat N, Olaison L, Miro JM, et al. Prognostic factors in 61 cases of *Staphylococcus aureus* prosthetic valve infective endocarditis from the International Collaboration on Endocarditis merged database. *Clin Infect Dis.* 2004;38:1323–7.
60. Akowuah EF, Davies W, Oliver S, Stephens J, Riaz I, Zadik P, et al. Prosthetic valve endocarditis: early and late outcome following medical or surgical treatment. *Heart.* 2003;89:269–72.
61. Botelho-Nevers E, Thuny F, Casalta JP, Richet H, Gouriet F, Collart F, et al. Dramatic reduction in infective endocarditis-related mortality with a management-based approach. *Arch Intern Med.* 2009;169:1290–8.



BIOMED



unidix

Especialistas en cirugía cardiovascular

desde 1977 al cuidado de tu salud



91 803 28 02



info@biomed.es