Cir Cardiov. 2017;24(4):208–214

Original

Reparación de válvula aórtica unicúspide

Rubén Álvarez-Cabo[a,*], Carlota Vigil[a], Blanca Meana[a], Rocío Díaz[a], Daniel Hernández-Vaquero[a], Pilar Mencía[a], María Martín[b], Julian Reguero[b], Francisco Callejo[a], Jesús de la Hera[b], Juan C. Llosa[a], Carlos Morales[a] y Jacobo Silva[a]

[a] *Área del Corazón, Servicio de Cirugía Cardiaca, Hospital Universitario Central de Asturias (HUCA), Oviedo, Asturias, España*
[b] *Área del Corazón, Servicio de Cardiología, Hospital Universitario Central de Asturias (HUCA), Oviedo, Asturias, España*

INFORMACIÓN DEL ARTÍCULO

Historia del artículo:
Recibido el 4 de junio de 2016
Aceptado el 10 de octubre de 2016
On-line el 26 de enero de 2017

Palabras clave:
Reparación válvula aórtica unicúspide
Remodelado aórtico
Reimplante aórtico

RESUMEN

Introducción: La válvula aórtica unicúspide es una variante presente en el 0,02% de los individuos. Asocia dilatación de aorta ascendente y el tratamiento habitual es el reemplazo valvular aórtico pues se presenta con tejidos desestructurados. Presentamos este video en el que realizamos una cirugía conservadora de la válvula aórtica transformando una válvula unicúspide en bicúspide como alternativa al implante de prótesis.
Materiales y métodos: Paciente de 40 años con válvula aórtica unicúspide, insuficiencia aórtica grado IV y dilatación de raíz de aorta. Análisis retrospectivo de 8 pacientes con válvula aórtica unicúspide y cirugía conservadora (2011-2015).
Resultados: En el video se realiza: anuloplastia, bicuspidización con pericardio y remodelado de raíz aórtica (YACOUB). Tras la cirugía, la insuficiencia aórtica era de grado I.

El grupo mostraba: edad media de 37,5 ± 11,2 años; un paciente (12,5%) era mujer; EuroSCORE Logístico de 5,6 ± 2,5, y EuroSCORE II de 1,9 ± 1,2. Procedimientos realizados: reimplante valvular (DAVID) + plastia aórtica en 4 pacientes (50%); remodelado aórtico (YACOUB) + plastia aórtica en 3 (32,5%) pacientes, y plastia aórtica aislada (tricuspidización) en un (12,5%) paciente. La insuficiencia aórtica preoperatoria de la serie fue: II (12,5%), III (12,5%) y IV (75%). El seguimiento medio fue de 9,6 ± 7,3 meses (mediana: 8,71). No hubo fallecimientos. El 87,5% están libres de insuficiencia aórtica. Solo en el paciente a quien se realizó plastia aórtica aislada la insuficiencia evolucionó de leve a grado III en el seguimiento.
Conclusiones: La reparación de la válvula aórtica unicúspide es posible con buenos resultados clínicos y ecocardiográficos.

© 2016 Sociedad Española de Cirugía Torácica-Cardiovascular. Publicado por Elsevier España, S.L.U. Este es un artículo Open Access bajo la licencia CC BY-NC-ND (http://creativecommons.org/licenses/by-nc-nd/4.0/).

Unicuspid aortic valve repair

Keywords:
Unicuspid aortic valve repair
Aortic remodeling
Aortic reimplantation

ABSTRACT

Introduction: The unicuspid aortic valve is an aortic valve variant present in 0.02% of population. It associates dilated ascending aorta and the usual treatment is aortic valve replacement because it comes with unstructured tissues. We present this video that we made a conservative aortic valve surgery transforming a unicuspid valve into bicuspid valve as an alternative to prostheses implantation.
Materials and methods: A 40-year patient with unicuspid aortic valve, aortic regurgitation grade IV and aortic root dilatation. Retrospective analysis of 8 patients with unicuspid aortic valve and conservative surgery (2011-2015).
Results: In the video is done: annuloplasty, bicuspidización with pericardium and aortic root remodeling (YACOUB). After surgery, aortic regurgitation was grade I.

The group showed: mean age 37.5 ± 11.2 years, 1 (12.5%) woman; EuroSCORE Logistic 5.6 ± 2.5; EuroSCORE II 1.9 ± 1.2. Procedures performed: aortic valve reimplantation (DAVID) + aortic plasty 4 (50%); aortic remodeling (YACOUB) + aortic plasty 3 (32.5%); isolated aortic plasty (tricuspidization) 1 (12.5%). The preoperative aortic regurgitation of the group: II (12.5%), III (12.5%) and IV (75%). Mean follow-up was 9.6 ± 7.3 months (median 8.71). There was no exitus. The 87.5% are free from aortic regurgitation. Only the patient where the isolated aortic plasty was performed the regurgitation evolved from mild to grade III during follow-up.
Conclusions: Unicuspid aortic valve repair is possible with clinical and echocardiographic good results.

© 2016 Sociedad Española de Cirugía Torácica-Cardiovascular. Published by Elsevier España, S.L.U. This is an open access article under the CC BY-NC-ND license (http://creativecommons.org/licenses/by-nc-nd/4.0/).

* Autor para correspondencia.
Correos electrónicos: ruacabo@hotmail.com, ruacabo@gmail.com (R. Álvarez-Cabo).

http://dx.doi.org/10.1016/j.circv.2016.10.001
1134-0096/© 2016 Sociedad Española de Cirugía Torácica-Cardiovascular. Publicado por Elsevier España, S.L.U. Este es un artículo Open Access bajo la licencia CC BY-NC-ND (http://creativecommons.org/licenses/by-nc-nd/4.0/).

Introducción

La válvula aórtica unicúspide (VAU) es una variante poco común de la válvula aórtica, con una incidencia del 0,02% de la población[1,2]. Esta anomalía anatómica se encuentra entre el 4-6% de los adultos jóvenes que se intervienen de cirugía de la válvula aórtica[2,3]. Se presenta en una proporción hombres:mujeres de 4:1[4]. La VAU puede presentar 2 variantes: acomisural y unicomisural. La primera produce estenosis severa, por lo que se presenta en la infancia[4]; la segunda se caracteriza por la hipoplasia de 2 comisuras, con una tercera que se inserta en la pared de la aorta a un nivel adecuado; esto permite una mayor apertura que la forma acomisural, razón por la que la variante unicomisural es más frecuente pasada la infancia, manifestando los síntomas entre la tercera y quinta décadas de la vida[3,5]. La VAU produce estenosis como alteración hemodinámica más frecuente, pero la insuficiencia o combinación de ambas tiene una frecuencia importante. La presencia de aneurisma de aorta ascendente así como de la raíz aórtica es una alteración ligada a la VAU[1,6,7].

Debido a las alteraciones displásicas del propio tejido valvular el tratamiento quirúrgico de los pacientes con VAU es, habitualmente, el reemplazo valvular por válvula protésica. Esta se puede implantar aislada o asociada a reemplazo de aorta ascendente, en forma de tubo valvulado, si está presente dilatación de raíz de aorta. Las válvulas protésicas, mecánicas y biológicas, tienen un riesgo acumulado de complicaciones de al menos el 50% a 10 años[8], precisando las válvulas mecánicas de anticoagulación durante toda la vida.

Las técnicas de reparación valvular aórtica junto con el reimplante valvular (DAVID)[9] o el remodelado aórtico (YACOUB)[10] son una alternativa bien conocida y establecida en la literatura para el tratamiento de la patología valvular aórtica, sea esta tricúspide, bicúspide o incluso unicúspide[2]. Estas técnicas permiten reducir las complicaciones relacionadas con las válvulas protésicas y la necesidad de anticoagulación, lo que revierte en un claro beneficio para los pacientes[11].

En este artículo presentamos un video en el que realizamos una cirugía conservadora de válvula aórtica transformando una válvula unicúspide en bicúspide. Esta técnica ha sido descrita previamente como alternativa al implante de prótesis, consiguiendo una buena hemodinámica valvular y resultados óptimos a largo plazo[2]. Así mismo, describimos los resultados obtenidos con 3 técnicas de corrección de VAU realizadas en nuestro centro.

Tabla 1
Características del paciente (video)

Edad (años)	40
Grado funcional para disnea	NYHA III
Ecocardiograma	VI moderadamente dilatado. FEVI 60%. Válvula aórtica unicúspide, prolapso de velo que correspondería a coronariano izquierdo, desflecamiento del no coronariano. No calcificación. Insuficiencia aórtica severa
Angio-TC	Anillo: 27,8 mm; senos valsalva: 46 mm; aorta ascendente: 45 mm
Coronariografía	Coronarias normales

FEVI: fracción de eyección de ventrículo izquierdo; NYHA: *New York Heart Association*; TC: tomografía computarizada; VI: ventrículo izquierdo.

Materiales y métodos

Paciente (video)

Presentamos el video en el que realizamos una cirugía conservadora de válvula aórtica transformando una válvula unicúspide en bicúspide en un paciente varón de 40 años, que se encontraba en grado funcional III de la *New York Heart Association* (NYHA) diagnosticado por ecocardiografía de VAU e insuficiencia aórtica grado IV (fig. 1 y video). Junto con la insuficiencia aórtica presentaba dilatación de raíz de aorta confirmada con angio-TC con las siguientes medidas: anillo aórtico de 27,8 mm, senos de valsalva de 46 mm y aorta ascendente de 45 mm (fig. 2 y video). Las coronarias eran normales en la coronariografía. El resumen de las características del paciente del video lo podemos ver en la tabla 1 y en el video, junto con las imágenes de ecocardiograma y angio-TC.

Pacientes (serie)

Entre los años 2011 y 2015 se intervinieron quirúrgicamente en nuestro centro 8 pacientes que presentaban VAU en los que se realizó cirugía conservadora valvular aórtica. Se ha llevado a cabo un análisis retrospectivo de estos pacientes. En 6 (75%) pacientes la indicación de cirugía fue por la presencia de insuficiencia aórtica severa sintomática con reducción de función ventricular, y en 2 (25%) pacientes fue por la asociación de VAU con dilatación de

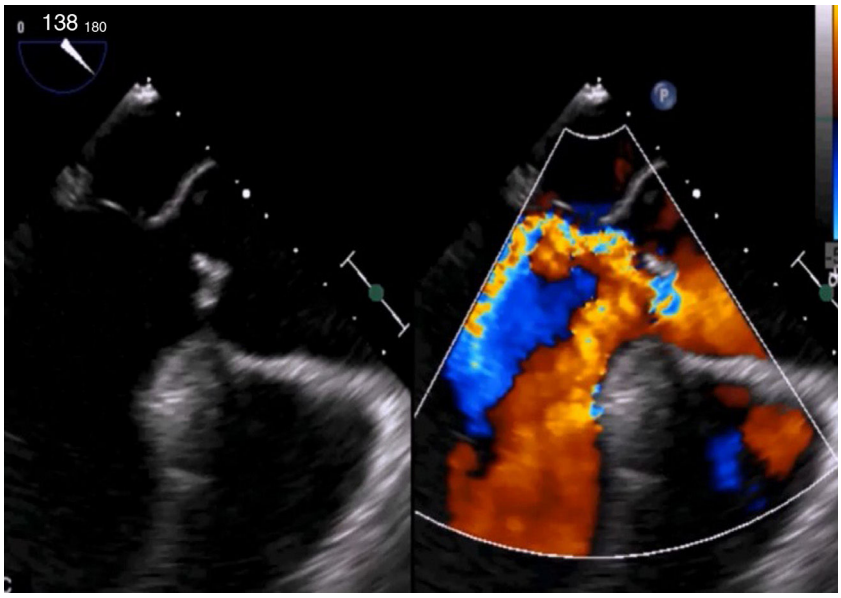

Figura 1. ECO-TE en el que se visualiza jet de regurgitación aórtica.

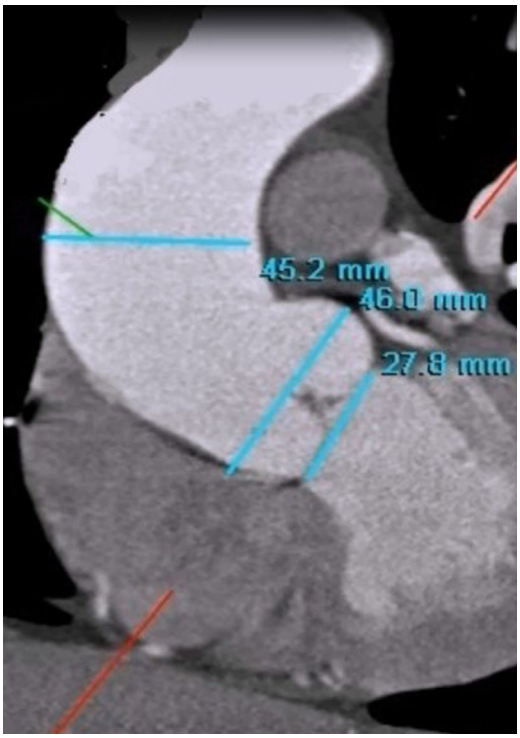

Figura 2. Angio-TC con medidas de anillo aórtico, senos de valsalva y aorta ascendente.

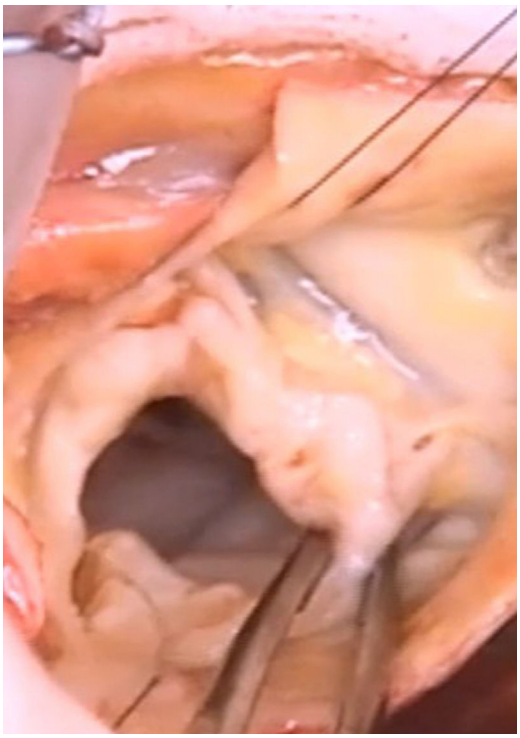

Figura 3. Imagen de válvula aórtica unicúspide unicomisural donde se visualizan las comisuras hipoplásicas.

aorta ascendente >50 mm y factores de riesgo asociados. Las características de los pacientes las podemos consultar en la tabla 2.

Análisis estadístico

Se ha realizado un análisis retrospectivo y descriptivo. El análisis descriptivo de los datos se expresó mediante media ± desviación estándar para las variables continuas, y frecuencias (porcentajes) para las no continuas. El análisis estadístico se realizó con SPSS Statistics for Windows versión 17.0 (SPSS, Inc., Chicago, IL, EE. UU.).

Tabla 2
Pacientes con válvula aórtica unicúspide y cirugía conservadora (n = 8) (2011-2015)

Edad media (años) (m, DE)	37,5 ± 11,2
Mujeres (n, %)	1 (12,5)
EuroSCORE Logístico (%) (m, DE)	5,6 ± 2,5
EuroSCORE II (%) (m, DE)	1,9 ± 1,2
FEVI media (%) (m, DE)	54,3 ± 9,4
Procedimientos asociados	
Bypass coronario (n, %)	1 (12,5)
Plastia mitral (n, %)	1 (12,5)
Hemiarco (n, %)	1 (12,5)
Medidas medias de aorta (mm) (m, DE)	
Anillo	27,5 ± 1,3
Senos valsalva	42,9 ± 4,9
Aorta ascendente	47,9 ± 8,3
NYHA precirugía (n, %)	
I	1 (12,5)
II	3 (37,5)
III	4 (50)
IAo preoperatoria (n, %)	
II	1 (12,5)
III	1 (12,5)
IV	6 (75)

DE: desviación estándar; EuroSCORE: *European System for Cardiac Operative Risk Evaluation*; FEVI: fracción de eyección de ventrículo izquierdo; IAo: insuficiencia aórtica; m: media; NYHA: *New York Heart Association*.

Técnica quirúrgica

La intervención se realizó con anestesia general, bajo control mediante ecocardiografía transesofágica (ECO-TE), por esternotomía media en todos los pacientes. La circulación extracorpórea (CEC) se estableció a través de canulación en aorta ascendente y aurícula derecha. Bajo hipotermia ligera se procedió a la parada cardiaca mediante la infusión de cardioplejía cristaloide Celsior© (Genzyme Corp., Boston, MA, EE. UU.) vía retrógrada (cánula en seno coronario) y anterógrada directa por ostia coronaria.

Todos los pacientes presentaban VAU unicomisural, siendo esta la situada entre los velos coronariano izquierdo y no coronariano. Esta comisura alcanzaba una altura adecuada, con bordes de velo finos, mientras que las 2 comisuras restantes eran hipoplásicas estando a una altura inferior a lo esperado, con displasia de tejidos, especialmente el correspondiente al velo coronariano derecho, y en ocasiones calcificación de este velo. Podemos ver la imagen de la morfología en el video y en la figura 3.

En los 8 pacientes se realizaron 3 tipos de procedimientos para cirugía conservadora valvular aórtica (tabla 3):

1) Plastia aórtica (tricuspidización): se realizó en un paciente (12,5%). Fue el primer paciente, en el cual no había dilatación de raíz de aorta ni de aorta ascendente. En este caso se construyeron 2 comisuras nuevas, una entre coronarianos izquierdo y derecho y otra entre coronariano derecho y no coronariano. Fue precisa la reconstrucción del velo derecho entero con pericardio autólogo.

Tabla 3
Procedimiento quirúrgico

Plastia aórtica (tricuspidización) (n, %)	1 (12,5)
DAVID + plastia aórtica (bicuspidización) (n, %)	4 (50)
YACOUB + plastia aórtica (bicuspidización) (n, %)	3 (37,5)

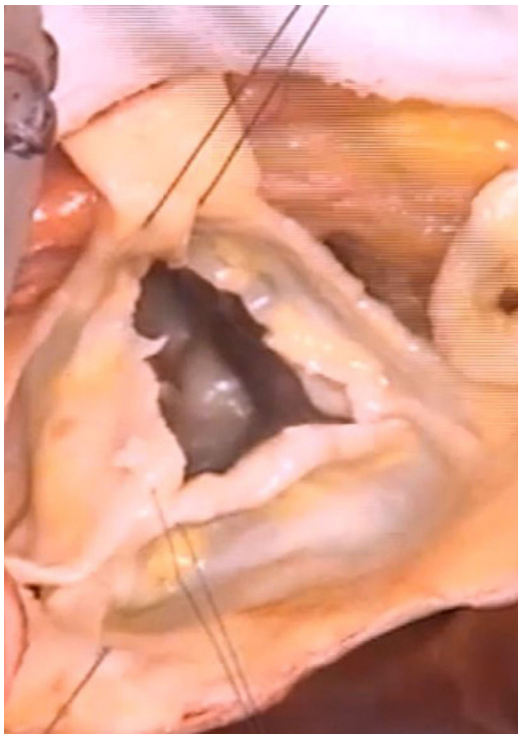

Figura 4. Imagen de válvula sin el tejido displásico que se ha resecado, casi todo el velo coronariano derecho y parte del no coronariano.

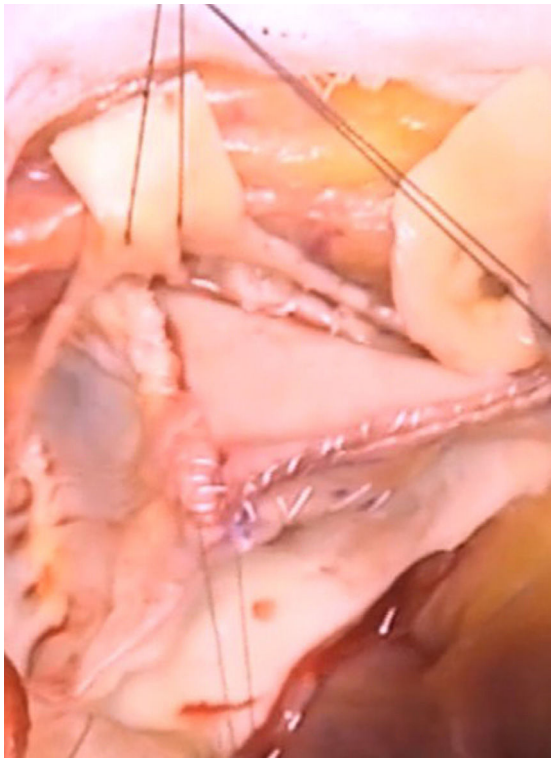

Figura 5. Válvula bicuspidizada a 180° con 2 comisuras a una altura adecuada, una con tejido propio y otra neocomisura creada con extensión con pericardio heterólogo.

2) Reimplante valvular aórtico (DAVID) y plastia aórtica (bicuspidización): se realizó en 4 pacientes (50%). En estos pacientes había dilatación de raíz de aorta. Se procedió a la resección de los ostia coronaria y pared aórtica dejando lengua de tejido opuesta a comisura real entre velos izquierdo y no coronariano para la posterior reconstrucción. Continuamos con resección de tejidos displásicos y/o calcificados (casi todo el velo derecho y parte del no coronariano). Los puntos en la unión aorto-ventricular se dispusieron en ese momento por la facilidad de visualización tras retirar parte de los velos. A continuación, se procedió a la reconstrucción de los velos con pericardio heterólogo realizando bicuspidización a 180° y creando una nueva comisura a una altura adecuada. Una vez reconstruidos los velos se procedió a equilibrarlos con plicaturas centrales logrando una altura efectiva superior a 10 mm. Posteriormente se completó el reimplante valvular en tubo de dacrón, usualmente de 32 mm según la técnica de DAVID[9].
3) Remodelado aórtico (YACOUB) y plastia aórtica (bicuspidización)[2]: se realizó en 3 pacientes (37,5%). Estos pacientes también se presentaron con dilatación de aorta. Se procedió, como en la técnica anterior, a resecar los ostia coronaria y la pared aórtica dejando lengua de tejido opuesta a la comisura real para la posterior reconstrucción. Continuamos con la resección de tejidos displásicos y/o calcificados (casi todo el velo derecho y parte del no coronariano) (fig. 4). En ese momento se procedió a la realización de anuloplastia de anillo aórtico con sutura de politetrafluoroetileno (PTFE; Gore-Tex CV-0, Gore, Munich, Alemania) pasando por los nadires de los velos[12], reduciendo el anillo aórtico a un tamaño de 24 mm. El siguiente paso es la reconstrucción de los velos bicuspidizándolos a 180° con pericardio heterólogo, creando una nueva comisura a una altura adecuada (fig. 5). Reconstruidos los velos se procedió a equilibrarlos con plicaturas centrales, logrando una altura efectiva superior a 10 mm. Posteriormente, se procedió al remodelado de raíz con tubo de 26 mm según técnica de YACOUB[10], con la única variante de introducir refuerzo de pericadio heterógeno en la sutura de remanente de la pared al tubo (fig. 6). Esta es la técnica empleada en el video de este artículo.

Seguimiento

El seguimiento se ha realizado en consulta a 1, 3 y 12 meses y posteriormente anual con ecocardiografía transtorácica (ECO-TT) de control.

Resultados

En el paciente del video se consigue un resultado óptimo, presentando en ECO-TT al alta: ventrículo izquierdo de tamaño normal con función conservada y válvula aórtica bicuspidizada normofuncionante (ausencia de estenosis, sin insuficiencia). Podemos ver el resultado anatómico y ecocardiográfico en el video.

En las características de la serie de pacientes, que podemos observar en la tabla 2, la edad media era de 37,5 ± 11,2 años y el sexo masculino fue mucho más frecuente —solo hubo una mujer (12,5%)—. Los pacientes tenían un riesgo bajo-moderado, con un *European System for Cardiac Operative Risk Evaluation* (EuroSCORE) Logístico de 5,6 ± 2,5% y un EuroSCORE II de 1,9 ± 1,2%. La fracción de eyección de ventrículo izquierdo (FEVI) media era de 54,3 ± 9,4%. Las medidas medias de anillo aórtico (27,5 ± 1,3 mm), senos de valsalva (42,9 ± 4,9 mm) y aorta ascendente (47,9 ± 8,3 mm) corresponden a dilatación de raíz y aorta ascendente. El 50% (4 pacientes) se encontraban en grado funcional III de la NYHA para disnea, el 37,5% (3 pacientes) en grado funcional II de NYHA y solo un paciente (12,5%) se encontraba en grado funcional I de NYHA. La insuficiencia aórtica era severa (grado IV) en 6 pacientes (75%), moderada-severa (grado III) en un paciente (12,5%) y otro paciente (12,5%) presentaba insuficiencia aórtica grado II (12,5%). Se realizaron procedimientos asociados: un bypass coronario (12,5%), una plastia mitral (12,5%) y un hemiarco (12,5%).

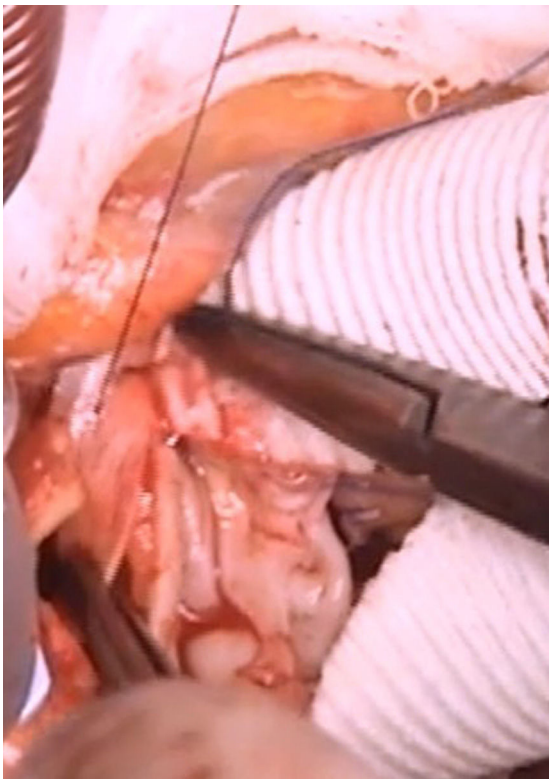

Figura 6. Remodelado de raíz aórtica (YACOUB).

En la cirugía no hubo reconversión a prótesis valvular, presentando en ECO-TE intraoperatorio insuficiencia aórtica trivial en 5 pacientes (62,5%) y leve en 3 (37,5%). Tras la cirugía no hubo fallecimientos hospitalarios ni en el seguimiento. No hubo complicaciones mayores tras la cirugía, ni sangrado posquirúrgico, ni infarto ni accidente cerebrovascular. Como complicaciones, únicamente un paciente (12,5%) presentó derrame pericárdico que precisó drenaje. La estancia media fue de 8,88 ± 2,47 días (mediana: 8) (tabla 4). Al alta el tratamiento antiagregante se recomendó durante 12 meses.

Durante un seguimiento medio de 9,6 ± 7,3 meses (mediana: 8,71 meses), el 87,5% (7 pacientes) se encuentran libres de insuficiencia aórtica, y solo un paciente (12,5%) —que es el único con plastia aórtica aislada (tricuspidización)— desarrolló insuficiencia aórtica grado III. Sin embargo, el paciente permanece estable con grado funcional I-II de NYHA, reducción del volumen ventricular pasando de un diámetro telediastólico de ventrículo izquierdo (DTDVI) de 65 mm en precirugía a 55 mm en el seguimiento, manteniendo una FEVI superior al 55%. No hubo eventos tromboembólicos ni endocardíticos durante el seguimiento en ningún paciente. El gradiente transvalvular pico medio durante el seguimiento es de 16 ± 7 mmHg y la media del gradiente medio es de 10 ± 4 mmHg.

Tabla 4
Resultados postoperatorios

Insuficiencia aórtica postoperatoria (n, %)	
Trivial	5 (62,5)
Leve	3 (37,5)
Tiempo de pinzamiento aórtico (m, DE) min	175,13 ± 38,95
Tiempo de CEC (m, DE) min	205,5 ± 37,52
Fallecimientos (n, %)	0 (0)
Derrame pericárdico (n, %)	1 (12,5)
Estancia postoperatoria (m, DE, mediana) días	8,88 ± 2,47; 8

CEC: circulación extracorpórea; DE: desviación estándar; m: media.

Discusión

La VAU es una entidad poco frecuente, con una incidencia del 0,02% de la población[1,2]. La forma acomisural es un fallo en el desarrollo de las 3 comisuras antes del nacimiento[3], que se traduce en estenosis importante que se manifiesta al nacimiento o en la infancia precoz, por lo que suelen requerir cirugía en ese momento[4,13]. La variante unicomisural es la que se presenta en adultos jóvenes, entre la tercera y quinta décadas de la vida[3,5]. La razón hay que buscarla en su morfología, con una comisura real, habitualmente entre los velos coronariano izquierdo y no coronariano, y la hipoplasia de las otras dos comisuras; esto permite mayor apertura que la forma acomisural, pasando desapercibida en la juventud y manifestando sus síntomas en adultos jóvenes. La disfunción o degeneración de la VAU es superior a la de la válvula bicúspide, precisando los pacientes cirugía entre 10 y 20 años antes que los pacientes con válvula bicúspide[3]. La alteración hemodinámica más frecuente de la VAU es la estenosis aórtica[4], pero también se manifiesta como insuficiencia aórtica o combinación, y con bastante frecuencia asocia otras alteraciones, entre las que destacan la dilatación de raíz y/o aorta ascendente[1,6,7].

Una vez que se establece el diagnóstico hay diversas opciones para el tratamiento. El implante de una válvula protésica aórtica es la opción más común, aislada o compuesta en tubo valvulado si hay dilatación de raíz de aorta. Las válvulas protésicas funcionan perfectamente, pero hay complicaciones relacionadas, como la trombosis y hemorragias en las mecánicas y la degeneración en las biológicas, el riesgo de endocarditis en ambas y la necesidad de anticoagulación en las mecánicas durante un periodo muy largo, pues son pacientes jóvenes. La incidencia de complicaciones relacionadas con las prótesis, mecánicas y biológicas por igual, es del 3-5% por paciente/año[11,14]. La cirugía conservadora valvular ofrece una alternativa a la válvula protésica. Técnicas como el reimplante valvular aórtico (DAVID)[9] y el remodelado aórtico (YACOUB)[10], inicialmente diseñadas para válvulas tricúspides y aplicadas con buenos resultados en válvulas bicúspides[15,16], pueden considerarse en los pacientes con VAU, como ya han descrito Schäfers et al.[17], quienes inician una serie importante de pacientes con VAU y cirugía conservadora. Aicher et al.[18] describen el buen comportamiento hemodinámico de la válvula unicúspide transformada en bicúspide con técnica de remodelado de raíz aórtica, con media de gradientes pico en reposo de 15,8 ± 5,4 mmHg y tras ejercicio máximo de 28,1 ± 7,6 mmHg. Franciulli et al.[2] señalan una supervivencia libre de reoperación en pacientes con cirugía conservadora de VAU del 91% a 5 años. Las técnicas de reparación valvular son reproducibles, pero requieren cierta experiencia. En nuestro centro, se ha implantado un programa de reparación valvular desde el 2011 hasta la actualidad, por lo que hemos adquirido la experiencia que nos permite ofrecer este tipo de tratamiento a este tipo de pacientes.

Durante este periodo nos hemos encontrado con 8 pacientes con VAU en los que hemos realizado 3 tipos de técnicas de cirugía conservadora valvular aórtica. Todos los pacientes eran adultos jóvenes con una edad media de 37,5 ± 11,2 años y el 87,5% eran hombres, lo cual coincide con la epidemiología descrita en la literatura. La sintomatología presentada por estos pacientes es fundamentalmente la de insuficiencia aórtica, con grado funcional para disnea II-III NYHA en el 87,5% e insuficiencia aórtica moderada-severa y severa en el 87,5%. En estos pacientes, aunque predomina la insuficiencia, tienen asociado cierto componente de estenosis por la anatomía propia de la válvula y cierto grado de calcificación de los velos. Tras examinar los tejidos se decide reparación solo si consideramos que al menos tenemos un 50% de tejido móvil en los velos aórticos; si la calcificación es muy extensa, consideramos que una reconstrucción completa de los velos puede que no tenga la misma durabilidad a largo plazo.

La dilatación de raíz aórtica estaba presente en 7 pacientes (87,5%), en quienes se utilizaron técnicas de reimplante en 4 (50%) y remodelado en 3 (37,5%). Las dos técnicas tienen buenos resultados en funcionalidad y libres de reoperación[11,19]. La elección de la técnica se ha basado en el diámetro del anillo, realizando la técnica de reimplante en los pacientes con diámetros de anillo aórtico más próximos a 29 mm, sin embargo, no hemos observado diferencias en funcionalidad ni durabilidad de la técnica, pues tras un seguimiento medio de 9,6 ± 7,3 meses (mediana: 8,71), el 87,5% (7/8 pacientes) están libres de insuficiencia aórtica. Esos 7 pacientes son los que recibieron cirugía con técnicas conservadoras de raíz, por lo tanto, el 100% de estos pacientes están libres de insuficiencia en el seguimiento. El único paciente en el que no se trató la raíz, porque no estaba dilatada, fue además en el que se realizó la tricuspidización. Aunque inicialmente la reparación fue exitosa, saliendo con insuficiencia leve del quirófano, durante el seguimiento ha desarrollado insuficiencia aórtica grado III. El paciente está en seguimiento estrecho, pero de momento se mantiene con buena función ventricular y buen grado funcional, e incluso presenta regresión de la dilatación ventricular. La técnica de tricuspidización ha sido descrita por autores como Prêtre et al.[20] como alternativa a la bicuspidización, con buenos resultados hemodinámicos y de durabilidad con regresión de la dilatación ventricular. En nuestro caso, este paciente también presenta una reducción de la dilatación ventricular en el seguimiento. La progresión de la insuficiencia en este paciente nos hace pensar que la no estabilización del anillo aórtico, ni de la raíz aórtica, a diferencia de los otros pacientes, tiene gran repercusión en la progresión de la insuficiencia.

Otro factor que puede haber influido en la aparición de insuficiencia en este paciente es la utilización de pericardio autólogo para la reconstrucción valvular. La VAU presenta tejidos displásicos y/o calcificados que hay que resecar, por lo que es fundamental la utilización de material para la extensión de los tejidos. El pericardio autólogo está asociado con mayor tasa de reoperación durante el seguimiento en la reparación de válvulas aórticas bicúspides[21]. Nosotros hemos utilizado pericardio autólogo en el paciente con tricuspidización, mientras que en las técnicas de raíz de aorta el pericardio utilizado ha sido heterólogo. Pero probablemente no solo sea el tipo de material el que influye en la posible aparición de insuficiencia, también influye la anatomía conseguida, con buena altura efectiva (> 9 mm) y superficie de coaptación (> 5 mm). Cuando se tricuspidiza una válvula, lograr una buena altura efectiva y superficie de coaptación es más complicado que cuando se bicuspidiza. La combinación de la no estabilización del anillo aórtico y raíz, junto con la utilización de pericardio autólogo, y probablemente no haber logrado los parámetros de altura efectiva y superficie de coaptación pueden haber sido las causas de desarrollo de nueva insuficiencia en este paciente. Con la técnica de bicuspidización es más fácil lograr los objetivos de altura efectiva y superficie de coaptación, lo que supondrá un mayor sustento para los velos y menor estrés hemodinámico sobre los mismos. Esto lo podemos visualizar en el video del paciente con reparación de válvula unicúspide. El tiempo de seguimiento es corto en nuestra serie, otras descritas en la literatura cuentan con mayor longevidad en el seguimiento. Estudios a mayor largo plazo nos aportarán información sobre degeneración de pericardio heterólogo, pero de momento los resultados obtenidos tanto por nuestra serie como por otras permiten ofrecer a los pacientes con VAU una alternativa terapéutica al implante valvular protésico.

Conclusiones

La reparación de la VAU es posible con técnicas reproducibles, como son el reimplante valvular y el remodelado aórtico asociados a plastia valvular, siendo la bicuspidización la conversión más favorable, según se puede visualizar en el video acompañante. La utilización de estas técnicas quirúrgicas permite ofrecer a los pacientes una buena durabilidad de la reparación, mejoría de su clase funcional evitando el tratamiento anticoagulante, y buenos resultados ecocardiográficos con mínima insuficiencia aórtica en el seguimiento y simultáneamente buena hemodinámica valvular.

Limitaciones

La principal limitación de este estudio es el tamaño de la serie de pacientes y el tiempo de seguimiento corto. No obstante, aunque solamente son 8 pacientes, los resultados son consistentes con los publicados en la literatura.

Responsabilidades éticas

Protección de personas y animales. Los autores declaran que para esta investigación no se han realizado experimentos en seres humanos ni en animales.

Confidencialidad de los datos. Los autores declaran que han seguido los protocolos de su centro de trabajo sobre la publicación de datos de pacientes.

Derecho a la privacidad y consentimiento informado. Los autores declaran que en este artículo no aparecen datos de pacientes.

Conflicto de intereses

Los autores declaran no tener ningún conflicto de intereses.

Anexo. Material adicional

Se puede consultar material adicional a este artículo en su versión electrónica disponible en doi:10.1016/j.circv.2016.10.001.

Bibliografía

1. Novaro GM, Mishra M, Griffin BP. Incidence and echocardiographic features of congenital unicuspid aortic valve in an adult population. J Heart Valve Dis. 2003;12:674–8.
2. Franciulli M, Aicher D, Rädle-Hurst T, Takahashi H, Rodionycheva S, Schäfers HJ. Root remodeling and aortic valve repair for unicuspid aortic valve. Ann Thorac Surg. 2014;98:823–9.
3. Roberts WC, Ko JM. Frequency by decades of unicuspid, bicuspid, and tricuspid aortic valves in adults having isolated aortic valve replacement for aortic stenosis, with or without associated aortic regurgitation. Circulation. 2005;111:920–5.
4. Singh S, Ghayal P, Mathur A, Mysliwiec M, Lovoulos C, Solanki P, et al. Unicuspid unicommissural aortic valve: An extremely rare congenital anomaly. Tex Heart Inst J. 2015;42:273–6.
5. Falcone MW, Roberts WC, Morrow AG, Perloff JK. Congenital aortic stenosis resulting from a unicommissural valve. Clinical and anatomic features in twenty-one adult patients. Circulation. 1971;44:272–80.
6. Butany J, Vaideeswar P, Dixit V, Lad V, Vegas A, David TE. Ascending aortic aneurysms in unicommissural aortic valve disease. Cardiovasc Pathol. 2009;18:11–8.
7. Kang SD, Seol SH, Park BM, Kim DK, Kim KH, Kim DI, et al. Incidental diagnosis of the unicuspid aortic valve with ascending aortic aneurysm in an asymptomatic adult. J Cardiovasc Ultrasound. 2011;19:102–4.
8. Hammermeister K, Sethi GK, Henderson WG, Grover FL, Oprian C, Rahimtoola SH. Outcomes 15 years after valve replacement with a mechanical versus a bioprosthetic valve: Final report of the Veterans Affairs randomized trial. J Am Coll Cardiol. 2000;36:1152–8.
9. David TE, Feindel CM. An aortic valve-sparing operation for patients with aortic incompetence and aneurysm of the ascending aorta. J Thorac Cardiovasc Surg. 1992;103:617–21.
10. Sarsam MA, Yacoub M. Remodeling of the aortic valve anulus. J Thorac Cardiovasc Surg. 1993;105:435–8.
11. Aicher D, Fries R, Rodionycheva S, Schmidt K, Langer F, Schäfers HJ. Aortic valve repair leads to a low incidence of valve-related complications. Eur J Cardiothorac Surg. 2010;37:127–32.

12. Aicher D, Schneider U, Schmied W, Kunihara T, Tochii M, Schäfers HJ. Early results with annular support in reconstruction of the bicuspid aortic valve. J Thorac Cardiovasc Surg. 2013;145 3 Suppl.:S30–4.
13. Moller JH, Nakib A, Eliot RS, Edwards JE. Symptomatic congenital aortic stenosis in the first year of life. J Pediatr. 1966;69:728–34.
14. Jamieson WR, Burr LH, Miyagishima RT, Germann E, Macnab JS, Stanford E, et al. Carpentier-Edwards supra-annular aortic porcine bioprosthesis: Clinical performance over 20 years. J Thorac Cardiovasc Surg. 2005;130:994–1000.
15. Schäfers HJ, Langer F, Aicher D, Graeter TP, Wendler O. Remodeling of the aortic root and reconstruction of the bicuspid aortic valve. Ann Thorac Surg. 2000;70:542–6.
16. Aicher D, Kunihara T, Abou IO, Brittner B, Gräber S, Schäfers HJ. Valve configuration determines long-term results after repair of the bicuspid aortic valve. Circulation. 2011;123:178–85.
17. Schäfers HJ, Aicher D, Riodionycheva S, Lindinger A, Rädle-Hurst T, Langer F, et al. Bicuspidization of the unicuspid aortic valve: A new reconstructive approach. Ann Thorac Surg. 2008;85:2012–8.
18. Aicher D, Bewarder M, Kindermann M, Abdul-Khalique H, Schäfers HJ. Aortic valve function after bicuspidization of the unicuspid aortic valve. Ann Thorac Surg. 2013;95:1545–50.
19. Kari FA, Liang DH, Kvitting JP, Stephens EH, Mitchell RS, Fischbein MP, et al. Tirone David valve-sparing aortic root replacement and cusp repair for bicuspid aortic valve disease. J Thorac Cardiovasc Surg. 2013;145 3 Suppl.:S35–40.
20. Prêtre R, Kadner A, Dave H, Bettex D, Genoni M. Tricuspidisation of the aortic valve with creation of a crown-like annulus is able to restore a normal valve function in bicuspid aortic valves. Eur J Cardiothorac Surg. 2006;29:1001–6.
21. Lausberg HF, Aicher D, Langer F, Schäfers HJ. Aortic valve repair with autologous pericardial patch. Eur J Cardiothorac Surg. 2006;30:244–9.

BIOMED
unidix
Especialistas
en cirugía
cardiovascular
desde 1977 al cuidado de tu salud
91 803 28 02
info@biomed.es