

Original

De la paliación neonatal al Fontan: el peaje de la cirugía del corazón univentricular. Análisis de resultados de las diferentes técnicas quirúrgicas[☆]



Esteban Sarria García^{a,*}, Enrique Ruiz Alonso^a, Rafael Castillo Martín^a, Beatriz Picazo Angelín^b, Victorio Cuenca Peiró^b, Lourdes Conejo Muñoz^b y Juan I. Zabala Argüelles^b

^a Sección de Cirugía Cardiovascular Infantil, UGC Corazón y Enfermedades Cardiovasculares, Hospital Materno Infantil-Hospital Regional Universitario de Málaga, Málaga, España

^b Sección de Cardiología Pediátrica, UGC Corazón y Enfermedades Cardiovasculares, Hospital Materno Infantil-Hospital Regional Universitario de Málaga, Málaga, España

INFORMACIÓN DEL ARTÍCULO

Historia del artículo:

Recibido el 6 de junio de 2016

Aceptado el 13 de septiembre de 2016

On-line el 9 de noviembre de 2016

Palabras clave:

Paliación univentricular

Blalock-Taussig

Norwood

Glenn

Fontan

R E S U M E N

Introducción y objetivos: Evaluación de resultados en cirugía univentricular.

Pacientes y métodos: Análisis retrospectivo de 42 pacientes intervenidos entre 2013-2015.

Resultados: Paliación neonatal (16 pacientes): fistula Blalock-Taussig: 7 casos; Norwood: 5; Banding 4 casos. BTM: edad 23 días (2-40); Aristóteles 7,5; estancia en UCIP 12 días (5-32), hospitalaria 32 días (10-97). Una reintervención por trombosis. Sin mortalidad.

Norwood: 5 pacientes. Edad 29 (6-90) días. Aristóteles: 20,8; estancia UCI: 35 (19-57) días, hospitalaria 48 días. Morbilidad: una trombosis de vena cava inferior. Mortalidad: un shock séptico refractario. Todos han alcanzado el Glenn.

Glenn: 11 pacientes (uno con Damus-Kaye-Stansel asociado). Mediana de edad: 8 (4-135) meses. Aristóteles 9. Estancia en UCI 17 (3-90) días, hospitalaria 27 (7-119) días. Complicación: una parálisis frénica.

Fontan: 15 pacientes. Edad: 56 meses (40-113). Aristóteles 11. Estancia en UCIP y hospital: 7 (4-81) y 24 (14-90) días. Complicaciones: un taponamiento por quilopericardio, un quilotórax recidivante (pleurodesis y embolización de conducto torácico) y trombosis de VCI (fibrinólisis). Sin mortalidad.

Mortalidad 2,3% (un Norwood).

Conclusiones: La cirugía univentricular implica procedimientos complejos de alto riesgo. Actualmente puede realizarse con éxito y permite a la mayoría llegar a la paliación definitiva de Fontan.

© 2016 Sociedad Española de Cirugía Torácica-Cardiovascular. Publicado por Elsevier España, S.L.U. Este es un artículo Open Access bajo la licencia CC BY-NC-ND (<http://creativecommons.org/licenses/by-nc-nd/4.0/>).

From neonatal palliation to the Fontan procedure: the toll of the univentricular heart surgery. Analysis of the results of the different surgical techniques

A B S T R A C T

Objective: To evaluate the results in surgical procedures of univentricular hearts.

Patients and methods: Retrospective analysis of the 42 patients operated from 2013 to 2015.

Results: Neonatal palliation (16 patients): Blalock-Taussig shunt: 7 cases; Norwood procedure: 5 patients; Banding 4 cases. BT shunt: age 23 days (2-40); Aristóteles 7.5. Medium stay at PICU 12 days (5-32) and hospital 32 days (10-97). 1 reintervention due to acute thrombosis. No mortality. Norwood procedure: 5 patients. Age 29 (6-90) days. Aristóteles 20.8. Stay at PICU 35 (19-57) days and hospital 48 days. Morbidity: 1 case of inferior vena cava thrombosis. Mortality: 1 case due to refractory septic shock. All cases have reached the Glenn procedure.

Glenn procedure: 11 patients (1 case associated to Damus-Kaye-Stansel procedure). Age: 8(4-135) months. Aristóteles 9. Stay at PICU 17 (3-90) days and hospital 27 (7-119) days. Morbidity: 1 case of phrenic nerve paralysis.

Fontan procedure: 15 patients. Age 56 (40-113) months. Aristóteles 11. Stay at PICU and hospital: 7 (4-81) and 24 (14-90). Morbidity: 1 case of cardiac tamponade due to chylopericardium, 1 case of persistent pleural effusion (reintervention and embolization of thoracic duct and 1 case of thrombosis of inferior vena cava. No mortality.

Keywords:

Univentricular palliation

Blalock-Taussig

Norwood

Glenn

Fontan

[☆] Este artículo se corresponde con una comunicación que optó a premio en el Congreso de la SECTCV en junio de 2016.

* Autor para correspondencia.

Correo electrónico: sarriagarciae@gmail.com (E. Sarria García).

Overall mortality 2.3%

Conclusions: Surgery of univentricular hearts means complex high risk procedures. Currently, they can be performed successfully and patients are able to reach the definitive palliation with the Fontan procedure.

© 2016 Sociedad Española de Cirugía Torácica-Cardiovascular. Published by Elsevier España, S.L.U. This is an open access article under the CC BY-NC-ND license (<http://creativecommons.org/licenses/by-nc-nd/4.0/>).

Introducción

La situación de ventrículo único está presente cuando hay una imposibilidad o se desaconseja la reconstrucción biventricular con circulación pulmonar y sistémica por separado. El espectro del manejo quirúrgico de los pacientes con ventrículo único es similar a una serie de patologías como la atresia tricúspide, otras formas de conexión AV univentricular, y otras anomalías con un solo ventrículo adecuadamente desarrollado, y están basados en la fisiología e intervención de Fontan y sus modificaciones, y todo el espectro de intervenciones paliativas pre-Fontan.

El objetivo de la cirugía paliativa en el periodo neonatal de los pacientes con corazones univentriculares es conseguir un balance entre el flujo sistémico y pulmonar (Qp/Qs), conseguir una mezcla de sangre no obstructiva a nivel intraauricular y asegurar un flujo sistémico no obstructivo. En caso de no presentar un adecuado flujo pulmonar (generalmente debido a una obstrucción valvular pulmonar o previa a esta), se requiere una paliación neonatal mediante una fístula sistémico-pulmonar para aumentar la relación a favor del Qp. En otras ocasiones, el flujo a nivel pulmonar no es obstructivo o, incluso excesivo, siendo necesario un *banding* del tronco de la pulmonar. Las fístulas sistémico-pulmonares fueron descritas en 1945 por Blalock y Taussig, y más tarde por Potts y Waterston.

En 1958, Glenn introduce una alternativa para oxigenar la sangre procedente del territorio de la vena cava superior, al anastomosar la misma a la arteria pulmonar derecha, desinsertando esta última del tronco pulmonar común¹. Ya en 1971 Fontan publica la anastomosis de la orejuela derecha al tronco pulmonar, derivando la sangre del territorio de la vena cava inferior al pulmón izquierdo, completándose así la separación de la circulación sistémica y pulmonar².

Aunque la operación de Fontan fue inicialmente descrita como tratamiento de la atresia tricúspide³, pronto se comprobó que era aplicable a una variedad de entidades clínicas con un ventrículo severamente hipoplásico. Además, su uso se ha extendido a tratamiento de pacientes con dos ventrículos adecuadamente desarrollados pero con anomalías intracardíacas demasiado complicadas para una reparación univentricular o directamente no septables⁴.

El caso particular de un ventrículo izquierdo no desarrollado, se define como síndrome de corazón izquierdo hipoplásico y es la situación en la que el corazón izquierdo es incapaz de mantener el adecuado gasto cardíaco tras el nacimiento por la falta de desarrollo de una o más estructuras cardíacas a pesar de intervención médica o quirúrgica. En 1983, Norwood describe por vez primera la paliación exitosa neonatal que condujo a una posterior intervención de Fontan⁵ (fig. 1).

Objetivo

El objetivo de este estudio es exponer y evaluar los resultados de nuestro servicio en las distintas intervenciones y técnicas quirúrgicas realizadas a los pacientes con fisiología ventrículo único intervenidos durante el periodo 2013-2015, analizándolos en términos de mortalidad, morbilidad y complejidad.

Método

Se trata de un estudio observacional retrospectivo que incluye a todos los pacientes intervenidos con fisiología de ventrículo único durante el periodo 2013-2015 por la sección de cirugía cardiovascular infantil de nuestro servicio.

Analizamos las distintas paliaciones realizadas a nuestros pacientes.

Se ha considerado mortalidad quirúrgica como aquella que tiene lugar durante el ingreso hospitalario antes del alta del paciente. Asimismo, consideramos morbilidad a cualquier complicación o alteración del curso clínico del paciente tras la intervención que requiere actuación para su corrección.

Resultados

Se analizan un total de 42 procedimientos realizados durante dicho periodo, en las diferentes etapas paliativas:

- Periodo neonatal: 16 pacientes.
- Periodo de Glenn: 11 pacientes.
- Periodo de Fontan: 15 pacientes.

Cirugía realizada en periodo neonatal:

De los pacientes intervenidos en este periodo, se realizó fístula sistémico-pulmonar de Blalock Taussing modificada (BTM) a un total de 7 pacientes con situación de ventrículo único. Excluimos de aquí a los pacientes en situación biventricular. En nuestra institución, realizamos todos los casos por esternotomía media, con soporte de circulación extracorpórea. En un solo caso se realizó sin CEC, y requirió reintervención por trombosis precoz. Las características de los pacientes intervenidos se muestran en la *tabla 1*.

La mediana de la escala de complejidad Aristóteles ampliado fue de 7,5 puntos. El tiempo de CEC medio fue de 63 min (47-110), la media de estancia en UCI fue de 12 días (5-32) y de hospitalización de 32 días (10-97). En un caso se produjo una trombosis precoz de la fístula que requirió intervención emergente con buen resultado y funcionalidad posterior. Otro paciente presentó una neumonía complicada con shock séptico que implicó reintubación, tratamiento antibiótico y ventilación mecánica prolongada y se resolvió satisfactoriamente. No hubo mortalidad en estos pacientes y todos han completado el estadio de Glenn.

La cirugía neonatal del síndrome de corazón izquierdo hipoplásico (HLHS) se realizó sobre 5 pacientes (Norwood I) (*tabla 2*). La edad media de los pacientes fue de 29 días (6-90). La mediana de Aristóteles ampliado fue de 20,8. La estancia en UCIP fue de 35 días (19-57) y la hospitalaria de 48 días (19-85). La media de los tiempos de CEC y pinzamiento aórtico fue de 258 min (212-327) y 67 min (61-118) respectivamente. Como morbilidad cabe destacar que un paciente de la serie requirió soporte de ECMO, siendo desconectado sin complicaciones. Otro paciente presentó una trombosis de vena cava inferior (posiblemente asociada a vía central femoral) que se resolvió con tratamiento fibrinolítico y hubo un único caso de éxitus debido a un shock séptico refractario. El resto de los pacientes han alcanzado el estadio de Glenn.

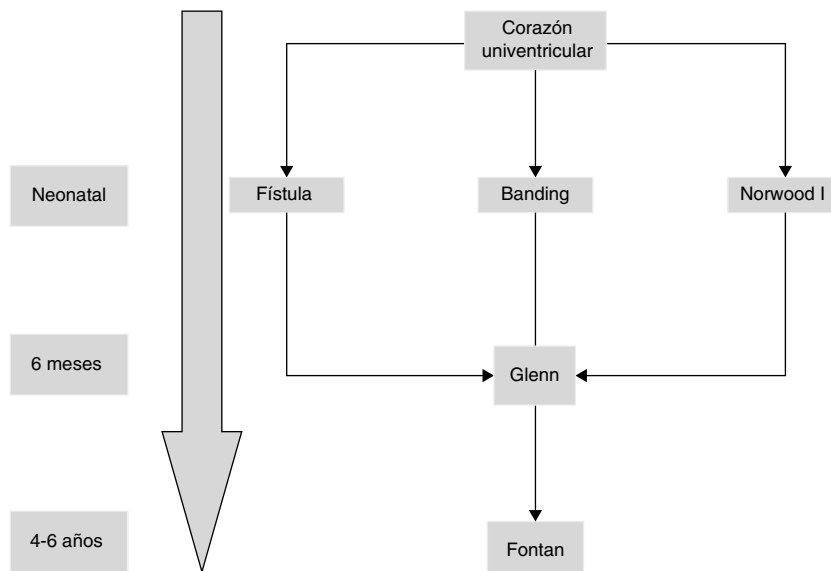


Figura 1. Esquema evolutivo de la fisiología. Ventrículo único.

Tabla 1 Características de los pacientes con fístula BTM

Diagnóstico	Aristóteles básico	Aristóteles amp	CEC	Estancia UCI (días)	Estancia post.
D-TGA con estenosis mitral, VI hipoplásico	6,3	8,3	85	11	18
Atresia pulmonar con septo íntegro. VD hipoplásico. No sinusoides. CIA amplia	6,3	6,3	64	15	27
Atresia tricúspide	6,3	6,3	75	5	15
Atresia pulmonar septo íntegro	6,3	10,3	110	32	97
AP septo íntegro. Ramas confluentes	7,8	7,8	88	5	10
VU de morf izda, con vasos en L-TGA	6,3	8,3	47	6	21
Doble entrada, vasos normorrelacionados. Hipoplasia pulmón derecho	6,8	8,3	99	13	34

Cirugía de Glenn

En nuestra serie, realizamos el procedimiento de Glenn a 11 pacientes (un caso con anastomosis de Damus-Kaye-Stansel asociado) (tabla 3). Estos pacientes provienen de los casos que ya habían sido intervenidos de la misma serie y periodo y otros procedentes de un periodo anterior y de otro centro. La mediana de edad de los pacientes fue de 8 meses (4-135). La puntuación de Aristóteles ampliado fue de 9. La media de tiempo de circulación extracorpórea fue de 121 min (52-206) y se realizó pinzamiento aórtico en 4 pacientes que requerían procedimientos en cavidades izquierdas: atrioseptostomía (2 pacientes), Damus-Kaye-Stansel y ampliación de neoaorta. La media de estancia en UCI fue de 17 días (3-90) y de hospitalización de 27 días (7-119). No hubo ningún caso de mortalidad y la única complicación fue un caso de parálisis frénica derecha que prolongó el tiempo de ventilación mecánica del

paciente y finalmente fue intervenido para realización de plicatura diafragmática.

Paliación definitiva: Fontan

Durante este periodo, hemos intervenido a 15 pacientes (tabla 4) realizándose cirugía de Fontan. La técnica que realizamos es el túnel lateral con injerto de PTFE de 18-20 mm de diámetro entre la VCI y la arteria pulmonar derecha (fig. 2). En la mayoría de los casos realizamos una fenestración de 3-4 mm entre la cara lateral del injerto y la pared libre de la aurícula derecha. Únicamente no se realizó en 4 casos en los que los datos hemodinámicos preoperatorios eran muy favorables. Solo en 2 casos realizamos el Fontan intra-extracardiaco. En un paciente se trataba de un caso de atresia tricúspide, situs solitus con dextrocardia y vasos anteroposteriores.

Tabla 2 Características de los pacientes en estadio Norwood I

Edad (m)	Peso (kg)	Diagnóstico	Aristóteles básico	Aristóteles amp	CEC	Clamp. Ao	UCI (días)	Estancia post.
6d	3	Canal AV desbalanceado con hipoplasia de VI. Diagnóstico prenatal	14,5	21	212	71	28	45
12d	3	VU izquierdo con L-TGA, atresia tricúspide, foramen BV restrictivo e hipoplasia de arco aórtico	14,5	21,5	252	61	37	85
90d	4,8	CIV musculares múltiples, no septable. Obstrucción subaórtica. Hiperflujo pulmonar	14,5	18	327	22	57	
11d	2,8	Interrupción arco Ao tipo B + CIV amplia. Diagnóstico posnatal (shock)	14,5	26	240	118	19	19
26d	3,9	Sd Shone con CoA, válvula mitral hipoplásica. CIA grande. Valv Ao bicúspide	14,5	17,5	259	62	35	44

Tabla 3
Características de los pacientes en estadio Glenn

Edad (m.)	Peso (kg)	Diagnóstico	Aristóteles básico	Aristóteles amp	CEC	Clamp. Ao	Estancia UCI (días)	Estancia post.
8,0	8	DSVD con CIV no relacionada y estenosis subaórtica; s/p switch paliativo	7,0	9	74		4	12
6,0	5,8	TGA con VI hipoplásico. s/p fistula RMBTsh + atrioseptostomía + banding TP	7,5	9,5	128		20	22
15,0	9,12	Canal AV parcial con VI hipoplásico + CIV muscular + estenosis TSVI. s/p Banding AP	9,5	10,5	136	50	38	52
4,0	5,6	s/p Norwood	7,0	9	206	26	90	119
5,0	7	Atresia tricúspide. Hiperflujo pulmonar. s/p Banding pulmonar	7,0	9	52	0	3	7
6,0	6,1	VU tipo VDDS con vasos en TGA, atresia mitral. s/p banding + atrioseptostomía	7,8	9,8	123	64	5	13
14,0	6,9	Atresia tricúspide, L-TGA. s/p Norwood (BT 3,5 mm)	7,0	9	62		6	15
9,0	8,7	Ventrículo único, tipo atresia tricúspide. s/p fistula BT	7,0	9	108	8	4	12
13,0	7,3	s/p Norwood (Sano). ECMO pos-CEC previa	7,0	9	58		8	11
135,0	54	VU con flujo pulmonar disminuido, sin intervención previa	7,0	7	57		3	7

Tabla 4
Pacientes en estadio de Fontan

Edad (m.)	Peso (kg)	Diagnóstico	Aristóteles básico	Aristóteles amp	CEC	Clamp. Ao	UCI (días)	Estancia post.
78,0	19	L-TGA con atresia tricúspide. S/P switch arterial paliativo y posterior Glenn pulsátil	9,0	11	173	11	6	20
68,0	19	Criss-cross y D-TGA; s/p Glenn pulsátil	9,0	11,5	166	20	8	16
67,0	16	Atresia Ao y CIV no restrictiva; s/p Norwood (Sano) y posterior Glenn + ampliación neo-Ao	9,0	11	132		11	25
113,0	26	VU con L-TGA y CIV	9,0	11	113	22	6	24
40,0	15	E.Ao + E. Mi severas. s/p Norwood (Sano) y posterior Glenn	9,0	11	110	0	9	38
53,0	18	Atresia tricúspide, situs solitus con dextrocardia, vasos anteroposteriores	9,0	11	147	89	4	14
91,0	23	VU s/p corrección DVPAT y banding, Glenn pulsado. Estenosis severa origen RR. PP.	9,0	11	203	88	7	13
63,0	21	DSVD con atresia pulmonar y vasos en TGA. s/p fistula BT y posterior Glenn	9,0	11	150		7	13
67,0	18	s/p fistula BT modificada derecha y posterior Glenn	9,0	11	115		7	14
45,0	16	VU tipo VI hipoplásico, s/p Norwood y posterior Glenn + reparación tricúspide	9,0	11	160		7	25
69,0	18,5	s/p Glenn pulsátil. Aorta izquierda	9,0	11,5	300	63	13	24
54,0	17	AP con CIV no septable. s/p Glenn + septostomía + plastia RPI	9,0	11	99		81	90
62,0	16	s/p stent ductal y posterior Glenn + atrioseptostomía	9,0	11	104		8	24
40,0	16	s/p switch paliativo y posterior Glenn pulsado	9,0	11	135	19	6	27
60,0	14,5	s/p Glenn pulsado. Atresia tricúspide con vasos normorrelacionados	9,0	11	140	21	11	23

En otro paciente la anatomía era de vasos en L-TGA, dextrocardia y estenosis pulmonar severa.

La edad media de los pacientes fue de 56 meses (40-113) meses. La mediana de puntuación de Aristóteles ampliado fue de 11 puntos. Los tiempos de CEC medios fueron de 128 min (99-300) y se realizó pinzamiento aórtico en 8 pacientes en los que hubo que asociar algún procediendo al Fontan (Fontan intra-extracardiaco, cierre de flujo anterógrado de un Glenn pulsado o plastia de ramas pulmonares). La mediana de estancia en UCIP fue de 7 (4-81) días y de hospitalización de 24 (14-90) días.

No hay ningún caso de mortalidad en este subgrupo del estudio. Las complicaciones en cuanto a morbilidad han venido derivadas tanto de la presencia de derrames quilosos como por los eventos tromboticos. Hubo dos casos de quilotórax recidivante. En uno de ellos, se produjo además un taponamiento cardiaco por un quilocardio tabicado que necesitó reesternotomía para drenaje y liberación de adherencias. En el otro caso, se produjo un quilotórax derecho recidivante y resistente a tratamiento conservador. En

este caso, se optó por realizar una reintervención para fenestrar el Fontan (fue un caso no fenestrado inicialmente) y en el mismo acto quirúrgico se realizó una pleurodesis con sellante tisular. A pesar de ello, el drenaje persistió, llegándose a realizar una linfografía para localizar el punto de efusión y embolización del conducto linfático torácico.

Un paciente presentó una trombosis aguda de vena cava inferior y parte del conducto extracardiaco, resuelta satisfactoriamente con tratamiento fibrinolítico y sin complicaciones posteriores.

Discusión

La morbimortalidad general a 30 días postoperatorios ha disminuido significativamente en la última década, incluso para procedimientos cada vez más complejos. Sin embargo, solo las fistulas sistémico-pulmonares siguen un patrón distinto, posiblemente debido a cambios en el tipo de pacientes que son sometidos a estos procedimientos, de la paliación de formas neonatales

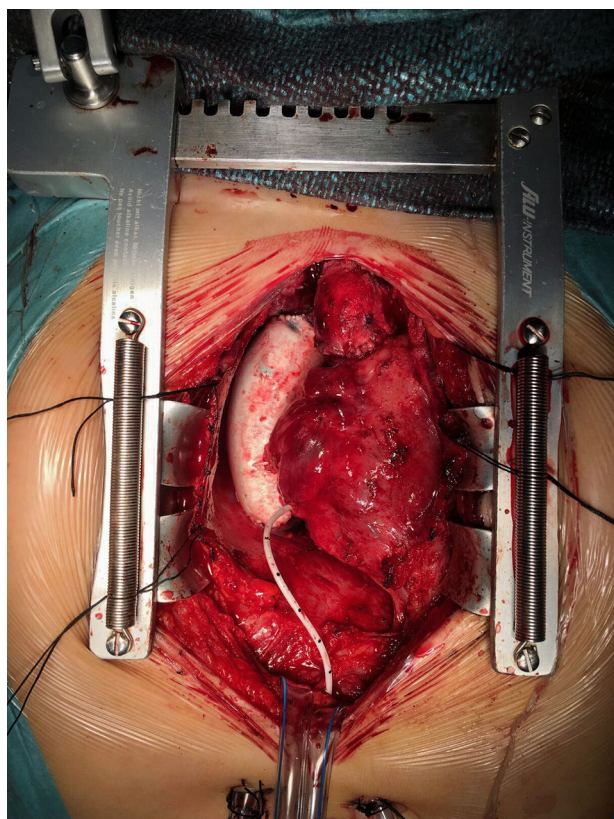


Figura 2. Fontan extracardiaco.

de tetralogía de Fallot hacia procedimientos con morfología de ventrículo único. En una reciente publicación, Dorobantu et al. han identificado aquellas formas de atresia pulmonar con septo íntegro y morfología de ventrículo único con estenosis pulmonar como factor independiente de mortalidad postoperatoria precoz. La mortalidad global se sitúa en el 6,5%⁶.

En nuestra serie, no encontramos ningún caso de mortalidad ni postoperatoria precoz ni en la espera hasta el segundo estado de la paliación.

En nuestro grupo, el acceso de elección para la realización de las fistulas es la esternotomía media, ya que nos permite, de un lado, mantener la ventilación de los dos pulmones (frente a la toracotomía) durante el procedimiento, y de otro lado, realizar la fistula de forma más central evitando estenosis de arterias lobares pulmonares. Además, este acceso también permite realizar la ligadura del ductus persistente. Todos los procedimientos excepto un paciente han sido realizados con circulación extracorpórea sin clamplaje aórtico. Precisamente este caso fue el que presentó una trombosis aguda de la fístula que requirió RCP y reapertura emergente del tórax en la unidad de cuidados intensivos pediátricos y posterior reintervención sobre la fístula. No obstante, la relación entre el uso de circulación extracorpórea y la morbimortalidad postoperatoria no resulta del todo aclarada⁷.

El manejo del síndrome de corazón izquierdo hipoplásico continúa siendo hoy día uno de los desafíos de la cirugía de las cardiopatías congénitas. Los resultados quirúrgicos de esta cardiopatía han mejorado de forma importante en los últimos años, lo cual puede atribuirse tanto a modificaciones en la técnica quirúrgica como a una mejor comprensión de los desafíos en el cuidado postoperatorio de los pacientes. Uno de los más importantes avances quirúrgicos ha sido la incorporación a la operación de Norwood de un conducto entre ventrículo derecho y arteria pulmonar o fístula de Sano. Esta modificación se asocia a una mayor

estabilidad hemodinámica inmediata, mejor función ventricular y mayor supervivencia inmediata⁸. En nuestra serie, se ha realizado el procedimiento de Norwood-Sano en dos de los 5 pacientes. En uno de esos casos además, no se realizó de entrada. Fue una paciente con el diagnóstico de múltiples comunicaciones interventriculares (considerada no septable) con estenosis subaórtica en situación de hiperaflujo pulmonar y sin diagnóstico prenatal. Inicialmente se optó por realizar un procedimiento de Damus-Kaye-Stansel con fístula de Blalock-Taussing de 3,5 mm. Tras esta cirugía la paciente necesitó soporte con ECMO y se procedió a realizar cateterismo cardiaco (bajando el soporte durante el estudio hemodinámico) y se demostró la presencia de un gradiente significativo (no presente en los estudios preoperatorios) a nivel del arco aórtico, por lo que se reinterviene completando la cirugía de Norwood y cambiando la fuente de flujo a una fístula de Sano para optimizar la oxigenación. En un estudio comparativo entre las dos fuentes de flujo pulmonar, se observó una supervivencia libre de trasplante a los 12 meses significativamente mayor en el grupo de Norwood-Sano respecto a la fístula BTM. Sin embargo, la supervivencia a más largo plazo no mostró diferencias significativas. Es muy probable que el flujo continuo hacia el pulmón generado por el BTM determine una menor presión diastólica aórtica, menor perfusión coronaria y aumento del QP/QS. Sin embargo, es necesario contar con estudios a más largo plazo para determinar posibles efectos deletéreos sobre la función del ventrículo derecho y remodelado del mismo de la ventriculotomía del conducto de Sano⁹.

En la actualidad, la mortalidad de la intervención de Norwood oscila según las publicaciones en torno al 20%¹⁰. El único caso de mortalidad en nuestra serie se localiza en este grupo y se trató de un paciente con shock séptico refractario a todas las medidas (incluso ECMO) en el postoperatorio precoz.

El siguiente periodo de alto riesgo tras el alta hospitalaria es el periodo comprendido entre la cirugía neonatal y la segunda paliación. La mortalidad en este periodo se sitúa entre el 10 y el 15% según las publicaciones. Cabe destacar que no hemos perdido ningún paciente en este periodo y todos los pacientes han alcanzado el estadio de Glenn tras el alta hospitalaria.

Tras la paliación inicial, la cirugía de Glenn es un paso intermedio antes de la paliación definitiva del Fontan, y aporta ventajas a la fístula sistémico-pulmonar del periodo neonatal, tales como el incremento de la saturación arterial de oxígeno y disminución de la sobrecarga del corazón que ocasiona una fístula sistémico-pulmonar. Supone una situación más estable antes del Fontan.

Desde la introducción de la cirugía de Fontan, sucesivos cambios han aportado ganancias importantes en términos de resultados de los pacientes con ventrículo único. Hasta tal punto, que se han publicado cifras de mortalidad tan destacables como del 1,2% sin ocurrir posteriormente mortalidad más allá de los primeros 30 días de postoperatorio. Las causas de mortalidad asociadas a la cirugía de Fontan son principalmente los eventos tromboembólicos, el síndrome de bajo gasto cardiaco y la presencia de derrames prolongados con fracaso de Fontan y necesidad de reintervención. Las estancias hospitalarias prolongadas pueden ocurrir frecuentemente en los pacientes sometidos a cirugía de Fontan y están relacionadas directamente con la persistencia de derrames. Estas efusiones prolongadas están presentes, según la bibliografía hasta en un 9% de los pacientes. Esta situación conlleva que hasta el 40% de los pacientes con derrames puede precisar reoperación, aumentando la estancia media en torno a 40 días sobre una estancia hospitalaria habitual de 12 días según las series¹¹.

En nuestro caso, la estancia hospitalaria está influida por dos casos en los que la presencia de derrame pleural y pericárdico ha sido llamativa. Uno de los casos cursó con derrame pleural asociado a derrame pericárdico que no pudo ser drenado mediante pericardiocentesis percutánea ecoguiada. A pesar de optimizar tratamiento conservador, el paciente derivó a situación de

taponamiento cardiaco y se intervino de urgencias. En la reintervención se comprobó la situación de quilopericardio con múltiples tractos de fibrina en pericardio que impidieron su drenaje percutáneo. La liberación de adherencias y desbridamiento de la cavidad pericárdica, así como de ambas cavidades pleurales resolvió el cuadro y permitió la buena evolución del paciente.

El otro caso que tuvo una estancia aún más prolongada (90 días de postoperatorio) fue igualmente un derrame pleural derecho prolongado.

Este caso, presentó en postoperatorio una trombosis de la desembocadura del conducto con oclusión de la rama pulmonar derecha y parcialmente izquierda con buena situación clínica. Se realizó fibrinólisis satisfactoria con rTPA, pero se mantuvo la situación de drenaje muy abundante y prolongado. Un nuevo cateterismo demostró presiones elevadas en territorio de Fontan (no tenía preoperatoria). Como era un Fontan no fenestrado, antes de considerar un fallo de Fontan, se procedió a los 30 días de postoperatorio inicial en las que las medidas conservadoras no fueron efectivas, a una reintervención del paciente para realizar una fenestración de 4 mm del conducto a la pared de aurícula derecha así como a intentar una pleurodesis con sellante tisular de la cavidad pleural derecha. A pesar de ello, la situación de derrame pleural derecho persistió, y sospechando una lesión del conducto linfático torácico, se realizó una linfografía con vistas a embolizar el conducto torácico que fue finalmente efectiva para la buena evolución del paciente¹².

Además de la trombosis presentada por este paciente, otro paciente intervenido de Fontan en la serie presentó trombosis de la vena cava inferior y parcialmente del conducto, igualmente resuelta con fibrinólisis sin complicaciones. La presencia de los fenómenos trombóticos se explica por la presencia de un material protésico extraño como fuente de eventos. Además, se ha encontrado cierta situación de hipercoagulabilidad con déficit de proteína C, S y antitrombina III, así como un aumento de la agregación plaquetaria¹³.

En nuestro grupo de pacientes, ningún paciente ha presentado cuadro de arritmia que haya requerido implantación de marcapasos epicárdico definitivo tras la cirugía de Fontan ni en el seguimiento hasta el momento, y no es política de nuestro grupo dejar electrodos epicárdicos permanentes de forma profiláctica.

Como se ha expuesto al principio de este artículo, la vía univentricular no solo es aplicada a pacientes con una única cámara ventricular desarrollada adecuadamente, sino que es de aplicación a un grupo heterogéneo de casos en los que la separación anatómica de los dos ventrículos no es susceptible de ser realizada con garantías. La incorporación de nuevas tecnologías de imagen, como es la simulación 3D de modelos a escala real a partir de la información obtenida por resonancia magnética cardiaca, nos ha permitido recientemente reconducir un caso que, inicialmente fue considerado para vía univentricular. Se trata de un paciente con el

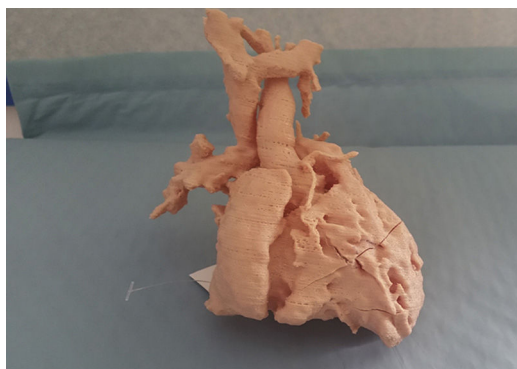

Figura 3. Modelo 3D. Glenn.




Figura 4. Modelo 3D. Glenn. Ventrículo izquierdo de doble salida.

diagnóstico de ventrículo izquierdo de doble salida con estenosis infundibular al tracto de salida derecho. En este caso, se realizó un Glenn junto con banding de arteria pulmonar. La inspección del modelo 3D nos ha permitido identificar correctamente la doble salida izquierda (hacia aorta e infundíbulo derecho) y planificar la cirugía que, en lugar de a un Fontan se ha reconducido a un rescate biventricular (figs. 3 y 4).

Conclusiones

La vía univentricular supone para el paciente una serie de intervenciones de alta complejidad y riesgo tanto de mortalidad como importante morbilidad asociada. Esta morbilidad, conlleva además una serie de procedimientos (cateterismos, pruebas de imagen, etc.) e, inexorablemente, reintervenciones que suponen un peaje elevado para estos pacientes. Sin embargo, el desarrollo de las técnicas actuales y la actuación de un equipo multidisciplinar coordinado e integrado permite alcanzar unos buenos resultados en cuanto a morbimortalidad.

En el mejor de los casos, se trata de paciente con un pronóstico de ser sometidos a 3 intervenciones de riesgo, todas ellas con carácter paliativo.

Por tanto, la mejora en métodos diagnósticos puede suponer la reconducción a una fisiología biventricular cuando las condiciones técnicas y anatómicas lo permitan, mejorando así el pronóstico a largo plazo de estos pacientes.

Responsabilidades éticas

Protección de personas y animales. Los autores declaran que para esta investigación no se han realizado experimentos en seres humanos ni animales.

Confidencialidad de los datos. Los autores declaran que en este artículo no aparecen datos de pacientes.

Derecho a la privacidad y consentimiento informado. Los autores declaran que en este artículo no aparecen datos de pacientes.

Conflicto de intereses

Los autores declaran no tener ningún conflicto de intereses.

Bibliografía

1. Glenn WWL. Circulatory by pass of the right. IV. Shunt between superior vena cava and distal right pulmonary artery-report of clinical application. *N Engl J Med.* 1958;259:117-20.
2. Fontan F, Mounicot FB, Baudet E, Simonneau J, Gordo J, Gouffrant JM. Correction de l'atresie tricuspídiene. Rapport de deux cas corrigés par l'utilisation d'une technique chirurgicale nouvelle. *Ann Chir Thorac Cardiovasc.* 1971;10:39-47.

3. Fontan F, Baudet E. Surgical repair of tricuspid atresia. *Thorax.* 1971;26:240–8.
4. Russo P, Danielson GK, Puga FJ, McGoon DC, Humes R. Modified Fontan procedure for biventricular hearts with complex forms of double-outlet right ventricle. *Circulation.* 1988;78:III20.
5. Norwood WI, Lang P, Hansen DD. Physiologic repair of aortic atresia-hypoplastic left heart syndrome. *J Thorac Cardiovasc Surg.* 1981;82:511.
6. Dorobantu DM, Pandey R, Sharabiani MT, Mahani AS, Angelini GD, Martin RP, et al. Indications and results of systemic to pulmonary shunts: results from a national database. *Eur J Cardiothorac Surg.* 2016;49:1553–63.
7. Petrucci O, O'Brien SM, Jacobs JP, Manning PB, Eghtesady P. Risk factors for mortality and morbidity after the neonatal Blalock-Taussig Shunt procedure. *Ann Thorac Surg.* 2011;92:642–51. Discussion 651–2.
8. Mair R, Tulzer G, Sames E, Gitter R, Lechner E, Steiner J, et al. Right ventricular to pulmonary artery conduit instead of modified Blalock-Taussig shunt improves postoperative hemodynamics in newborns after the Norwood procedure. *J Thorac Cardiovasc Surg.* 2003;126:1378–84.
9. Ohye R, Sleeper L, Mahony L, Newburger J, Pearson G, Minmin L, et al. Comparison of shunts types in the Norwood procedure for single-ventricle lesions. *N Engl J Med.* 2010;362:1980–92.
10. Tabbut S, Ghanayem N, Ravishankar C, Sleeper L, Cooper D, Frank D. Risk factors for hospital mortality after the Norwood procedure: A report from the Pediatric Heart Network Single Ventricle Reconstruction trial. *J Thorac Cardiovasc Surg.* 2012;144:882–95.
11. Iyengar A, Winlaw D, Galati J, Wheaton G, Gentles T, Grigg L, et al. The extra-cardiac conduit Fontan procedure in Australia and New Zealand: hypoplastic left heart syndrome predicts worse early and late outcomes. *Eur J Cardiothorac Surg.* 2014;46:465–73.
12. Cope C, Salem R, Kaiser LR. Management of chylothorax by percutaneous catheterization and embolization of the thoracic duct: prospective trial. *J Vasc Interv Radiol.* 1999;10:1248–54.
13. Ravn HB, Hjortad VE, Stenborg EV, Emmertsen K, Kromann O, Pedersen O, et al. Increased platelet reactivity and significant changes in coagulation markers after cavopulmonary connection. *Heart.* 2001;85:61–5.



BIOMED



unidix

Especialistas en cirugía cardiovascular

desde 1977 al cuidado de tu salud



91 803 28 02



info@biomed.es