

Caso clínico

Arteria coronaria derecha anómala que nace del tronco coronario izquierdo con curso entre los grandes vasos: manejo quirúrgico de un caso y revisión



Felipe Rodríguez Mora*, Jose M. Borrego Domínguez, Encarnación Gutierrez Carretero, Ana M. Hernández Fernández, Alejandro Adsuar Gómez y Antonio González Calle

Cirugía Cardíaca, Hospital Universitario Virgen del Rocío, Sevilla, España

INFORMACIÓN DEL ARTÍCULO

Historia del artículo:

On-line el 16 de noviembre de 2016

Palabras clave:

Arteria coronaria anómala

Grandes vasos

Arteria coronaria derecha

Cirugía de revascularización miocárdica

R E S U M E N

Las anomalías de las arterias coronarias son alteraciones congénitas raras que en algunos casos, debido a su trayecto anómalo, pueden producir síntomas como la angina, síncope o incluso la muerte súbita. Además, su manejo terapéutico no está bien establecido. Presentamos el caso de un varón de 64 años con clínica de dolor torácico y síncope de repetición en el que se descubre una arteria coronaria única con una arteria coronaria derecha que nace del tronco coronario izquierdo y que discurre entre las grandes arterias. La compresión que ejercen estas estructuras justifica la clínica del paciente, por lo que se decide una actitud quirúrgica como terapia más adecuada consistente en la translocación de la arteria coronaria derecha a su seno de Valsalva correspondiente, evitando así la compresión producida por las grandes arterias y sobre todo la necesidad de realizar un *bypass* coronario. A los 7 meses de la intervención el paciente permanece asintomático.

El manejo quirúrgico de las anomalías coronarias sintomáticas puede ser una alternativa segura sobre todo en los casos donde la anatomía coronaria permita evitar el *bypass*.

© 2016 Sociedad Española de Cirugía Torácica-Cardiovascular. Publicado por Elsevier España, S.L.U. Este es un artículo Open Access bajo la licencia CC BY-NC-ND (<http://creativecommons.org/licenses/by-nc-nd/4.0/>).

Anomalous right coronary artery originating from the left main coronary artery with a course between the great vessels: A surgical management of a case and a review

A B S T R A C T

Anomalies of the coronary arteries are rare congenital disorders that because of their anomalous course can produce symptoms in some cases, such as angina, syncope or even sudden death. Furthermore, their therapeutic management is not well established. The case is presented of a 64 year-old male with symptoms of chest pain and repeated syncope, in which a single coronary artery is discovered with a right coronary artery that originates from the left main coronary artery and runs between the great arteries. The compression exercised by these structures is responsible for the patient's clinical condition, thus a more appropriate therapy is decided, such as a surgical approach involving the translocation of the right coronary artery to the corresponding sinus of Valsalva. This prevents the compression produced by the great arteries, as well as the need for coronary bypass surgery. The patient is asymptomatic at seven months after surgery.

The surgical management of symptomatic coronary anomalies can be a safe alternative, especially in cases in which the coronary anatomy helps to avoid a bypass.

© 2016 Sociedad Española de Cirugía Torácica-Cardiovascular. Published by Elsevier España, S.L.U. This is an open access article under the CC BY-NC-ND license (<http://creativecommons.org/licenses/by-nc-nd/4.0/>).

Keywords:

Anomalous coronary artery

Great vessels

Right coronary artery

Coronary artery bypass grafting

Introducción

Las anomalías de las arterias coronarias son alteraciones congénitas poco comunes con una prevalencia que oscila desde el 0,3

al 2,33% en las últimas series publicadas, aunque afortunadamente son anomalías benignas y asintomáticas en la mayoría de los casos¹. Es más, cuando se acompañan de síntomas, estos suelen ser debidos a la afectación aterosclerótica tanto de los vasos anómalos como de los vasos con un origen y trayecto normal.

Estas alteraciones, aunque infrecuentes, tienen una amplia variedad de posibilidades, una de ellas es la arteria coronaria única, que es de las más inusuales. Dentro de las arterias coronarias únicas

* Autor para correspondencia.

Correo electrónico: feliperodriguezmora@gmail.com (F. Rodríguez Mora).

Tabla 1
Clasificación de Lipton

Localización del <i>ostium</i>	R	Seno de Valsalva derecho
	L	Seno de Valsalva izquierdo
Distribución anatómica	I	Coronaria única que sigue el curso de una coronaria izquierda o derecha normal
	II	Tras abandonar el seno coronario, la coronaria única atraviesa el corazón como un largo tronco transversal que abastece la coronaria contralateral/coronaria anómala que se origina del segmento proximal de una arteria coronaria localizada normalmente, y cruza la base del corazón para asumir su posición normal
Curso de la rama de transferencia	III	ADA y ACX nacen separadas de un tronco común originado en el seno de Valsalva derecho
	A	Anterior a los grandes vasos
	B	Entre aorta y arteria pulmonar
	P	Posterior a los grandes vasos
	S	Tipo septal: una parte del curso sobre el septum interventricular
	C	Tipo combinado: diferentes cursos

hay a su vez diferentes posibilidades de distribución y recorrido de los vasos anómalos. Estas fueron englobadas en la clasificación de Lipton en 1979² como pueden apreciarse en la [tabla 1](#). Dentro de esta clasificación hay una variedad que cobra mayor relevancia clínica y es aquella en la que la arteria anómala discurre entre la arteria aorta y la arteria pulmonar, lo que da lugar a un fenómeno de compresión sistólica que puede cursar con clínica típica de enfermedad coronaria. Esto añadido a que son anomalías congénitas que en muchos casos se encuentran en pacientes jóvenes hace que cobren mayor relevancia clínica. No obstante, en determinadas ocasiones estas alteraciones no producen clínica hasta la edad adulta, incluso en la tercera edad, lo que hace confundirnos en la mayoría de los casos con la enfermedad aterosclerótica coronaria³.

Ante la sospecha diagnóstica en pacientes jóvenes, la primera prueba de imagen a realizar es una ecocardiografía transtorácica, ya que son pacientes que por lo general tienen buena ventana acústica y es posible identificar la salida de ambas arterias coronarias, por tanto, nos permite dilucidar si estas nacen de sus senos correspondientes⁴. No obstante, en los casos en que no se han encontrado alteraciones en la ecocardiografía pero con alta sospecha de enfermedad coronaria, deberíamos pensar en otras pruebas de imagen que nos muestren la anatomía del árbol coronario. La coronariografía suele ser la primera prueba invasiva en el caso de pacientes adultos que revela este tipo de anomalías y es muy útil para descartar aterosclerosis de los vasos coronarios, no obstante, es difícil describir el origen exacto del nacimiento de la arteria coronaria anómala y definir su trayecto, ya que requiere de una amplia experiencia en este campo por parte del hemodinamista que realiza la técnica. Los avances alcanzados tanto en la tomografía computarizada con multidetectores como en la resonancia magnética hacen que estas pruebas sean superiores a la coronariografía de cara a plantear la mejor opción terapéutica en cada paciente.

Cierto es que con estas pruebas de imagen lo único que podemos describir es la anatomía coronaria y la existencia o no de afectación aterosclerótica. A diferencia de la enfermedad coronaria habitual, en estos casos la isquemia miocárdica es generalmente ocasional y, por lo tanto, las pruebas de detección de isquemia como la ergometría suelen ser negativas, lo que hace que se deba valorar individualmente los riesgos y los beneficios en cada caso de

realizar una prueba invasiva que nos muestre la anatomía coronaria incluso sin haber detectado isquemia miocárdica previamente. Sin embargo, esto no quiere decir que en la práctica clínica habitual no se realicen pruebas de detección de isquemia, hay que tener en cuenta que la primera sospecha diagnóstica debe ser la enfermedad aterosclerótica, sobre todo en pacientes adultos, y por tanto hay que actuar como si ante ella nos encontrásemos realizando una ergometría y una ecocardiografía transtorácica en el estudio inicial para detectar la presencia de isquemia miocárdica⁴.

El manejo de estas anomalías coronarias sin afectación aterosclerótica ha de ser individualizado y en todos los casos se deben evaluar riesgos y beneficios de todas las opciones terapéuticas. Es necesario tener en cuenta la clínica de presentación, si la anatomía coronaria es de riesgo (como en el caso del curso interarterial entre las grandes arterias¹) y sobre todo la edad del paciente. Por lo general, se tiende a ser más agresivos en pacientes jóvenes, optando por la cirugía en la mayoría de los casos. Las variedades anatómicas en las que la arteria coronaria afecta nace de un seno de Valsalva diferente al que le corresponde y que disponen de un curso interarterial, en los que la clínica y la isquemia miocárdica son achacadas a esta anomalía, la técnica realizada con más frecuencia es el conocido *unroofing*, que consiste en liberar el segmento intramural de la arteria coronaria anómala practicando una incisión en la pared común de la coronaria y la aorta, creando así un neorificio más grande en el seno apropiado con la gran ventaja de evitar el *bypass* aorto-coronario. Es una técnica con buenos resultados a corto y largo plazo que la hacen el tratamiento de elección siempre que se pueda realizar⁵.

Cuando esta técnica no es posible, la gran mayoría de los cirujanos optan por una revascularización más conservadora realizando un *bypass* aorto-coronario aún teniendo en cuenta los inconvenientes que puede generar a largo plazo. Es necesario entender que son arterias que en muchos casos no tienen una compresión severa y que generalmente esta es ocasional, por lo que el injerto se ve sometido a un flujo competitivo, principalmente durante la diástole, que pone en peligro la permeabilidad del mismo. Por otro lado, está la opción del tratamiento percutáneo, que habitualmente se relega a pacientes con anomalías complejas en las que el *unroofing* es difícil de llevar a cabo y el riesgo quirúrgico es elevado⁴.

Un caso especial se presenta cuando la arteria coronaria anómala nace directamente de otra arteria principal y no tiene el *ostium* en la raíz aórtica, es decir, una arteria coronaria única, donde además la rama anómala tiene un curso interarterial entre los grandes vasos. En estos casos, así como cuando el trayecto interarterial es demasiado corto como para realizar el *unroofing*, la técnica quirúrgica más realizada es la traslocación de la coronaria afectada, que consiste en una desinserción de su lugar de nacimiento y la reimplantación a su seno de Valsalva correspondiente, ligando posteriormente el extremo abandonado⁶.

Descripción del caso clínico

Presentamos el caso de un varón de 64 años, exfumador desde hace 30 años con antecedentes de hipertensión arterial y dislipidemia sin tratamiento farmacológico actual, con historia de dolores torácicos recurrentes con semiología típica que se estudia en una unidad de dolor torácico realizando inicialmente una ergometría que resulta negativa clínica y eléctricamente. Tras continuar el paciente con clínica indicativa de cardiopatía isquémica y los factores de riesgo cardiovascular que presenta, se decide realizar un SPECT miocárdico que, al igual que la ergometría, resulta negativo para isquemia. Con estos datos, se decide instaurar tratamiento hipolipidemiante y antihipertensivo, así como prevención primaria de cardiopatía isquémica con ácido acetilsalicílico y seguimiento en consultas.

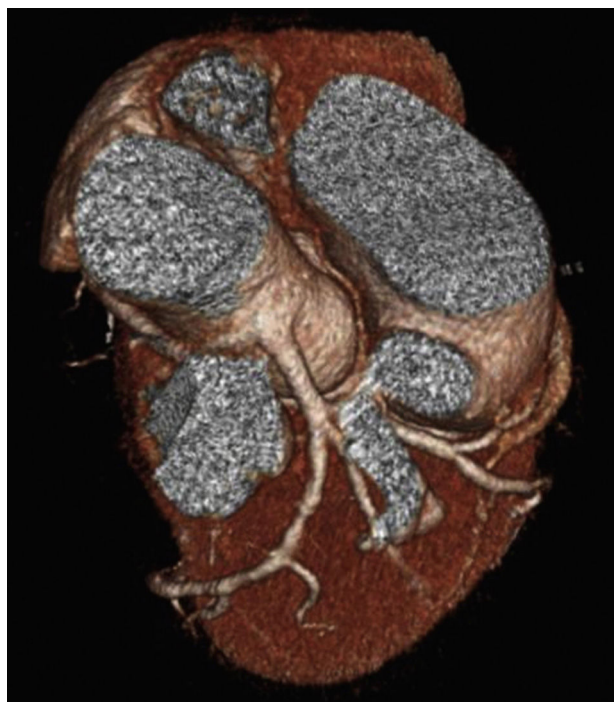

Figura 1. Angio-TAC coronaria. Véase la salida de la arteria coronaria derecha desde el tronco coronario izquierdo.

A los pocos meses, el paciente acude a urgencias nuevamente por episodio de dolor torácico típico estando en reposo llegando a presentar un síncope de perfil cardiogénico con traumatismo craneoencefálico asociado. En este caso, se decide ingreso y estudio en planta de cardiología, durante su estancia presenta nuevo episodio de dolor torácico estando en reposo asociado a ascenso transitorio del segmento ST en cara inferior del electrocardiograma sin movilización de los marcadores de daño miocárdico en el análisis de sangre. Decidimos finalmente realizar una coronariografía a pesar de haber obtenido resultados negativos en los test de detección de isquemia realizados previamente; en esta prueba el hemodinamista informa de una lesión no significativa de la arteria descendente anterior, así como gran dificultad para sondear la coronaria derecha, que no consigue visualizar adecuadamente, por lo que sospechamos la presencia de una anomalía congénita de dicha arteria.

En este caso, se decide realizar un angio-TAC coronaria para visualizar más detalladamente la anatomía coronaria del paciente y su relación con las estructuras cardíacas. En este caso, se demuestra un origen anómalo de la arteria coronaria derecha que nace del tronco coronario izquierdo con un trayecto anómalo entre las grandes arterias hasta recuperar su posición normal correspondiendo de una anomalía tipo LIIB de la clasificación de Lipton como se muestra en la [figura 1](#). Una malformación sumamente rara pero que justifica las alteraciones electrocardiográficas encontradas durante el episodio sincopal más que la lesión leve en la arteria descendente anterior. Gracias a estos datos, sumados a que se trata de una malformación de alto riesgo, decidimos realizar un estudio preoperatorio completo para valorar la mejor alternativa terapéutica.

En la ecocardiografía transtorácica encontramos un ventrículo izquierdo sin alteraciones segmentarias de la contractilidad con una fracción de eyección del 60% sin valvulopatías ni hipertensión pulmonar asociadas, con una función conservada del ventrículo derecho. En el resto de estudio cabe destacar una estenosis del 30-40% de la arteria carótida común derecha. Al estimar un riesgo quirúrgico bajo, síntomas cada vez más alarmantes junto con la anatomía coronaria de alto riesgo demostrada en las pruebas de

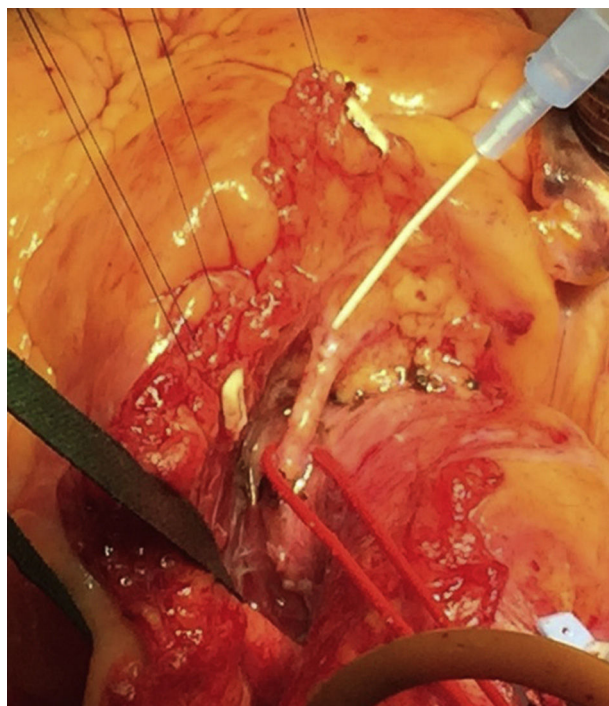


Figura 2. Disección de la arteria coronaria derecha anómala.

imágenes y la alta probabilidad de reparar el defecto sin necesidad de *bypass* aortocoronario, decidimos realizar un abordaje quirúrgico para la translocación de la arteria coronaria derecha a su seno de Valsalva correspondiente.

La cirugía se lleva a cabo bajo circulación extracorpórea y pinzamiento aórtico usando cardioplejía fría hemática anterógrada como método de protección miocárdica. Los hallazgos son congruentes con lo mencionado en las pruebas de imagen, por lo que se realiza una disección del trayecto interarterial de la arteria coronaria derecha que resulta muy dificultosa ([fig. 2](#)). Se realiza una desinserción de la arteria coronaria derecha del tronco coronario izquierdo ligando el extremo proximal al *ostium* coronario nativo de la arteria coronaria derecha. Posteriormente, se practica un neo-*ostium* y anastomosis término-lateral del extremo libre de la arteria coronaria derecha al seno coronario derecho, con sutura continua de polipropileno 6/0 ([figs. 3-5](#)). Tras el despinzamiento aórtico son necesarios 2 choques a 10J por fibrilación ventricular que posteriormente revierte a ritmo sinusal con buena frecuencia, sin necesidad de apoyo de marcapasos epicárdico. Una vez se retira la asistencia de la bomba de circulación extracorpórea, se comprueba el flujo a través de la arteria coronaria derecha mediante una sonda Doppler, que se estima de unos 40 ml por minuto ([fig. 6](#)), con una curva trifásica y un índice de pulsatilidad de 2,1. La intervención quirúrgica se lleva a cabo con unos tiempos de circulación extracorpórea y pinzamiento aórtico de 120 y 60 min, respectivamente; durante el procedimiento no se requirieron transfusión de hemoderivados ni apoyo de aminas vasoactivas y se trasladó al paciente a la unidad de cuidados postoperatorios de cirugía cardíaca sin incidencias.

En el postoperatorio inmediato el paciente es extubado exitosamente a las 5 h de ingreso, con una hemodinámica circulatoria estable sin requerir aminas vasoactivas durante el postoperatorio. Los drenajes mediastínicos se retiraron a las 48 h de la intervención, con un débito total de 430 ml sin anemia importante que requiera transfusiones. Es trasladado a planta de cirugía cardíaca tras una estancia en la unidad de cuidados posoperatorios de 72 h. Posteriormente, la evolución en planta es satisfactoria; se realiza

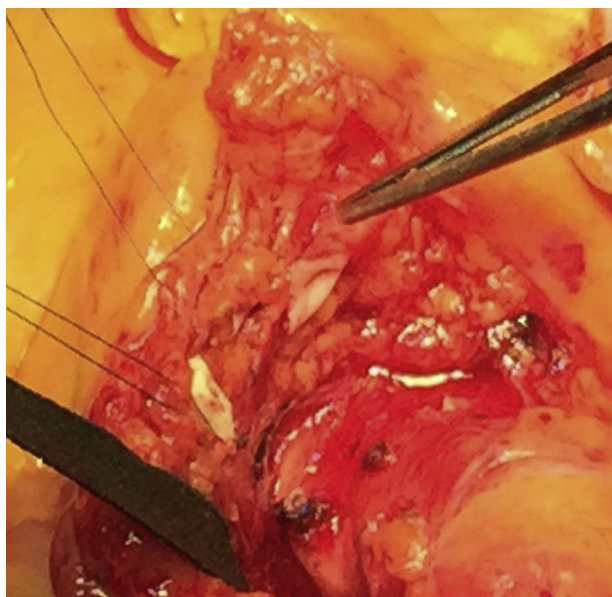


Figura 3. Sección de la arteria anómala y ampliación de su ostium.

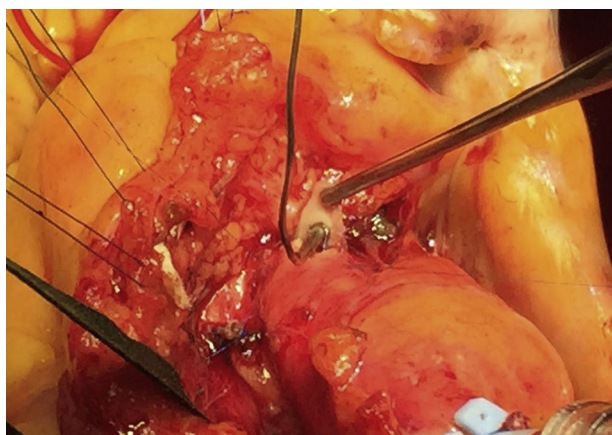


Figura 4. Anastomosis entre la arteria coronaria anómala y la aorta.

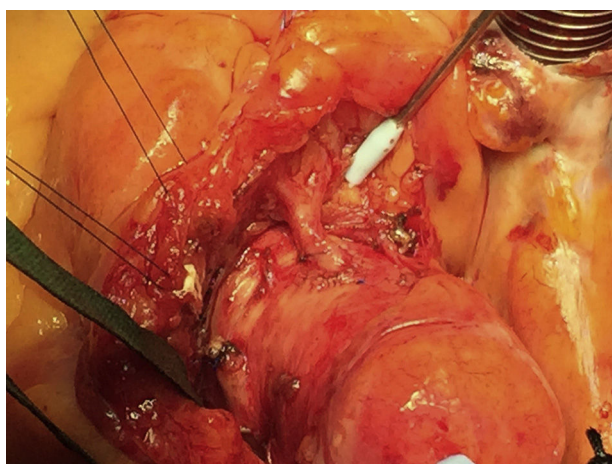


Figura 5. Anastomosis entre la arteria coronaria anómala y la aorta.

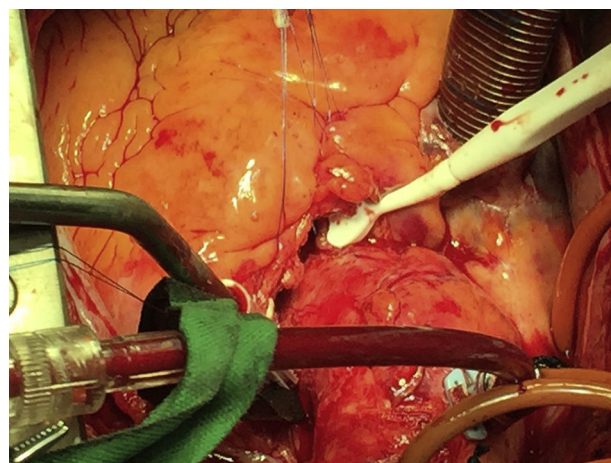


Figura 6. Comprobación del flujo con sonda Doppler.

una ecocardiografía transtorácica posquirúrgica de control, sin alteraciones significativas a nivel de la válvula aórtica. Finalmente, tras la buena evolución del paciente, se decide alta a domicilio tras 8 días de estancia hospitalaria postoperatoria sin haberse detectado eventos neurológicos, trastornos del ritmo, insuficiencia renal, problemas respiratorios ni otras complicaciones asociadas a la cirugía cardíaca. Durante el seguimiento en consultas a los 7 meses de la intervención el paciente permanece asintomático desde el punto de vista cardiovascular, por lo que optamos por no repetir pruebas de imagen invasivas que nos confirmen los resultados de la cirugía.

Discusión

Hay que tener en cuenta que las técnicas de corrección fisiológica de las anomalías coronarias congénitas tienen como riesgo añadido la posibilidad de generar una insuficiencia valvular aórtica debido a los cambios generados en la raíz aórtica. Sobre todo en el caso del *unroofing*, en el que es necesario disecar el trayecto intramural de la arteria coronaria afectada, que en muchos casos pasa a nivel de la comisura entre ambos velos coronarios. Esto hace que en determinados casos sea necesaria una reinserción de la comisura mencionada para mantener una válvula aórtica competente, lo que exige ciertos conocimientos sobre reparación aórtica por parte del cirujano e incrementa los tiempos quirúrgicos.

En el caso de la traslocación evitaríamos este riesgo. No obstante, es una técnica que también conlleva sus riesgos, generalmente debidos a la disección del trayecto de la arteria coronaria aberrante entre la arteria aorta y la arteria pulmonar, que en algunos casos puede llegar a ser intramiocárdico, aumentando la probabilidad de dañar estas estructuras con las que se relaciona íntimamente. Esta disección debería hacerse a corazón parado para minimizar estos riesgos, por lo que también se verán alargados los tiempos quirúrgicos.

Al ser 2 técnicas complejas y lo inusual de la patología, en muchos casos se opta por el *bypass* aorto-coronario para evitar así los riesgos antes mencionados. No obstante, aunque la cirugía sea más sencilla, tenemos que tener en cuenta que en estos casos los problemas se encontrarán a largo plazo debido principalmente a la permeabilidad de los injertos.

Conclusión

El manejo de las anomalías coronarias congénitas debe ser individualizado para poder ofrecer la mejor terapia a los pacientes que las presentan. Aquellos casos en los que es posible brindar una

opción quirúrgica que evite el *bypass* aorto-coronario, parece ser una alternativa terapéutica segura. Tanto el *unroofing* como la traslocación son técnicas complejas y que requieren de alta experiencia por parte del cirujano que las realiza para evitar complicaciones. A largo plazo, parecen ser técnicas resolutivas en las que se evitan complicaciones posteriores, como la permeabilidad de los injertos y que en la mayoría de los casos mantienen al paciente libre de síntomas debidos a la isquemia que producen estas anomalías.

Responsabilidades éticas

Protección de personas y animales. Los autores declaran que los procedimientos seguidos se conformaron a las normas éticas del comité de experimentación humana responsable y de acuerdo con la Asociación Médica Mundial y la Declaración de Helsinki.

Confidencialidad de los datos. Los autores declaran que han seguido los protocolos de su centro de trabajo sobre la publicación de datos de pacientes.

Derecho a la privacidad y consentimiento informado. Los autores han obtenido el consentimiento informado de los pacientes y/o sujetos referidos en el artículo. Este documento obra en poder del autor de correspondencia.

Conflicto de intereses

Los autores declaran no tener ningún conflicto de intereses.

Bibliografía

1. Port S. Anomalous coronary arteries: What we know and what we do not know. J Nucl Cardiol. 2016; <http://dx.doi.org/10.1007/s12350-015-0384-0>.
2. Kemps J, Revale M, Caldiroli S, Bodoira M, Munari JM, Marchetti G, et al. Síndrome coronario agudo y arteria coronaria única izquierda. Reporte de dos pacientes tratados con angioplastia transluminal coronaria con *stent*. Revista Argentina de Cardioangiología Intervencionista. 2015;6:46–50.
3. Barriales-Villa R, Morís C, López-Muñoz A, Hernández LC, San-Román L, Barriales-Álvarez V, et al. Anomalías congénitas de las arterias coronarias del adulto descritas en 31 años de estudios coronariográficos en el Principado de Asturias: principales características angiográficas y clínicas. Rev Esp Cardiol. 2001;54:269–81.
4. Barriales-Villa R, Morís-de la Tassa C. Anomalías congénitas de las arterias coronarias con origen en el seno de Valsalva contralateral: ¿qué actitud se debe seguir? Rev Esp Cardiol. 2006;59:360–70.
5. Feins EN, deFaria-Yeh D, Bhatt AB, Stefanescu A, Youniss MA, Ghoshhajra BB, et al. Anomalous aortic origin of a coronary artery: Surgical repair with anatomic- and function-based follow-up. Ann Thorac Surg. 2016;101:169–76.
6. Mainwaring RD, Eddy VM, Reinhartz O, Petrossian E, MacDonald M, Nasirov T, et al. Anomalous aortic origin of a coronary artery: Medium-term results after surgical repair in 50 patients. Ann Thorac Surg. 2011;92:691–7.



BIOMED



unidix

Especialistas en cirugía cardiovascular

desde 1977 al cuidado de tu salud



91 803 28 02



info@biomed.es