

Imágenes en Cirugía Torácica y Cardiovascular

Drenaje venoso pulmonar anómalo total en la adolescencia



Total anomalous pulmonary venous return in adolescence

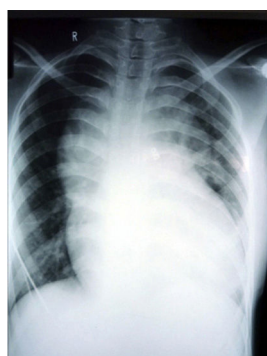
Miren Martín-García^{a,*}, Ana Redondo-Palacios^a, Laura Varela-Barca^a, Ana Coca-Pérez^b y Tomasa Centella-Hernández^c^a Servicio de Cirugía Cardiovascular de Adultos, Hospital Universitario Ramón y Cajal, Madrid, España^b Unidad de Cuidados Intensivos Pediátricos, Hospital Universitario Ramón y Cajal, Madrid, España^c Servicio de Cirugía Cardíaca Infantil, Hospital Universitario Ramón y Cajal, Madrid, España

Figura 1. Radiografía de tórax: silueta cardíaca en forma de “muñeco de nieve” característico del DATVP.

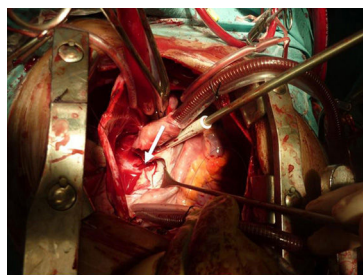


Figura 2. Imagen quirúrgica: apertura de aurícula izquierda. Flecha: colector pulmonar en cara posterior de aurícula izquierda.

El drenaje anómalo total de las venas pulmonares (DATVP) es una enfermedad poco frecuente (0,058-0,083/1.000 nacidos vivos), generalmente diagnosticada en el período neonatal, y raramente en la adolescencia o edad adulta¹.

Paciente de 14 años con DATVP supradiaphragmático, comunicación interauricular (CIA) y ductus arterioso persistente (DAP) con CF-III, cianosis y acropaquias. Presenta SaO₂ 85%, FC 110 y TA 120/65. Radiografía de tórax: imagen en «muñeco de nieve» (fig. 1)².

ETT: dilatación severa de cavidades y vena innominada, CIA, DAP y gran vena vertical conectada a un colector donde drenan las venas pulmonares. Presión VD: 90 mmHg. Función biventricular conservada. El cateterismo confirma los datos ecocardiográficos y se cierra el DAP con coil.

En la cirugía se realiza ligadura de la vena vertical y anastomosis de la cara posterior de la aurícula izquierda al colector pulmonar (fig. 2). Cierre de CIA con parche de pericardio.

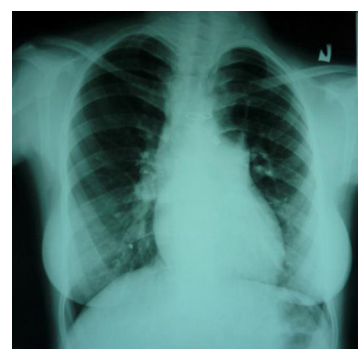


Figura 3. Radiografía de tórax: silueta cardíaca normal con reducción del índice cardiotorácico.

La paciente evoluciona favorablemente siendo dada de alta a los 6 días. En el seguimiento a los 3 años: CF-I, sin gradiente significativo en la anastomosis, no HTP ni dilatación de cavidades (fig. 3).

En cardiopatías complejas muy evolucionadas, la corrección quirúrgica no debe ser una contraindicación, aunque debe realizarse una cuidadosa evaluación y un adecuado manejo multidisciplinario para obtener buenos resultados.

Responsabilidades éticas

Protección de personas y animales. Los autores declaran que los procedimientos seguidos se conformaron a las normas éticas del comité de experimentación humana responsable y de acuerdo con la Asociación Médica Mundial y la Declaración de Helsinki.

Confidencialidad de los datos. Los autores declaran que han seguido los protocolos de su centro de trabajo sobre la publicación de datos de pacientes.

Derecho a la privacidad y consentimiento informado. Los autores han obtenido el consentimiento informado de los pacientes y/o sujetos referidos en el artículo. Este documento obra en poder del autor de correspondencia.

Bibliografía

1. Ferencz C, Rubin JD, Loffredo CA, Magee CM. The epidemiology of congenital heart disease, the Baltimore-Washington infant study (1981-1989). *Perspectives in pediatric cardiology*, 4. Mount Kisco, NY: Futura Publishing Co Inc; 1993.
2. Somerville J, Grech V. The chest x-ray in congenital heart disease 1. Total anomalous pulmonary venous drainage and coarctation of the aorta. *Images Paediatr Cardiol*. 2009;11:7-9.

* Autor para correspondencia.

Correo electrónico: nerim13@gmail.com (M. Martín-García).



BIOMED



unidix

Especialistas en cirugía cardiovascular

desde 1977 al cuidado de tu salud



91 803 28 02



info@biomed.es