Cir Cardiov. 2017;24(1):44

Imágenes en Cirugía Torácica y Cardiovascular

Tumor de Askin de la pared torácica

Askin tumor of chest wall

María Francisca Cegarra-Navarro*, María Jesús Fernández-Ferrando y Plácida Alemán-Díaz

Servicio de Radiología, Hospital General Universitario Reina Sofía, Murcia, España

Figura 1. Radiografía PA de tórax. Masa de partes blandas (flecha), sin plano de separación, con el 9.° arco costal derecho y con bordes obtusos, en relación con la localización extrapulmonar («signo de la embarazada»).

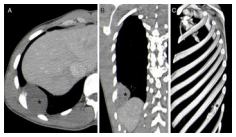

Figura 2. Imágenes axial (A), coronal (B) y reconstrucción tridimensional (C) de la TC de tórax con contraste iv. Tumoración sólida, heterogénea, extrapulmonar, en íntimo contacto con la 9.ª costilla derecha (asterisco), con reacción perióstica agresiva («patrón en cepillo y sol naciente») y erosión costal (C).

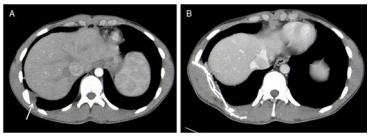

Figura 3. Imágenes axiales de la TC de tórax, tras la quimioterapia neoaduyuvante (A), apreciándose disminución del tamaño tumoral (flecha), y tras la resección quirúrgica (B).

Varón de 20 años, sin antecedentes de interés, que acudió a urgencias por dolor costal derecho de características mecánicas, con empeoramiento progresivo y exacerbación el día de la consulta. Se realizó radiografía simple de tórax PA en inspiración y espiración, descartando la sospecha de neumotórax, apreciándose una tumoración extrapulmonar derecha en relación con el 9.° arco costal (fig. 1). Se realizó TC de tórax (fig. 2), confirmando una tumoración extra-pulmonar, con reacción perióstica maligna y erosión de la 9.ª costilla derecha, sugestivo de tumoración maligna de la pared torácica, sin invasión pulmonar a distancia. La TC abdomino-pélvica y ecografía testicular fueron normales. La biopsia informó de «tumor de Askin».

El tratamiento fue con 6 ciclos de quimioterapia neoadyuvante, resección quirúrgica (extirpación en bloque de las costillas 8 y 9, colocación de malla de titanio de 20 × 10 cm, con cobertura con músculo dorsal ancho) (fig. 3) y 11 ciclos de quimioterapia adyuvante.

Nos parece interesante por tratarse de un tumor maligno y raro, con pocos casos bien documentados por imagen[1,2]. Aunque no se conoce la incidencia exacta, se estima en un 27% en la primera década de vida, 64% en la segunda y hasta un 9% en la tercera[3]. Pese a que su pronóstico es malo, en nuestro caso, después de 8 años de seguimiento no ha existido recurrencia local ni metástasis a distancia.

Responsabilidades éticas

Protección de personas y animales. Los autores declaran que los procedimientos seguidos se conformaron a las normas éticas del comité de experimentación humana responsable y de acuerdo con la Asociación Médica Mundial y la Declaración de Helsinki.

Confidencialidad de los datos. Los autores declaran que han seguido los protocolos de su centro de trabajo sobre la publicación de datos de pacientes y que todos los pacientes incluidos en el estudio han recibido información suficiente y han dado su consentimiento informado por escrito para participar en dicho estudio.

Derecho a la privacidad y consentimiento informado. Los autores han obtenido el consentimiento informado de los pacientes y/o sujetos referidos en el artículo. Este documento obra en poder del autor de correspondencia.

Financiación

Los autores declaran no haber recibido ningún tipo de financiación.

Autorías

María Francisca Cegarra-Navarro: diseño del estudio e interpretación de los resultados.
María Jesús Fernández-Ferrando: adquisición y recogida de datos e interpretación de los resultados.
Plácida Alemán-Díaz: interpretación de los resultados, revisión crítica y aprobación de la versión final.

Bibliografía

1. Sabaté JM, Franquet T, Parellada JA, Monill JM, Oliva E. Malignant neuroectodermal tumors of the chest wall (Askin tumour): CT and MR findings in eight patients. Clin Radiol. 1994;49:634–8.
2. Benbrahim Z, Arifil S, Daoudi K, Serraj M, Amara B, Benjelloun MC, et al. Askin's tumor: a case report and literature review. World J Surg Oncol. 2013;11:10.
3. Bernstein M, Kovar H, Paulussen M, Lor R, Schuck A, Teot L, et al. Ewing's sarcoma family of tumors: Current management. Oncologist. 2006;11:503–19.

* Autor para correspondencia.
Correo electrónico: paquicegarra@hotmail.com (M.F. Cegarra-Navarro).

http://dx.doi.org/10.1016/j.circv.2016.06.004
1134-0096/© 2016 Publicado por Elsevier España, S.L.U. en nombre de Sociedad Española de Cirugía Torácica-Cardiovascular. Este es un artículo Open Access bajo la licencia CC BY-NC-ND (http://creativecommons.org/licenses/by-nc-nd/4.0/).

BIOMED
unidix
Especialistas
en cirugía
cardiovascular
desde 1977 al cuidado de tu salud
91 803 28 02
info@biomed.es