

Caso Clínico

Conexión venosa anómala total infracardiaca infradiafragmática; reporte de un caso

Antonio Jose Lewis^a, Ivan Rene Mogollon^a, Fabian Dávila^{b,*}, Federico Nuñez^c y Gina Cajica^d^a M.D., Universidad de la Sabana, Departamento de Investigación, Fundación Clínica Shaio, Bogotá, Colombia^b Especialista en Epidemiología y Máster en Bioestadística, Departamento de Bioestadística, Fundación Clínica Shaio, Bogotá, Colombia^c Especialista en Cirugía Cardiovascular, Departamento Cirugía Cardiovascular, Fundación Clínica Shaio, Bogotá, Colombia^d M.D., Universidad Militar Nueva Granda, Fundación Clínica Shaio, Bogotá, Colombia

INFORMACIÓN DEL ARTÍCULO

Historia del artículo:

On-line el 8 de julio de 2016

Palabras clave:

Cardiopatías congénitas

Recién nacido

Venas pulmonares

Síndrome de dificultad respiratoria del recién nacido

Defectos del tabique interatrial

RESUMEN

Introducción: La conexión venosa anómala es una de las malformaciones cardíacas congénitas menos usuales en la práctica clínica. Se presenta un reporte de caso de una paciente con disnea persistente desde el nacimiento, en quien se documentó drenaje venoso anómalo total infracardiaco-infradiafragmático tipo portal, se realizó reparación quirúrgica con evolución postoperatoria satisfactoria.

Presentación de caso: Recién nacido a término, de sexo femenino, que ingresó a las 40 h de nacida por síndrome de dificultad respiratoria persistente. Se realizó ecocardiograma transtorácico que evidenció drenaje venoso anómalo total infracardiaco con comunicación interauricular amplia. Ante los hallazgos clínicos y radiográficos encontrados en la paciente se realiza corrección quirúrgica con buena evolución clínica, con lo cual se dio egreso hospitalario.

Conclusión: Aun cuando el drenaje venoso anómalo es una de las cardiopatías congénitas menos frecuentes, es importante tenerla presente dentro de los diagnósticos diferenciales en la disnea persistente del recién nacido; su diagnóstico oportuno es clave para la supervivencia, siendo el manejo quirúrgico oportuno en centros especializados la única forma de manejo. La ecocardiografía es el estándar de oro para el diagnóstico de la enfermedad. Otros medios imagenológicos, como la tomografía de tórax, ayudan a descartar compromiso del parénquima pulmonar.

© 2016 Sociedad Española de Cirugía Torácica-Cardiovascular. Publicado por Elsevier España, S.L.U. Este es un artículo Open Access bajo la licencia CC BY-NC-ND (<http://creativecommons.org/licenses/by-nc-nd/4.0/>).

Total anomalous infracardiac infradiaphragmatic pulmonary venous connection

ABSTRACT

Introduction: Anomalous infracardiac infradiaphragmatic pulmonary venous connection is one of the less common congenital cardiac malformations in clinical practice. A case report is presented on a patient with persistent dyspnoea from birth in whom echocardiographic findings suggested a pulmonary venous drainage to the portal. A surgical repair was performed with satisfactory postoperative course.

Case presentation: A 40 hour-old female newborn presented with persistent respiratory distress syndrome. The transthoracic echocardiogram showed total anomalous venous drainage with wide atrial septal defect. Following the clinical and radiological findings a surgical correction was performed on the patient, with good clinical outcome after which she was discharged.

Conclusion: Even though it is rare, it is important to keep this condition in mind as early diagnosis is key to patient survival because of the surgical management being the only way of treatment. Echocardiography is the reference method for the diagnosis, but other imaging techniques, such as the chest computerised tomography, can help rule out diseases involving the lung parenchyma.

© 2016 Sociedad Española de Cirugía Torácica-Cardiovascular. Published by Elsevier España, S.L.U. This is an open access article under the CC BY-NC-ND license (<http://creativecommons.org/licenses/by-nc-nd/4.0/>).

Keywords:

Heart defects, congenital

Infant, newborn

Pulmonary veins

Respiratory distress syndrome, newborn

Atrial septal defects

Introducción

La conexión venosa anómala es una de las malformaciones cardíacas congénitas menos usuales en la práctica clínica. Presenta una prevalencia menor al 1%. Ocurre cuando una o más de las venas pulmonares se encuentran conectadas a una vena sistémica¹. Presenta

* Autor para correspondencia.

Correo electrónico: fadavilar@gmail.com (F. Dávila).

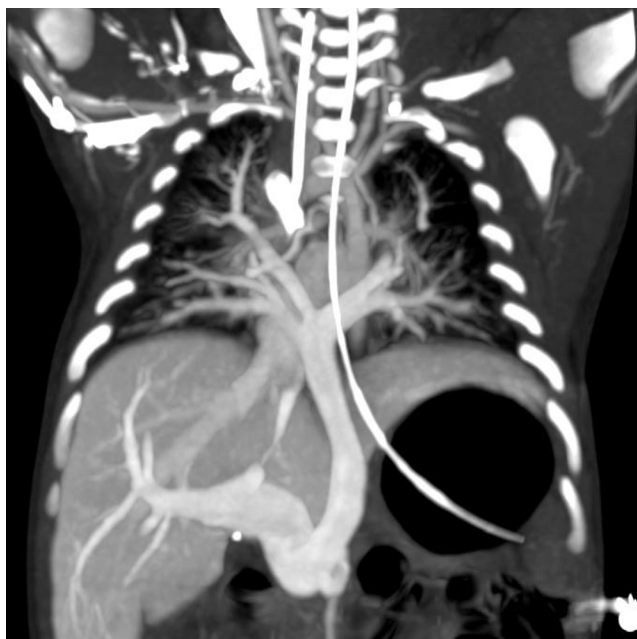


Figura 1. Reconstrucción multiplanar coronal de tomografía axial computarizada de tórax.

una mortalidad en el primer año de vida tan alta como el 50% si no recibe intervención quirúrgica oportuna².

Se presenta un reporte de caso de una paciente con disnea persistente desde el nacimiento y evidencia tomográfica de conexión venosa anómala total intracardiaca infradiafragmática; se presentan los hallazgos clínicos y paraclínicos desde el ingreso, evolución y resultados del manejo quirúrgico.

Presentación del caso

Recién nacido a término, de sexo femenino, que ingresó a las 40 h de nacida, remitida de una unidad de cuidados intensivos por síndrome de dificultad respiratoria persistente. Al examen físico de ingreso presentó taquicardia, hipotensión y polipnea, con tinte icterico generalizado, cianosis peribucal, ruidos cardiacos con reforzamiento S2 y soplo sistólico en foco pulmonar grado II/IV.

Los laboratorios de química sanguínea, electrocardiograma y radiografía de tórax se encontraban dentro de los límites normales. Se realizó ecocardiograma transtorácico que evidenció drenaje venoso anómalo total infracardiaco con comunicación interauricular (CIA) amplia. Se realizó una tomografía axial computarizada de tórax con reconstrucción multiplanar, evidenciando alteración de la concordancia veno-arterial izquierda, con confluencia de las venas pulmonares en un colector vertical infradiafragmático que finalizaba su recorrido en la vena porta, además de CIA de 7 × 9 mm con desviación del septum interventricular hacia el ventrículo izquierdo; el estudio permitió realizar el diagnóstico de «conexión venosa anómala total infracardiaca infradiafragmática» y CIA (figs. 1–3).

Ante estos hallazgos se decide corrección quirúrgica de malformación venosa.

Descripción quirúrgica y evolución

Durante el procedimiento quirúrgico se reportaron tiempos de pinza aórtica de 45 min, tiempo de perfusión de 91 min y temperatura media rectal de 28 °C.

Bajo anestesia general se practicó esternotomía media, se canuló la aorta ascendente y la vena cava, se inició circulación

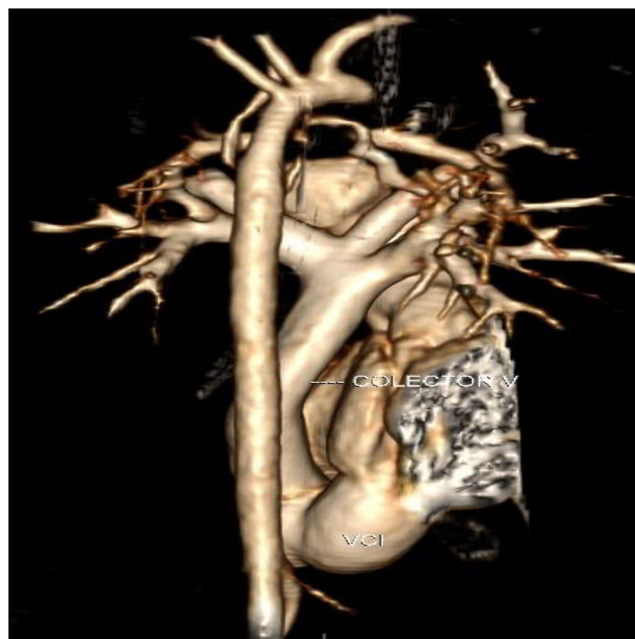


Figura 2. Reconstrucción tridimensional. Colector: seno venoso pulmonar común drenando a sistema portal. VCI: vena cava inferior.

extracorpórea, se disecó el ductus y se suturó con prolene 5.0; se luxó el corazón y se disecó el colector vertical y sus ramas, se pinzó la aorta ascendente y se dio inicio a la cardioplejía con PlegysolTM cristaloides. Se incidió aurícula derecha y se succionó por comunicación interauricular. Nuevamente se luxó el corazón con un punto protegido al nivel del ventrículo izquierdo, se ligó y se seccionó el colector al nivel del diafragma con previa reparación de las 4 venas pulmonares. Se incidió la pared posterior de la aurícula izquierda y se incidió el colector hasta la rama superior izquierda. Se realizó una anastomosis entre el colector y la aurícula izquierda. Se cerró la comunicación interauricular con un parche de pericardio

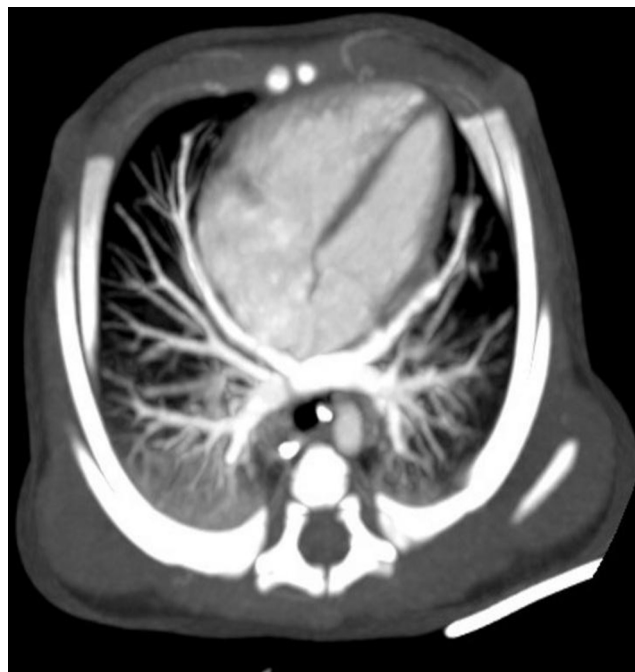


Figura 3. Reconstrucción multiplanar de TCMD, eje 4 cámaras del corazón. Se logra visualizar la comunicación interauricular.

autógeno, se retiró la pinza aórtica con succión en la raíz y se suturó la aurícula derecha en 2 planos. Se practicó ultrafiltración modificada por 20 min, se decanuló y revirtió la heparina, se realizó hemostasia y se dejó empaquetado por compresión del corazón al cerrar. Se instauró profilaxis antibiótica con vancomicina y amikacina por tórax abierto.

Durante la evolución clínica la paciente requirió hospitalización en la unidad de cuidados intensivos pediátricos con soporte inotrópico con milrinone a 0,7 mcg/kg/min, soporte vasopresor con adrenalina a 0,45 mcg/kg/min y soporte ventilatorio, además de transfusión de 2 unidades de glóbulos rojos y plasma. El ecocardiograma de control posquirúrgico reportó adecuada anastomosis del colector venoso pulmonar a la aurícula izquierda, sin signos de hipertensión pulmonar significativa, con insuficiencia mitral leve, dilatación leve de ventrículo izquierdo y FEVI límite de 50%, sin cortocircuito residual en la CIA. Al tercer día postoperatorio se realizó cierre del tórax abierto y se suspendió el antibiótico, posteriormente se realizó extubación y disminución del soporte inotrópico e inodilatador con adecuada tolerancia y se continuó con oxígeno por cánula nasal; ante la adecuada evolución clínica se dio egreso hospitalario.

Al séptimo mes posquirúrgico el ecocardiograma de control evidenció estenosis supra valvular aórtica, sin síntomas cardiovasculares, que fue manejada con angioplastia aórtica por vía endovascular sin complicaciones.

Discusión

La conexión venosa anómala total infracardiaca es una cardiopatía congénita caracterizada por la ausencia de conexión directa entre todas las venas pulmonares y la aurícula izquierda, el retorno venoso pulmonar confluye entonces en la aurícula derecha o alguna de sus venas tributarias. Generalmente se presenta en conjunto con un foramen oval persistente o una CIA, que permite la comunicación entre la circulación sistémica y la pulmonar². Este tipo de conexión corresponde al 15% de los casos de las malformaciones venosas cardíacas que pueden presentarse a diferentes niveles: supracardiaca (45%); al nivel de una vena vertical izquierda que drena en la vena innominada; cardíaca (25%); al nivel del seno coronario; infracardiaca (25%); al sistema portal (fig. 4); y en menor porcentaje mixtos (5%): drenando comúnmente una parte en la vena vertical izquierda y otra en el seno coronario³.

Los avances radiológicos han permitido la mejoría en el rendimiento de las técnicas de estudio imagenológico, pero el ecocardiograma continúa siendo el estándar de oro para el diagnóstico de esta enfermedad, permite evidenciar las conexiones venosas pulmonares anormales a la aurícula izquierda, presencia de una vena descendente común con una conexión a la vena porta y/o una vena cava inferior y las dilataciones de la aurículo-ventriculares⁴. El uso de resonancia magnética o tomografía axial permite visualizar de forma descriptiva el parénquima pulmonar y las vías respiratorias. Actualmente, el cateterismo no se considera mandatorio, se realiza solo en casos especiales, cuando el ecocardiograma no brinda una adecuada visualización de la anatomía o en manejo paliativo^{4,5}.

La mortalidad en estos pacientes puede llegar a ser elevada sin manejo quirúrgico, la oportunidad en el diagnóstico y tratamiento permiten obtener un desenlace satisfactorio. Los pacientes sin reparación quirúrgica cursan con desenlaces fatales a corto plazo, con una mortalidad de hasta el 50% al tercer mes y supervivencia de 20% al año de vida². En las últimas décadas, brindando el tratamiento oportuno, la tasa de supervivencia ha mejorado; dentro de los primeros 30 días del postoperatorio de corrección quirúrgica se presenta una mortalidad de menos del 10% y tardía menor al 5%^{6,7}. Los factores de riesgo que se asocian con incremento en la

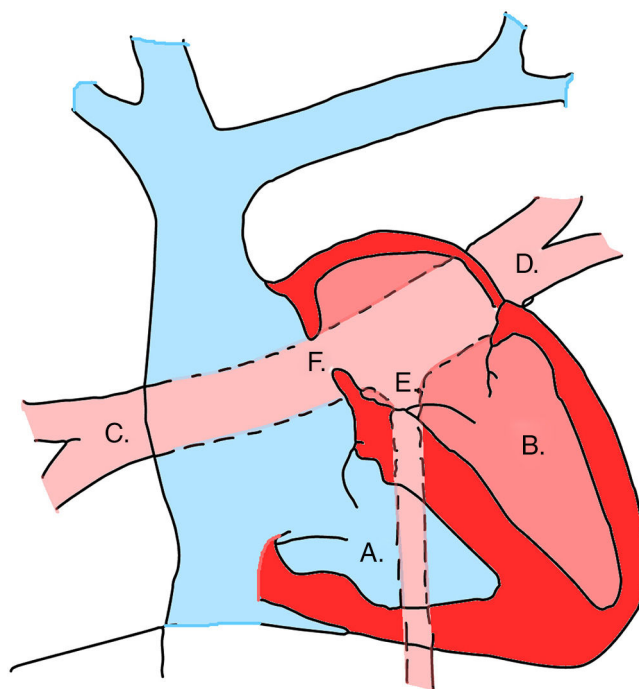


Figura 4. Diagrama drenaje venoso pulmonar anómalo a sistema portal. A. Ventrículo derecho. B. Ventrículo izquierdo. C. Venas pulmonares derechas. D. Venas pulmonares izquierdas. E. Seno venoso pulmonar común. F. Comunicación interauricular (CIA).

mortalidad son: la hipertensión pulmonar, la edad avanzada, la realización del procedimiento quirúrgico de manera urgente durante el primer día de hospitalización, vena y confluencia pulmonar de tamaño pequeño, obstrucción venosa pulmonar y coexistencias de anomalías cardíacas como un solo ventrículo. Intervenciones adicionales, como el uso de oxigenación por membrana extracorpórea o cateterismo cardíaco paliativo también son una opción para el manejo médico^{7,8}.

La técnica quirúrgica consiste en exponer el seno y la pared posterior de la vena pulmonar común de la aurícula izquierda, que se obtiene inclinando el corazón superiormente y hacia la derecha luego de realizar una disección anterior del pericardio. El seno venoso pulmonar común se identifica detrás del pericardio posterior (fig. 5). Se realiza una incisión en la pared posterior de la aurícula izquierda que inicia en la base del apéndice y continúa de

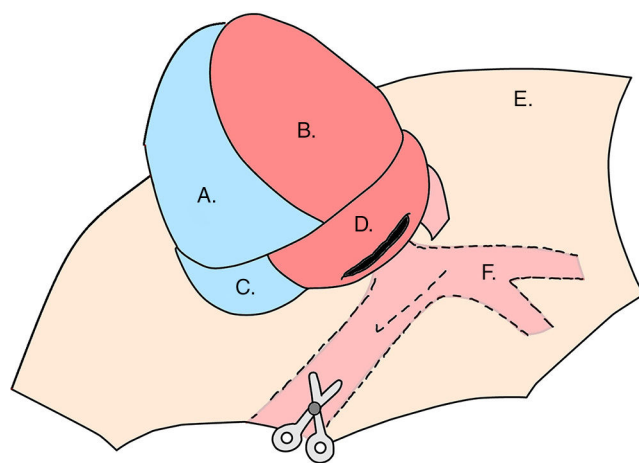


Figura 5. A. Ventrículo derecho. B. Ventrículo izquierdo. C. Aurícula derecha. D. Aurícula izquierda. E. Pericardio diseccionado. F. Confluencia de venas pulmonares izquierdas.

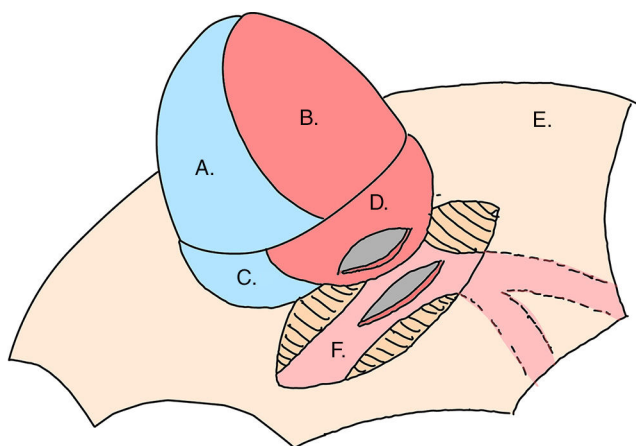


Figura 6. A. Ventrículo derecho. B. Ventrículo izquierdo. C. Aurícula derecha. D. Aurícula izquierda. E. Pericardio disecado. F. Seno venoso pulmonar común.

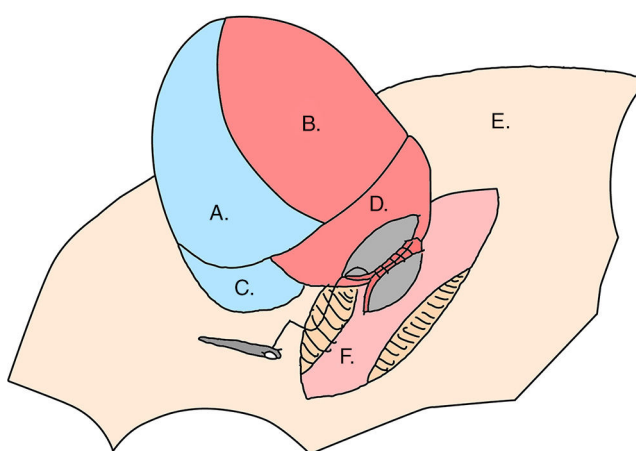


Figura 7. A. Ventrículo derecho. B. Ventrículo izquierdo. C. Aurícula derecha. D. Aurícula izquierda. E. Pericardio disecado. F. Seno venoso pulmonar común.

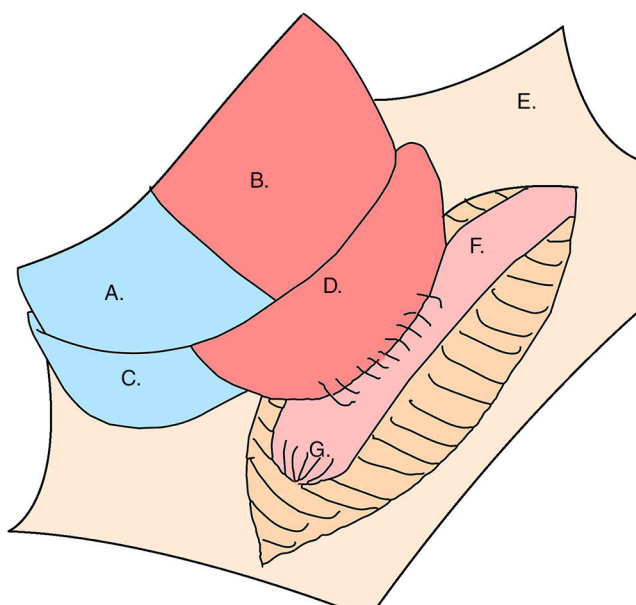


Figura 8. A. Ventrículo derecho. B. Ventrículo izquierdo. C. Aurícula derecha. D. Aurícula izquierda. E. Pericardio disecado. F. Confluencia venas pulmonares izquierdas. G. Seno venoso pulmonar común amputado con su respectivo muñón.

manera vertical, y se realiza una incisión larga en el seno venoso pulmonar común (fig. 6). Posteriormente, se realiza una anastomosis del seno venoso pulmonar común a la aurícula izquierda y finalmente se liga el seno venoso pulmonar común debajo de la anastomosis con cuidado de no colocarla por debajo de cualquier rama de la vena pulmonar (fig. 7). La parte distal de la vena pulmonar común queda vertical y se le realiza el cierre mediante un muñón (fig. 8), y la parte proximal forma una conexión en forma de Y o T, con las venas pulmonares izquierdas y derechas de forma que la sangre es llevada directamente de las venas pulmonares a la aurícula izquierda⁹.

Los pacientes pueden requerir reintervención quirúrgica, principalmente aquellos con doppler intraoperatorio que evidencie obstrucción venosa pulmonar total, o en quienes se haya utilizado técnicas como circunvalación o cruz-clamp¹⁰.

Conclusiones

Se presentó un reporte de caso de una paciente con disnea persistente desde el nacimiento en quien se diagnosticó una cardiopatía congénita cianósante tipo conexión venosa anómala total infracardiaca-infra diafragmática de localización portal.

Aun cuando es una enfermedad poco frecuente dentro de los drenajes venosos anómalos cardiacos, es importante tenerla en cuenta, ya que el diagnóstico oportuno es clave para la supervivencia de los pacientes. La ecocardiografía, que se encuentra ampliamente disponible, es el estándar de oro para el diagnóstico de la enfermedad; otros medios imagenológicos, como la tomografía de tórax, ayudan a descartar compromiso del parénquima pulmonar.

La reparación quirúrgica es de gran complejidad por el estado hemodinámico lábil de los pacientes, además de la necesidad de circulación extracorpórea y soporte vasopresor e inotrópico en el posquirúrgico.

Recomendamos tener en cuenta este diagnóstico en el momento de realizar el abordaje clínico de los neonatos con signos de dificultad respiratoria y disnea congénita.

Responsabilidades éticas

Protección de personas y animales. Los autores declaran que para esta investigación no se han realizado experimentos en seres humanos ni en animales.

Confidencialidad de los datos. Los autores declaran que han seguido los protocolos de su centro de trabajo sobre la publicación de datos de pacientes.

Derecho a la privacidad y consentimiento informado. Los autores han obtenido el consentimiento informado de los pacientes y/o sujetos referidos en el artículo. Este documento obra en poder del autor de correspondencia.

Conflicto de intereses

Los autores declaran no tener ningún conflicto de intereses.

Bibliografía

1. Furlanetto G, Furlanetto BH, Henriques SR, Lopes LM, Miranda ET, Porto CM, et al. Mixed Type Total Anomalous Pulmonary Venous Connection Early Results and Surgical Techniques. *World Journal for Pediatric and Congenital Heart Surgery*. 2015;6:26–32.
2. Aroca Á, Polo L, Bret M, López-Ortego P, González Á, Villagrà F. Drenaje venosa pulmonar anómalo total. Técnicas y resultados. *Cirugía Cardiovascular*. 2014;21:90–6.

3. Galletti L, Casado MR. Anomalías de las venas pulmonares. Sociedad Española de Cardiología Pediátrica. En: *Protocolos Diagnósticos y Terapéuticos en Cardiología Pediátrica*.; 2009. p. 1–13. Capítulo 15.
4. Van Der Velde ME, Parness IA, Colan SD, Spevak PJ, Lock JE, Mayer JE, et al. Two-dimensional echocardiography in the pre-and postoperative management of totally anomalous pulmonary venous connection. *Journal of the American College of Cardiology*. 1991;18:1746–51.
5. Kim TH, Kim YM, Suh CH, Cho DJ, Park IS, Kim WH, et al. Helical CT angiography and three-dimensional reconstruction of total anomalous pulmonary venous connections in neonates and infants. *American Journal of Roentgenology*. 2000;175:1381–6.
6. Caldarone CA, Najm HK, Kadletz M, Smallhorn JF, Freedom RM, Williams WG, et al. Surgical management of total anomalous pulmonary venous drainage: impact of coexisting cardiac anomalies. *The Annals of thoracic surgery*. 1998;66:1521–6.
7. Friesen CLH, Zurakowski D, Thiagarajan RR, Forbess JM, Pedro J, Mayer JE, et al. Total anomalous pulmonary venous connection: an analysis of current management strategies in a single institution. *The Annals of thoracic surgery*. 2005;79:596–606.
8. Louis JDS, Harvey BA, Menk JS, Raghuvver G, O'Brien JE, Bryant R, et al. Repair of "simple" total anomalous pulmonary venous connection: a review from the pediatric cardiac care consortium. *The Annals of thoracic surgery*. 2012;94:133–8.
9. Kirklin/Barrat Boyes. *Cardiac Surgery*. 4th ed; 2014, <http://dx.doi.org/10.1007/s13398-014-0173-7.2>.
10. Husain SA, Maldonado E, Rasch D, Michalek J, Taylor R, Curzon C, et al. Total anomalous pulmonary venous connection: factors associated with mortality and recurrent pulmonary venous obstruction. *The Annals of thoracic surgery*. 2012;94:825–32.



BIOMED



unidix

Especialistas en cirugía cardiovascular

desde 1977 al cuidado de tu salud



91 803 28 02



info@biomed.es