

Original

Cirugía valvular mitral mínimamente invasiva[☆]

Gemma Sánchez-Espín*, Juan J. Otero, Emiliano A. Rodríguez, María J. Mataró, José M. Melero, Carlos Porras, Arantza Guzón y Miguel Such

Unidad de Gestión Clínica del Corazón y Patología Cardiovascular, Servicio de Cirugía Cardíaca, Hospital Universitario Virgen de la Victoria, Málaga, España

INFORMACIÓN DEL ARTÍCULO

Historia del artículo:

Recibido el 1 de febrero de 2016
 Aceptado el 4 de febrero de 2016
 On-line el 13 de mayo de 2016

Palabras clave:

Mínimamente invasiva
 Cirugía valvular mitral
 Minitoracotomía

RESUMEN

Durante las últimas 2 décadas, la cirugía cardíaca ha evolucionado hacia procedimientos menos invasivos, buscando una menor agresión corporal y la rápida recuperación del paciente, resultando estos procedimientos más atractivos para los pacientes y para los cardiólogos clínicos. En la actualidad, la cirugía mitral mínimamente invasiva (CMIVMi) se ha consolidado como una alternativa para los pacientes con patología de la válvula mitral. Comparada con la cirugía mitral convencional (mediante esternotomía media completa), y tras superar una curva de aprendizaje inicial, resulta ser una técnica segura y efectiva, con equivalentes resultados en el seguimiento a corto y largo plazo. A pesar de acompañarse de un incremento en los tiempos quirúrgicos (tiempo de isquemia y de circulación extracorpórea), la CMIVMi se asocia a menor estancia hospitalaria y en unidades de cuidados intensivos, menores pérdidas hemáticas y transfusiones, extubación precoz y menos arritmias, y permite una recuperación más rápida del paciente junto con un mejor resultado cosmético. Por ello, la CMIVMi resulta ser una técnica en continuo auge en distintos centros, aunque serían recomendables estudios prospectivos aleatorizados, que permitan una mejor valoración de los resultados clínicos y en términos de coste-eficiencia.

© 2016 Sociedad Española de Cirugía Torácica-Cardiovascular. Publicado por Elsevier España, S.L.U. Este es un artículo Open Access bajo la licencia CC BY-NC-ND (<http://creativecommons.org/licenses/by-nc-nd/4.0/>).

Minimally invasive mitral valve surgery

ABSTRACT

During the last two decades cardiac surgery has evolved into less-invasive procedures, looking for a lesser body aggression and faster patient recovery, these procedures becoming more attractive to patients and clinical cardiologists. Currently, minimally invasive mitral valve surgery (MIMVS) has established itself as an alternative for patients with mitral valve pathology. Compared with conventional mitral surgery (full sternotomy approach) and after overcoming initial learning curve, it turns out to be a safe and effective technique, with equivalent short- and long-term follow-up results. Despite involving an increase in operative times (ischemic and cardiopulmonary bypass time), the MIMVS is associated with shorter in-hospital and intensive care unit stay, reduced blood loss and transfusions, earlier extubation and fewer arrhythmias and allows a faster patient recovery with better cosmetic result. Therefore, MIMVS is a steadily growing technique in different centers, being recommended prospective randomized studies that allow a better assessment of clinical outcomes and in terms of cost-efficiency.

© 2016 Sociedad Española de Cirugía Torácica-Cardiovascular. Published by Elsevier España, S.L.U. This is an open access article under the CC BY-NC-ND license (<http://creativecommons.org/licenses/by-nc-nd/4.0/>).

Keywords:

Minimally invasive
 Mitral valve surgery
 Minitoracotomy

Introducción

El abordaje convencional para el tratamiento de la patología mitral sigue siendo la esternotomía media completa. No obstante, durante los últimos 20 años se ha producido un incremento muy importante de las técnicas quirúrgicas mínimamente invasivas para el abordaje de la patología valvular, buscando una menor agresión corporal y la rápida recuperación de los pacientes.

Estos procedimientos menos invasivos se han convertido en una alternativa a la cirugía convencional (CC), de uso rutinario en muchos centros, con excelentes resultados a corto y largo plazo¹⁻³, evitando las complicaciones relacionadas con la esternotomía media. En centros con experiencia, la CMIVMi es una opción segura y eficaz para el tratamiento de la patología mitral, aportando gran satisfacción a los pacientes y con pocas complicaciones^{3,4}.

Definición

De acuerdo con la Society of Thoracic Surgeons⁵, se define la cirugía cardíaca mínimamente invasiva (CMI) como «cualquier procedimiento no realizado mediante esternotomía completa y con

[☆] XX Reunión anual de médicos internos residentes SECTCV 2015. Cirugía valvular.

* Autor para correspondencia.

Correo electrónico: gemmase@hotmail.com (G. Sánchez-Espín).

soporte de circulación extracorpórea». Por ello, la CMI no la debemos entender como un procedimiento único específico, sino como una «filosofía»^{6,7} que requiere de un entrenamiento y una estrategia quirúrgica específica para disminuir la agresión quirúrgica, reduciendo el tamaño de las incisiones, pero conservando una eficiencia y seguridad en los resultados comparables con la CC.

Historia

En la década de los 90, coincidiendo con el éxito de la cirugía laparoscópica en cirugía general, resurge el interés en los abordajes mínimamente invasivos en nuestra especialidad. Cosgrove y Navia en la Cleveland Clinic⁸ y el grupo de Cohn et al.⁹, de forma independiente, realizan las primeras CMI y demuestran que la cirugía sobre la válvula mitral (VMi) se puede llevar a cabo de una forma segura y eficientemente mediante pequeñas incisiones (paraesternales o hemiesternotomías) y con resultados equivalentes a la CC. Estos abordajes fueron abandonados progresivamente por un alto número de herniaciones pulmonares y retrasos en la cicatrización.

Es en 1996 cuando Carpentier et al.¹⁰ realizan la primera reparación de la VMi videoasistida a través de una minitoracotomía en fibrilación ventricular. Poco después se realizaría la primera sustitución de la VMi por minitoracotomía, videoasistida y con pinzamiento aórtico^{11,12} por el grupo de Chitwood. En 1998, Mohr, del grupo de Leipzig, publica su experiencia utilizando tecnología Port-Access basada en el balón de oclusión endoaórtico en lugar del pinzamiento aórtico directo¹³. El siguiente gran paso fue la introducción de brazos articulados para estabilización de la imagen por videotoracoscopia controlados por voz, tecnología que supuso una reducción de los tiempos de circulación extracorpórea (CEC) e isquemia, permitiendo incisiones más pequeñas y una mejor visualización de la válvula^{14,15}. Finalmente, también en 1998, el grupo de Carpentier realizó la primera reparación de la VMi completamente robótica utilizando el sistema Da Vinci¹⁶.

Todo ello ha contribuido a que la CMIVMi sea una técnica quirúrgica rutinaria y con excelentes resultados en muchos centros especializados, sin obviar la necesaria curva de aprendizaje de estas técnicas más complejas y exigentes.

¿Cirugía mínimamente invasiva o cirugía convencional para el abordaje mitral?

Tal como comentamos previamente, el *gold standard* en el tratamiento de la VMi es la esternotomía media completa, incrementándose en los últimos años los abordajes mínimamente invasivos para el tratamiento de la patología mitral en centros especializados, con el objetivo de disminuir la morbilidad y las estancias hospitalarias, y conseguir una recuperación precoz de los pacientes, existiendo una gran variedad de artículos y revisiones que avalan estos resultados, aún en ausencia de grandes ensayos clínicos prospectivos aleatorizados bien diseñados. El hecho de no considerar la CMIVMi como un procedimiento único específico, sino como un conjunto de diferentes técnicas quirúrgicas, dificulta el análisis de la literatura. Procederemos a una rápida revisión de la literatura comparativa de la CC y las técnicas mínimamente invasivas, así como de sus resultados.

De acuerdo con la revisión sistemática y metaanálisis de Modi et al.⁴, que incluye 2 ensayos aleatorizados (con menos de 30 pacientes por grupo), 17 estudios caso-control y 24 estudios de cohorte (con 2.827 pacientes, 1.358 en el grupo de CMIVMi y 1.469 en el grupo de CC), no se encuentran diferencias significativas en la mortalidad ni en los eventos neurológicos (cuando se utiliza CO₂ continuo en el grupo CMIVMi) entre los grupos, a pesar de mayores tiempos de CEC e isquemia en el grupo de CMI; la mayoría de los estudios analizados muestran una disminución

significativa de las reoperaciones por sangrado y menores transfusiones en el grupo de CMI, menor incidencia de complicaciones infecciosas relacionadas con la herida, menores estancias hospitalarias y menos dolor postoperatorio con una recuperación más rápida en el grupo de CMI, no existiendo diferencias entre los grupos en la incidencia de fibrilación auricular (FA) postoperatoria ni tampoco en los resultados a largo plazo examinados en términos de supervivencia y libertad de reoperación. La CMI en pacientes con cirugía cardíaca previa también supone menores pérdidas hemáticas, menos transfusión y una recuperación más rápida que la reoperación por esternotomía. Por ello se concluye que la CMIVMi es una alternativa segura y duradera a la CC y se asocia a menos morbilidad.

En el metaanálisis de Cao et al.¹⁷, que compara CC frente a CMI para la reparación mitral por enfermedad degenerativa (con 1.964 pacientes, 953 en el grupo CMI y 1.011 en el grupo CC), no se encuentran diferencias estadísticamente significativas en los 2 grupos en términos de mortalidad, eventos neurológicos, insuficiencia renal, infecciones de herida, reoperación por sangrado, disección aórtica, infarto de miocardio, FA, o reingreso dentro de los primeros 30 días, con los mismos resultados ecocardiográficos en ambos grupos, siendo la estancia en cuidados intensivos (UCI) significativamente menor en el grupo CMI, sin diferencias en los días totales de hospitalización; mayores tiempos de CEC e isquemia en la CMI, pero con recuperación más rápida y menor dolor en la CMI.

El metaanálisis de Ding et al.¹⁸ compara los resultados del abordaje mitral por minitoracotomía anterolateral derecha (MTALD) frente a la esternotomía media (con un total de 1.365 pacientes, 660 CMI y 705 CC), concluyendo que la MTALD es un procedimiento quirúrgico más complejo con tiempos de CEC e isquemia más prolongados, pero ofreciendo mayores beneficios con tendencia a mayor supervivencia a largo plazo, con un acortamiento de las estancias hospitalarias y menos arritmias postoperatorias, siendo la incidencia de otras complicaciones postoperatorias equivalentes en los 2 grupos. Y de acuerdo con la revisión sistemática y metaanálisis de Cheng et al.¹⁹, la CMIVMi se asociaría a menos sangrados, transfusiones, FA, infección de la herida esternal, insatisfacción acerca de las heridas, tiempo de ventilación mecánica, estancia en UCI y estancia hospitalaria, y disminución del tiempo para la reincorporación a la actividad cotidiana, sin asociarse resultados adversos en el seguimiento en términos de necesidad de reintervención valvular y supervivencia a un año, pero la CMIVMi también se asociaría a un mayor riesgo de ictus, disección aórtica, parálisis frénica y complicaciones/infecciones de herida inguinal, y a un incremento en los tiempos de CEC, isquemia y operatorios. Según la revisión de Ritwick et al.²⁰, mismos resultados en términos de durabilidad a largo plazo, con menores estancias hospitalarias y transfusiones, siendo procedimientos más cosméticos y más atractivos que la CC, pero con series que reportan desventajas en la CMI en relación con el uso de vasos femorales para la canulación y según artículos de revisión actuales, la CMIVMi es una alternativa segura y efectiva para el abordaje de la VMi, incluyendo reparaciones complejas en la enfermedad de Barlow y cirugías en pacientes de alto riesgo²¹⁻²³.

Todos estos hallazgos han contribuido a la adopción progresiva de la CMI para el abordaje de la VMi en muchos centros de referencia, a pesar de ser una técnica más exigente, con tiempos quirúrgicos mayores y con una necesaria curva de aprendizaje (25-30 casos)²⁴⁻²⁶.

¿Cómo realizar cirugía mitral mínimamente invasiva? Inicio de un programa de cirugía mitral mínimamente invasiva

Los abordajes mínimamente invasivos más comunes de la VMi incluyen la minitoracotomía derecha seguida de la miniesternotomía inferior²⁴. Dentro de la minitoracotomía derecha, el abordaje

más comúnmente empleado es la MTALD, abordaje que además permite el tratamiento concomitante de la válvula tricúspide, defectos auriculares y de la FA¹⁸.

Existen diferentes procedimientos quirúrgicos para realizar el abordaje mínimamente invasivo de la VMi según el nivel de complejidad técnica: a) la visión directa que comprende una minitoracotomía que varía de tamaño según los centros; b) los procedimientos videoasistidos que comprenden minitoracotomías de 4-6 cm; c) los procedimientos videodirigidos y asistidos por robot, con toracotomías de 4-6 cm y puertos accesorios de 1 cm, y d) la telemanipulación completamente robótica a través de puertos de 1 cm. Los procedimientos videoasistidos y robóticos son más complejos técnicamente y resultan inicialmente más costosos económicamente por la necesidad de uso de material específico²⁴.

A su vez, existen diferentes estrategias para la oclusión aórtica¹⁷⁻¹⁹; recordando la posibilidad de realizar la cirugía sin oclusión aórtica, en fibrilación ventricular. Una posibilidad es el pinzamiento aórtico transtorácico, empleando una pinza específica a través de la pared torácica mediante una pequeña incisión (fig. 1). Como alternativa, el uso de balón de oclusión endoaórtico colocado a través de la arteria femoral y guiado hasta la aorta ascendente mediante ecocardiografía transesofágica (ETE) en los procedimientos «Port-Access». El empleo del balón de oclusión endoaórtico es un procedimiento más exigente técnicamente y más caro, pero seguro tras superar la correspondiente curva de aprendizaje. Como posibles incidencias que se pueden presentar, la migración del balón hacia el ventrículo izquierdo, la rotura de la aorta o la hemiparesia transitoria; también se han descrito disecciones aórticas retrógradas y mayor incidencia de accidentes cerebrovasculares, así como complicaciones vasculares mayores en relación con la canulación femoral. El pinzamiento aórtico transtorácico es más económico y seguro, con menos exigencias técnicas, pero no exento de posibles complicaciones, como lesiones de la arteria pulmonar y en la orejuela izquierda que pueden obligar a la reconversión.

El tipo de canulación en la CMI varía en función del tipo de procedimiento que se emplee, siendo necesaria la canulación de vasos femorales, asociándose o no la canulación venosa yugular

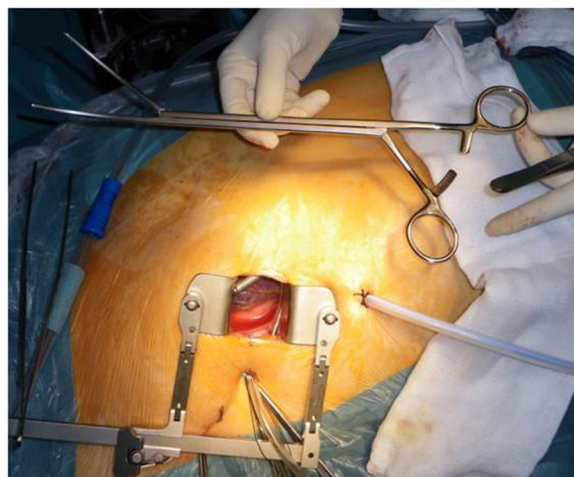


Figura 1. Imagen operatoria de minitoracotomía: separador esternal, drenaje para infusión de CO2 y pinza de Chitwood para el pinzamiento aórtico transtorácico.

derecha (fig. 2), en aquellos procedimientos con visión directa y minitoracotomías menores de 6-8 cm, así como en los procedimientos robóticos o por Port-Access con uso de balón de oclusión endoaórtico. La canulación central es posible en la CMI, requiriendo minitoracotomías de mayor tamaño.

Es por ello que disponemos de múltiples opciones quirúrgicas para realizar CMIVMi, siendo la preferente en nuestro centro la minitoracotomía anterior derecha de 6-8 cm con visión directa, pinzamiento aórtico transtorácico con pinza de Chitwood y canulación periférica de vasos femorales asociada a canulación venosa yugular derecha. Será fundamentalmente a esta técnica quirúrgica a la que haremos referencia a continuación.

Debemos recordar que todo inicio de programa de CMI lleva asociado una necesaria curva de aprendizaje que se tiene que superar²⁴⁻²⁶ y afecta a todo el equipo quirúrgico, tanto al cirujano como al anestesiólogo, el perfusionista y el resto de personal

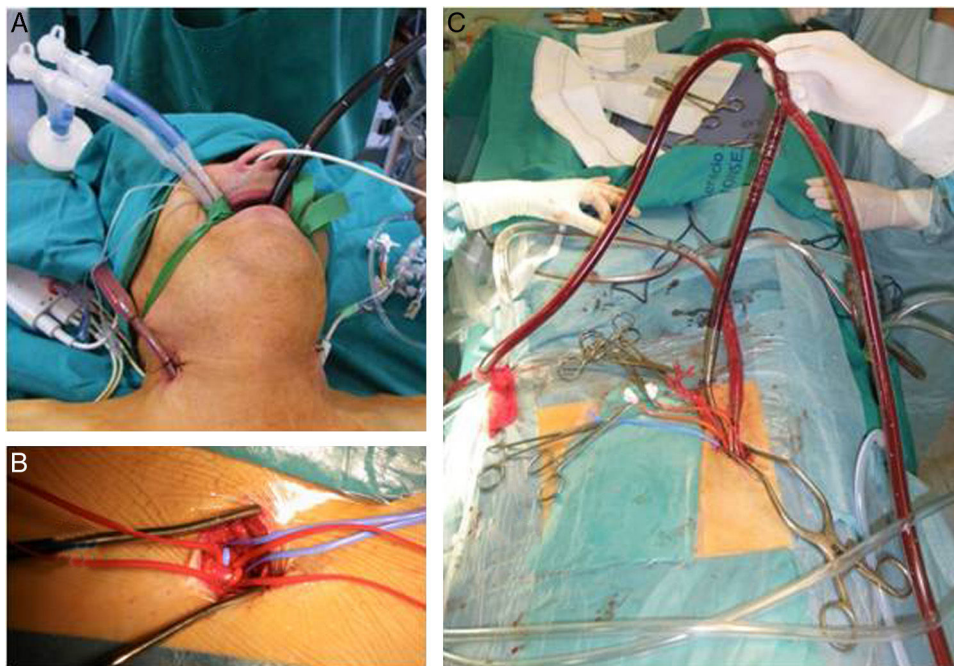


Figura 2. Imágenes operatorias de minitoracotomía. A) Canulación de vena yugular derecha, intubación selectiva para ventilación unipulmonar y sonda de ETE para monitorización intraoperatoria. B) Incisión inguinal para canulación de vasos femorales. C) Canulación periférica, línea venosa de CEC con «Y» larga asimétrica que conecta vena yugular y vena femoral.

de enfermería, siendo imprescindible la estrecha colaboración del equipo para el éxito del proyecto. Así mismo, resulta de gran importancia realizar de inicio una correcta selección de los pacientes²⁶⁻²⁸, evitando empezar el programa de CMI con pacientes: Muy obesos, con tórax estrecho o excesivo tejido mamario en mujeres; pacientes portadores de cirugía torácica previa; aortas ascendentes dilatadas (mayores de 4 cm); la presencia de insuficiencia aórtica, o vasos femorales patológicos por arteriopatía periférica, dado el mayor riesgo de disección y la perfusión retrógrada del procedimiento. Tras la selección de los pacientes, pasamos a exponer de una forma sencilla los pasos a seguir en un procedimiento de CMIVMi según nuestra experiencia.

- Posición del paciente en decúbito supino, con el hemitórax derecho elevado y la extremidad superior derecha flexionada (fig. 3).
- Colocación de parches externos de desfibrilación.
- Intubación selectiva con tubo endotraqueal de doble lumen para colapso unipulmonar (fig. 2 A).
- Vía venosa yugular izquierda para el manejo anestésico y postoperatorio.
- Canulación venosa yugular interna derecha (fig. 2 A).
- Sonda transesofágica y ETE para posicionamiento de cánulas/control de complicaciones peroperatorias.
- Minitoracotomía anterior derecha de 6-8 cm, 1 cm inferior a la mamila en varones y submamaria en mujeres (fig. 4).
- Retractor costal y de partes blandas en pacientes obesos.
- Infusión de CO₂ a través de drenaje pleural de silicona tipo Blake.

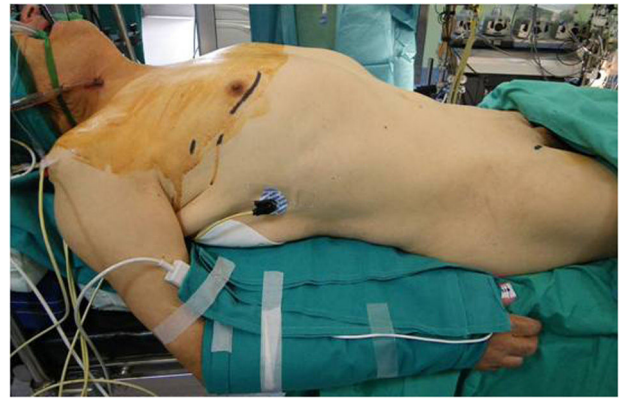


Figura 3. Posición del paciente en quirófano para realizar una minitoracotomía: Decúbito supino, hemitórax derecho elevado y extremidad derecha flexionada.

- Canulación periférica arteriovenosa de vasos femorales derechos. Colocación de cánula venosa doble *stage* ecoguiada en caso de no emplear canulación yugular derecha.
- Drenaje venoso activo (con presiones negativas que no deberían exceder de -60 mmHg para evitar la hemólisis).
- Apertura de pericardio 2-3 cm anterior al nervio frénico. Si el diafragma interfiere en el campo operatorio, punto de sutura doble en la porción fibrosa para tracción inferior.

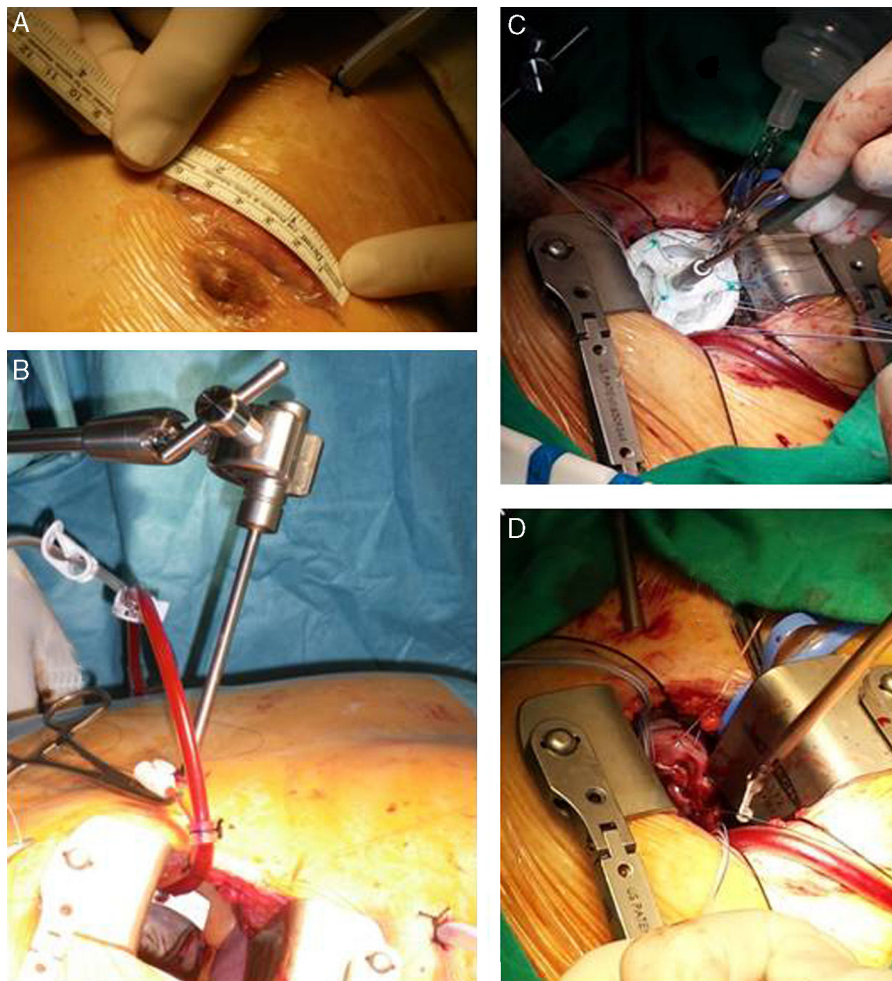


Figura 4. Imágenes operatorias de minitoracotomía anterior derecha. A) Minitoracotomía anterior derecha de 6 cm, 1 cm inferior a la mamila. B) Separador auricular a través de puerto accesorio y cánula en raíz aórtica para cardioplejía. C) Visión del cirujano durante implante valvular. D) Detalle bajador de nudos.

- Colocación de Vent y separador auricular a través de puertos accesorios menores de 5 mm (fig. 4 B).
- Pinzamiento aórtico transtorácico mediante pinza de Chitwood/Glauber a través de puerto accesorio menor de 5 mm. Cardioplejía por raíz aórtica a través de la minitoracotomía. Isquemia, salvo en reoperaciones (fibrilación ventricular + hipotermia moderada).
- Inserción de electrodo de marcapasos transitorio antes del despinzamiento aórtico.

Como posibles incidencias que se nos pueden presentar y debemos tener previstas en la CMIVMi:

- Lesión de los vasos femorales, canulaciones periféricas con mala exposición.
- Entrada en tórax por un espacio intercostal inadecuado, minitoracotomía demasiado baja o demasiado anterior.
- Lesión tisular o de la musculatura costal con sangrados en sábana postoperatorios y necesidad de reoperación.
- Lesión pulmonar al entrar en la cavidad pleural.
- Traumatismo del nervio frénico en las aperturas de pericardio muy posteriores.
- Movilización de la cánula venosa y del drenaje venoso al colocar el separador mitral.
- Sangrado tras el despinzamiento aórtico por lesión de la arteria pulmonar o de la orejuela izquierda.

Nuestra experiencia

Entre enero del 2012 y diciembre del 2015 se han intervenido en nuestro centro 40 pacientes: 62,5% varones, 37,5% mujeres, con una edad media de 58,8 años (rango de edad 22-81 años), todos ellos mediante una minitoracotomía anterior derecha (incisiones entre 6-8 cm) asociándose, según el tipo de cirugía, 3 puertos accesorios menores de 5 mm (para pinza de Chitwood, separador auricular y Vent). En todos los casos, la entrada en CEC se realizó mediante canulación arteriovenosa de vasos femorales, con una única cánula venosa de doble *stage* posicionada en la vena cava superior en los primeros 12 pacientes, asociándose en el resto de los casos la canulación de vena yugular derecha. En todas las cirugías se empleó CO₂ en el campo quirúrgico. Se realizó la cirugía a corazón latiendo sin isquemia en 4 pacientes y 8 en fibrilación ventricular con hipotermia moderada; en el resto de los casos se procedió a pinzamiento aórtico transtorácico con pinza de Chitwood y cardioplejía anterógrada por raíz aórtica a través de la miniesternotomía. El tiempo de CEC medio ha sido de 140 min (rango 251-71 min) y el de isquemia de 98 min (rango 170-43 min). La *tabla 1* refleja los tipos de cirugía realizados en estos pacientes.

En nuestra serie, no se ha registrado mortalidad hospitalaria ni en el seguimiento. Como complicaciones en el postoperatorio cabe destacar: un caso de embolismo aéreo con déficit neurológico tipo 2 y *restitutio ad integrum* en el momento del alta; un caso de reparación valvular mitral fallida, con reintervención por minitoracotomía en el mismo ingreso, para realizar una nueva reparación;

Tabla 1
Tipo de cirugía realizada

Tipo de cirugía	N.º de pacientes
<i>Sustitución valvular mitral</i>	13
<i>Sustitución valvular tricúspide</i>	4
<i>Cierre CIA ostium secundum</i>	5
<i>Reparación valvular mitral</i>	19
Anuloplastia	19
Implante de neocuerdas	6
Alfieri central	1
Cierre comisural	4
Resección velo posterior	11

un paciente con ventilación mecánica prolongada por distrés respiratorio del adulto y recuperación total al alta, y una reconversión a esternotomía media completa por sangrado tras finalizar el procedimiento al producirse, mediante la pinza aórtica, lesión en la arteria pulmonar. Encontrando estancias hospitalarias en el resto de pacientes inferiores a los 5 días, con recuperación de la actividad cotidiana en 2 semanas y sin dolor postoperatorio. Por todo ello, en términos de morbimortabilidad, los resultados de nuestra serie resultan superponibles a los publicados en la literatura reciente.

Conclusiones

En la actualidad, y realizada en centros con experiencia, la CMIVMi es una técnica segura y con equivalentes resultados en el seguimiento a corto y largo plazo que la CC de la VMI, siendo la MTALD la técnica más frecuentemente empleada, permitiendo el tratamiento integral de la patología mitral, sin encontrarse en la literatura diferencias en términos de mortalidad o recurrencias. A su vez, los pacientes sometidos a CMI presentan menos arritmias, menos sangrado y necesidad de transfusiones, menores tiempos en UCI y de hospitalización, extubación precoz, menor dolor postoperatorio, con una recuperación precoz del estado funcional y de la actividad cotidiana de los pacientes, una mayor satisfacción de los mismos y mejor resultado cosmético. A pesar de la menor morbilidad, no son técnicas realizadas de forma rutinaria en todos los centros, por ser más exigentes técnicamente, con tiempos operatorios mayores y acompañarse de la correspondiente curva de aprendizaje, así como de la necesidad de uso de material costoso específico. Dentro del desarrollo futuro de nuestra especialidad, la CMI tiene un papel fundamental, dando respuesta a las exigencias tanto de pacientes como cardiólogos, siendo competitiva frente a procedimientos intervencionistas, y siendo técnicas excelentes a su vez para pacientes con cirugía cardíaca previa. A pesar de existir suficiente evidencia de que la CMIVMi es una alternativa válida a la CC, son recomendables estudios prospectivos aleatorizados que permitan una mejor valoración de la magnitud de los riesgos/beneficios, así como en términos económicos de coste-eficiencia de estas técnicas.

Responsabilidades éticas

Protección de personas y animales. Los autores declaran que para esta investigación no se han realizado experimentos en seres humanos ni en animales.

Confidencialidad de los datos. Los autores declaran que en este artículo no aparecen datos de pacientes.

Derecho a la privacidad y consentimiento informado. Los autores declaran que en este artículo no aparecen datos de pacientes.

Conflicto de intereses

Los autores declaran no tener ningún conflicto de intereses.

Bibliografía

1. Lucà F, van Garsse L, Rao CM, Parise O, la Meir M, Puntrello C, et al. Minimally invasive mitral valve surgery: A systematic review. *Minim Invasive Surg.* 2013;2013:179569–610.
2. Seeburger J, Borger MA, Falk V, Kuntze T, Czesla M, Walther T, et al. Minimal invasive mitral valve repair for mitral regurgitation: Results of 1339 consecutive patients. *Eur J Cardiothorac Surg.* 2008;34:760–5.
3. Schmitto JD, Mokashi SA, Cohn LH. Minimally-invasive valve surgery. *J Am Coll Cardiol.* 2010;56:455–62.
4. Modi P, Hassan A, Chitwood WR Jr. Minimally invasive mitral valve surgery: A systematic review and meta-analysis. *Eur J Cardiothorac Surg.* 2008;34:943–52.

5. STS National Database Spring 2003, Executive Summary. Duke Clinical Research Institute. Durham, NC; 2003.
6. Chitwood WR, Gulielmos V. What is minimally invasive cardiac surgery? Editor's note. *CTSNet.org*. 2003.
7. Glauber M, Ferrarini M, Miceli A. Minimally invasive aortic valve surgery: State of the art and future directions. *Ann Cardiothorac Surg.* 2015;4:26–32.
8. Navia JL, Cosgrove DM. Minimally invasive mitral valve operations. *Ann Thorac Surg.* 1996;62:1542–4.
9. Cohn LH, Adams DH, Couper GS, Bichell DP, Rosborough DM, Sears SP, et al. Minimally invasive cardiac valve surgery improves patient satisfaction while reducing costs of cardiac valve replacement and repair. *Ann Surg.* 1997;226:421–6 [discussion 427–8].
10. Carpentier A, Loulmet D, le Bret E, Haugades B, Dassier P, Guibourt P. [Open heart operation under videosurgery and minithoracotomy. First case (mitral valvuloplasty) operated with success]. *C R Acad Sci III Sci Vie.* 1996;319:219–23.
11. Chitwood WR, Elbeery JR, Chapman WH, Moran JM, Lust RL, Wooden WA, et al. Video-assisted minimally invasive mitral valve surgery: The «micro-mitral» operation. *J Thorac Cardiovasc Surg.* 1997;113:413–4.
12. Chitwood WR, Elbeery JR, Moran JF. Minimally invasive mitral valve repair using transthoracic aortic occlusion. *Ann Thorac Surg.* 1997;63:1477–9.
13. Mohr FW, Falk V, Diegeler A, Walther T, van Son JA, Autschbach R. Minimally invasive port-access mitral valve surgery. *J Thorac Cardiovasc Surg.* 1998;115:567–74 [discussion 574–6].
14. Felger JE, Chitwood WR, Nifong LW, Holbert D. Evolution of mitral valve surgery: Toward a totally endoscopic approach. *Ann Thorac Surg.* 2001;72:1203–2120 [discussion 1208–9].
15. Falk V, Walther T, Autschbach R, Diegeler A, Battellini R, Mohr FW. Robot-assisted minimally invasive solo mitral valve operation. *J Thorac Cardiovasc Surg.* 1998;115:470–1.
16. Carpentier A, Loulmet D, Aupècle B, Kieffer JP, Tournay D, Guibourt P, et al. [Computer assisted open heart surgery. First case operated on with success]. *C R Acad Sci III Sci Vie.* 1998;321:437–42.
17. Cao C, Gupta S, Chandrakumar D, Nienaber TA, Indraratna P, Ang SC, et al. A meta-analysis of minimally invasive versus conventional mitral valve repair for patients with degenerative mitral disease. *Ann Cardiothorac Surg.* 2013;2:693–703.
18. Ding C, Jiang D-M, Tao K-Y, Duan Q-J, Li J, Kong M-J, et al. Anterolateral minithoracotomy versus median sternotomy for mitral valve disease: A meta-analysis. *J Zhejiang Univ Sci B.* 2014;15:522–32.
19. Cheng DCH, Martin J, Lal A, Diegeler A, Folliguet TA, Nifong LW, et al. Minimally invasive versus conventional open mitral valve surgery: A meta-analysis and systematic review. *Innovations (Phila).* 2011;6:84–103.
20. Ritwick B, Chaudhuri K, Crouch G, Edwards JRM, Worthington M, Stuklis RG. Minimally invasive mitral valve procedures: The current state. *Minim Invasive Surg.* 2013;2013:1–8.
21. Mariscalco G, Musumeci F. The minithoracotomy approach: A safe and effective alternative for heart valve surgery. *Ann Thorac Surg.* 2014;97:356–64.
22. Melnitchouk SI, Seeburger J, Kaeding AF, Misfeld M, Mohr FW, Borger MA. Barlow's mitral valve disease: Results of conventional and minimally invasive repair approaches. *Ann Cardiothorac Surg.* 2013;2:768–73.
23. Moscarelli M, Casula R, Speziale G, Athanasiou T. Can we use minimally invasive mitral valve surgery as a safe alternative to sternotomy in high-risk patients? *Interact Cardiovasc Thorac Surg.* 2016;22:92–6.
24. Glauber M, Miceli A. State of the art for approaching the mitral valve: Sternotomy, minimally invasive or total endoscopic robotic? *Eur J Cardiothorac Surg.* 2015;48:639–41.
25. Holzhey DM, Seeburger J, Misfeld M, Borger MA, Mohr FW. Learning minimally invasive mitral valve surgery: A cumulative sum sequential probability analysis of 3895 operations from a single high-volume center. *Circulation.* 2013;128:483–91.
26. Hunter S. How to start a minimal access mitral valve program. *Ann Cardiothorac Surg.* 2013;2:774–8.
27. Czesla M, Götte JM, Doll N. How to establish video assisted, minimally invasive mitral valve surgery. *Heart.* 2012;98:1172–8.
28. Vollroth M, Seeburger J, Garbade J, Borger MA, Misfeld M, Mohr FW. Conversion rate and contraindications for minimally invasive mitral valve surgery. *Ann Cardiothorac Surg.* 2013;2:853–4.



BIOMED



unidix

Especialistas en cirugía cardiovascular

desde 1977 al cuidado de tu salud



91 803 28 02



info@biomed.es