

Imágenes en Cirugía Torácica y Cardiovascular

Reparación quirúrgica de rotura ventricular izquierda postinfarto mediante técnica de Dor modificada



Surgical repair of post-infarction left ventricular rupture by modified Dor technique

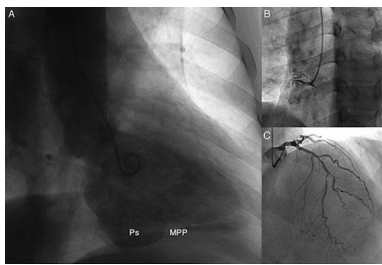
Elio Martín Gutiérrez^{a,*}, José Manuel Martínez Comendador^a y Emilse Martínez Paz^b^a Servicio de Cirugía Cardíaca, Hospital Universitario de León, Complejo Asistencial Universitario de León, León, España^b Servicio de Cardiología, Hospital Universitario de León, Complejo Asistencial Universitario de León, León, España

Figura 1. Ventriculografía donde destaca repleción de cavidad postero-basal del ventrículo izquierdo con dinámica diskínética; enfermedad de dos vasos en coronariografía. MPP: músculo papilar posterior. Ps: pseudoaneurisma de ventrículo izquierdo.

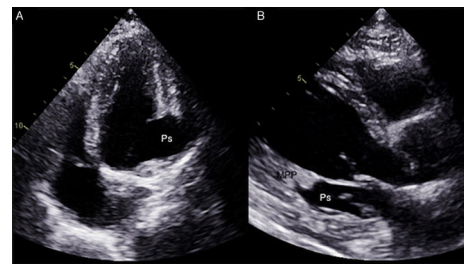


Figura 2. Ecocardiografía transtorácica con solución de continuidad abrupta y transmural de la pared ventricular izquierda postero-basal, en íntima relación con estructuras del anillo mitral posterior y del músculo papilar posterior. MPP: músculo papilar posterior; Ps: pseudoaneurisma de ventrículo izquierdo.

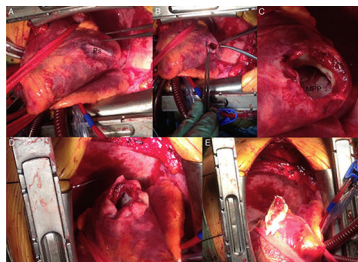


Figura 3. Anatomía quirúrgica y técnica de Dor modificada para reparación del pseudoaneurisma ventricular izquierdo. A, B y C: apréciase la correspondencia con las pruebas de imagen (Figuras 1 y 2.), quedando el defecto de rotura transmural de la pared ventricular con músculo "fresco" (C) tan solo contenido por una capa de epicardio que se invagina con la presión negativa intraventricular ya en circulación extracorpórea (A). D y E: técnica de Dor modificada con una primera ventriculorrafia circular apoyada en parche de pericardio bovino y posterior cierre hemostático con una segunda capa de sutura continua también apoyada en pericardio bovino. MPP: músculo papilar posterior. Ps: pseudoaneurisma de ventrículo izquierdo.

La rotura de pared libre del ventrículo izquierdo constituye una presentación poco frecuente del infarto agudo de miocardio (4% de los pacientes). Aunque en la mayoría de los casos tiene un desenlace fatal con desarrollo de hemopericardio y disociación electromecánica, en ocasiones puede desarrollarse una rotura contenida por trayectos canaliculares transmural, formación de trombo y/o engrosamiento o adherencias del epicardio/pericardio por procesos inflamatorios previos, que pueden permitir la posibilidad de reparación quirúrgica/intervencionista. Presentamos el caso clínico de un varón de 66 años, diabético tipo 2, no insulín dependiente y exfumador que presentó un episodio de epigastralgia en las 2 semanas previas, que no consultó. Posteriormente desarrolló deterioro de su clase funcional. Se advirtieron ondas Q y elevación del segmento ST con ondas T negativas en II-III-aVF, realizándose cateterismo (fig. 1) y ecocardiograma (fig. 2) evidenciándose enfermedad coronaria de 2 vasos (fig. 1B y C) y zona diskínética entre anillo mitral y músculo papilar posterior de cuello estrecho con relación a la interrupción transmural abrupta del ventrículo izquierdo (figs. 1A, 2A-B), correspondiente con pseudoaneurisma ventricular izquierdo postero-lateral; sin disfunción valvular mitral. Se realizó reparación quirúrgica emergente por exéresis del epicardio (fig. 3A-C) y cierre en 2 fases mediante doble sutura circular (técnica de Dor modificada) apoyada en pericardio (fig. 3D) para descarga de tensión tanto para la ventriculorrafia hemostática (fig. 3E), como para reducir la distorsión del aparato subvalvular mitral que produjese restricción al movimiento del velo posterior; más doble derivación coronaria. Los controles de ecocardiografía perioperatoria y de seguimiento evidenciaron exclusión del pseudoaneurisma con normofunción valvular mitral.

Responsabilidades éticas

Protección de personas y animales. Los autores declaran que los procedimientos seguidos se conformaron a las normas éticas del comité de experimentación humana responsable y de acuerdo con la Asociación Médica Mundial y la Declaración de Helsinki.

Confidencialidad de los datos. Los autores declaran que han seguido los protocolos de su centro de trabajo sobre la publicación de datos de pacientes y que todos los pacientes incluidos en el estudio han recibido información suficiente y han dado su consentimiento informado por escrito para participar en dicho estudio.

Derecho a la privacidad y consentimiento informado. Los autores declaran que en este artículo no aparecen datos de pacientes.

* Autor para correspondencia.

Correo electrónico: elio.cardiosurg@gmail.com (E. Martín Gutiérrez).



BIOMED



unidix

Especialistas en cirugía cardiovascular

desde 1977 al cuidado de tu salud



91 803 28 02



info@biomed.es