Imágenes en Cirugía Torácica y Cardiovascular

Origen anómalo de la arteria marginal obtusa en la arteria descendente anterior

Anomalous origin of obtuse marginal artery in the left descending artery

Francisco J. Vázquez Roque*, Yuri Medrano Plana, Yolepsis Quintero Fleites y Gustavo Bermúdez Yera

Servicio de Cirugía Cardiovascular, Cardiocentro de Santa Clara, Villa Clara, Cuba

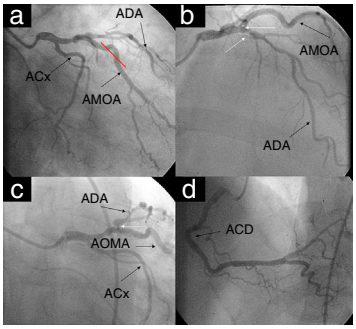

Figura 1. Segmento epicárdico (véase la línea roja). Disponible a color en la versión on-line.

La Asociación Americana del Corazón describe los criterios cualitativos y cuantitativos para caracterizar la anatomía coronaria normal y plantea categóricamente que cualquier variación que se aparte de los criterios de normalidad debe ser considerada como una anomalía coronaria[1]. Las arterias coronarias deben ser definidas no por su origen, sino por el territorio que irriguen[2]. En este artículo presentamos a un paciente de 53 años con historia familiar de cardiopatía isquémica y angina estable, al que se le realizó un estudio coronariográfico que puso en evidencia la presencia de lesiones críticas en el origen de la arteria descendente anterior (ADA) y en una rama de gran calibre que surgía de la ADA y se dirigía a irrigar toda la cara lateral del corazón y que, por lo tanto, era una arteria obtusa marginal anómala. La arteria circunfleja tenía poco desarrollo y la arteria coronaria derecha era dominante y sin lesiones (fig. 1 a-d) (las flechas negras señalan las arterias coronarias y las flechas blancas identifican los sitios de la estenosis). Se realizó la revascularización coronaria utilizando solamente la arteria mamaria izquierda (AMI) (fig. 2 a). El remanente distal de la AMI se anastomosó en T a la propia AMI pediculada (fig. 2 b) y fue utilizado para revascularizar la arteria obtusa marginal anómala en su único segmento epicárdico (véase la línea roja [fig. 1 a]). La AMI fue anastomosada a la ADA (fig. 2 c).

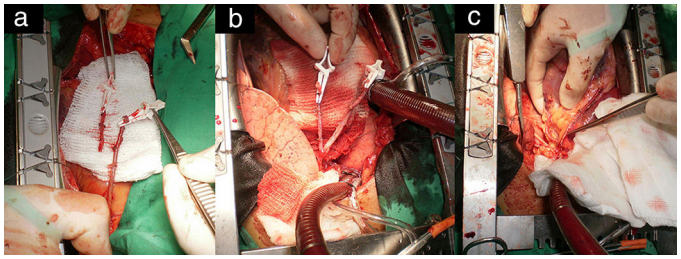

Figura 2. La AMI fue anastomosada a la ADA (c).

Responsabilidades éticas

Protección de personas y animales. Los autores declaran que para esta investigación no se han realizado experimentos en seres humanos ni en animales.

Confidencialidad de los datos. Los autores declaran que han seguido los protocolos de su centro de trabajo sobre la publicación de datos de pacientes y que todos los pacientes incluidos en el estudio han recibido información suficiente y han dado su consentimiento informado por escrito para participar en dicho estudio.

Derecho a la privacidad y consentimiento informado. Los autores han obtenido el consentimiento informado de los pacientes y/o sujetos referidos en el artículo. Este documento obra en poder del autor de correspondencia

Conflicto de intereses

No existe conflicto de intereses.

Bibliografía

1. Angelini P. Coronary artery anomalies: An entity in search of an identity. Circulation. 2007;115:1296–305.
2. Angelini P. Coronary artery anomalies. Current clinical issues. Tex Heart Inst J. 2002;29:271–8.

* Autor para correspondencia.
Correo electrónico: Javier@cardiovc.sld.cu (F.J. Vázquez Roque).

http://dx.doi.org/10.1016/j.circv.2015.08.001
1134-0096/© 2015 Sociedad Española de Cirugía Torácica-Cardiovascular. Publicado por Elsevier España, S.L.U. Este es un artículo Open Access bajo la licencia CC BY-NC-ND (http://creativecommons.org/licenses/by-nc-nd/4.0/).

BIOMED
unidix
Especialistas
en cirugía
cardiovascular
desde 1977 al cuidado de tu salud
91 803 28 02
info@biomed.es