

Original

Estrategia para reducir el riesgo operatorio en las reintervenciones de las arterias coronarias. Abordajes. Técnicas. Medidas preventivas



Calogerino Borzellino^a, Pablo Mendoza^b, Gustavo Guida^c, Estefanía de Garate^c, Manuel Vázquez^c, Gabriel Guida^c, Andrea lo Cascio^c, María Elena Tovar^b, Myriam Pecchinenda^c y Maximo Guida^{c,*}

^a Servicio de Cirugía Cardiovascular, ASCARDIO, Barquisimeto, Venezuela

^b Servicio de Cirugía Cardiovascular, Policlínica Táchira, San Cristóbal, Venezuela

^c Servicio de Cirugía Cardiovascular, FUNDACARDIO, Valencia, Venezuela

INFORMACIÓN DEL ARTÍCULO

Historia del artículo:

Recibido el 24 de mayo de 2015

Aceptado el 8 de julio de 2015

On-line el 26 de septiembre de 2015

Palabras clave:

Reintervenciones coronarias

Angina pectoris

Isquemia coronaria

Riesgo operatorio

Arteria mamaria

RESUMEN

Introducción: Las reintervenciones en las arterias coronarias siempre representan un gran desafío para todo el equipo quirúrgico. Muy a menudo, el único injerto permeable es la arteria mamaria interna izquierda conectada a la arteria descendente anterior, y es el que mantiene vivo al paciente. En estas condiciones, la re-esternotomía puede originar un episodio catastrófico. Por esta razón, muchos abordajes alternativos han sido propuestos para minimizar este riesgo y mejorar los resultados operatorios. No solo se debe considerar el abordaje, sino también un conjunto de medidas preventivas que representan una estrategia especial que ameritan estos pacientes, generalmente de edad avanzada con patologías asociadas, que comprometen tanto el acto quirúrgico como el curso postoperatorio.

Material y métodos: Presentamos nuestra experiencia desde 2003 hasta 2015 de 95 pacientes sometidos a reintervención coronaria evitando la re-esternotomía en todos ellos mediante abordaje por toracotomía izquierda, toracotomía derecha o subxifoideo, con uso de balón intraaórtico profiláctico, máquina de auto-transfusión, cirugía sin circulación extracorpórea, no manipulación de la aorta y mínima manipulación del corazón.

Resultados: La mortalidad operatoria fue de solo el 1,05%, permitiendo la recuperación rápida y el egreso precoz de la mayoría de los pacientes.

© 2015 Sociedad Española de Cirugía Torácica-Cardiovascular. Publicado por Elsevier España, S.L.U.

Este es un artículo Open Access bajo la licencia CC BY-NC-ND

(<http://creativecommons.org/licenses/by-nc-nd/4.0/>).

Strategy to reduce the operative risk in REDO coronary artery bypass grafting. Approaches. Techniques. Preventive measurements

ABSTRACT

Keywords:

Repeat coronary artery bypass grafting

Angina pectoris

Coronary ischaemia

Operative risk

Mammary artery

Background: Coronary re-operations are always a challenge for the surgical team. Most of the time, the only patent graft is the left internal thoracic artery to the left anterior descending coronary artery, and is the one keeping the patient alive. In this condition, the re-sternotomy can lead to a catastrophic event. For this reason, many alternative approaches have been suggested to decrease the operative risk and improve results. We believe that not only the surgical approach but a series of measures that will create the special strategy, which is required for these patients who are usually elderly, and will have comorbidities which have the potential to compromise both the operation and the recovery.

Methods: We present our experience, from 2003 until 2015, of 95 patients who had coronary reoperations in our centre avoiding re-sternotomy, all of them through a left thoracotomy, right thoracotomy, or sub-xiphoid approach, the use of prophylactic intra-aortic balloon pump, cell saver, off pump surgery, avoiding manipulation of the aorta, and minimising the manipulation of the heart.

Results: The surgical mortality rate was only 1.05%, and allowing a fast recovery and early discharge of the majority of the patients, despite the aforementioned risk factors.

© 2015 Sociedad Española de Cirugía Torácica-Cardiovascular. Published by Elsevier España, S.L.U.

This is an open access article under the CC BY-NC-ND license

(<http://creativecommons.org/licenses/by-nc-nd/4.0/>).

Introducción

Las reintervenciones de las arterias coronarias llevan implícito un mayor riesgo operatorio por diversos factores que se generan durante la evolución de la enfermedad de los pacientes. La reacción cicatricial de los tejidos puede resultar en una mayor dificultad para

* Autor para correspondencia.

Correo electrónico: maximo.guida@hotmail.com (M. Guida).

la disección y exposición quirúrgica, y en consecuencia aumenta las posibilidades de accidentes intraoperatorios, sangrados intra y postoperatorios, e incrementa significativamente el tiempo quirúrgico. Sumado a esto, la progresión de la enfermedad coronaria, la edad avanzada de los pacientes y las patologías asociadas, entre ellas las insuficiencias renal, respiratoria, hepática y vascular periférica, configuran un cuadro que debe ser considerado con mucha prudencia al momento de decidir la estrategia más apropiada para obtener el mejor resultado con el menor riesgo operatorio posible. Varios autores¹⁻¹¹ han publicado experiencias positivas evitando en algunos casos la re-esternotomía mediana, en otros la circulación extracorpórea, y otras veces, ambas. En nuestro servicio, desde el año 2003 hemos desarrollado una estrategia que se adapta individualmente a cada paciente, empleando un conjunto de medidas que han permitido reducir significativamente la mortalidad y la morbilidad operatoria, obteniéndose como resultado una recuperación más rápida y sostenida de los pacientes con egreso al hogar de manera precoz. Esto ha permitido en nuestro medio vencer un poco la resistencia de los pacientes a ser sometidos a un nuevo procedimiento y reducir el uso indiscriminado del intervencionismo percutáneo, que anteriormente era empleado casi como único método para tratar la recidiva de la enfermedad coronaria, por el alto riesgo operatorio, y al mismo tiempo se ha logrado una disminución significativa de los costos quirúrgicos, lo cual también tiene un impacto positivo en el número de intervenciones.

Material y métodos

Desde enero del 2003 hasta diciembre del 2015 se realizaron 95 reintervenciones coronarias, de un total de 1.963 cirugías coronarias efectuadas para un 4,83%; de ellos, 15 (16%) pacientes fueron abordados por toracotomía posterolateral izquierda empleando la aorta descendente como fuente para los injertos, 68 (72%) pacientes fueron sometidos a toracotomía anterior izquierda empleando la arteria subclavia (figs. 1 y 2) o axilar izquierda como fuente previo a la incisión torácica, 8 (8%) pacientes fueron abordados mediante incisión subxifoidea empleándose la arteria gastroepiploica derecha como injerto in situ, y en 4 (4%) pacientes se realizó una toracotomía anterior derecha (fig. 2) utilizándose la arteria torácica interna derecha (figs. 3 y 4) para revascularizar la coronaria derecha o la descendente posterior (fig. 5). Todos los pacientes tenían indicación absoluta para una nueva cirugía de revascularización miocárdica por encontrarse en condición de isquemia refractaria al tratamiento médico, con presencia de angina pectoris, insuficiencia cardíaca o ambas condiciones asociadas. Antes de decidir

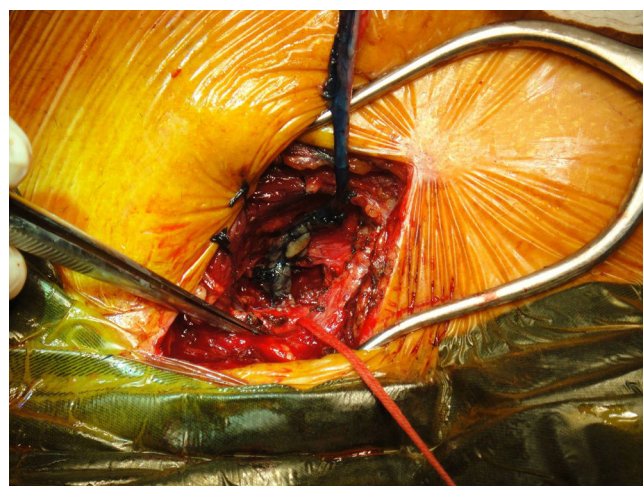


Figura 2. Anastomosis safeno-subclavia izquierda.

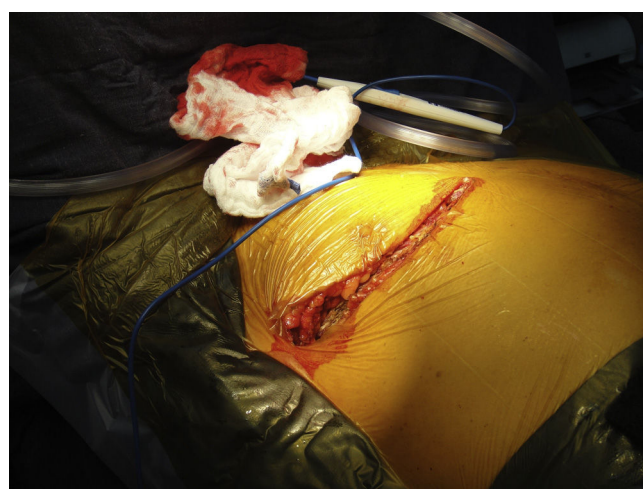

Figura 3. Abordaje vía toracotomía derecha.

la intervención, fueron evaluados integralmente en conjunto con nuestros cardiólogos intervencionistas para determinar si existía la posibilidad de resolución mediante angioplastia percutánea. En 22 casos (23%) se realizó procedimiento híbrido debido a que eran

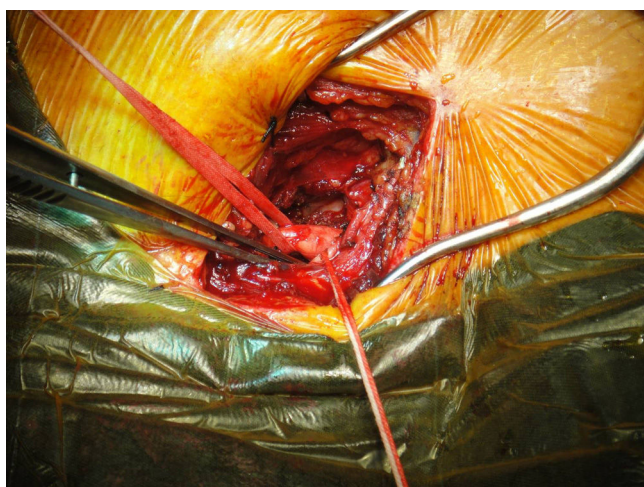

Figura 1. Disección de la arteria subclavia izquierda.

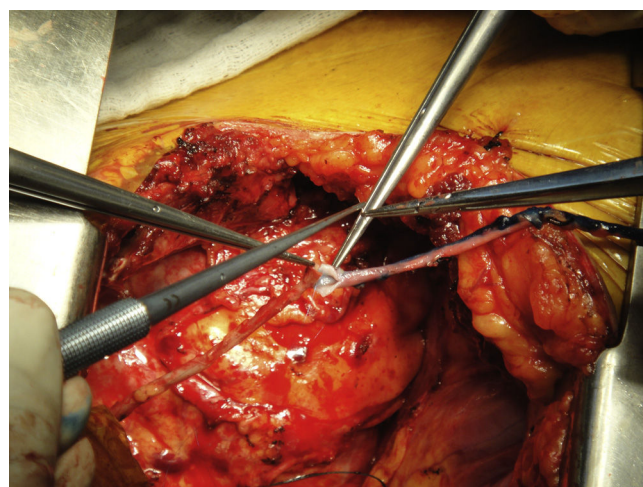

Figura 4. Prolongación de la mamaria derecha con safena.

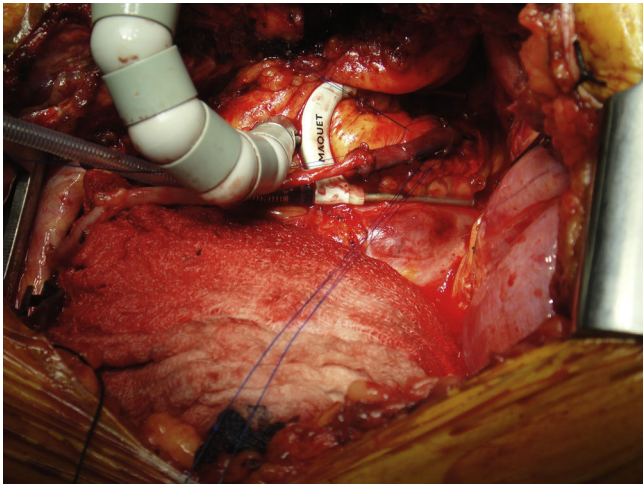


Figura 5. Anastomosis de la mamaria derecha-safena-descendente posterior.

favorables para ello, mientras que en el restante 77 de la serie (77%) solo se practicó cirugía por existir contraindicación absoluta para angioplastia. En la serie hubo 62 pacientes de sexo masculino (65%) y el resto femenino, con edad promedio de $69,68 \pm 18$ años, la función sistólica del ventrículo izquierdo fue evaluada por ecocardiograma preoperatorio, resultando normal en 27 pacientes (28%), moderadamente deprimida en 42 pacientes (44%) y severamente deprimida en 26 pacientes (27%). Entre las patologías asociadas destacan: diabetes en el 48% de los pacientes, hipertensión arterial en el 73%, fallo renal en el 27%, enfermedad vascular periférica en el 20% de los casos. Los demás datos preoperatorios se presentan en la [tabla 1](#).

El protocolo de estudios preoperatorios empleado fue el siguiente: exámenes de laboratorio tipo perfil 21, además de perfil hepático, renal, tiroideo y hormonal completo, pruebas de coagulación, incluyendo determinación del fibrinógeno, perfil inmunológico, todo esto para prevenir cualquier trastorno imprevisto y corregirlo oportunamente antes de la intervención. Es así como 3 pacientes resultaron hipotiroideos sin tener conocimiento de ello, un paciente era portador de una displasia de médula ósea, y un buen número de ellos tenían el fibrinógeno muy bajo antes de la intervención y fue necesario corregirlo. Nuestra estrategia para este tipo de intervenciones de muy alto riesgo comienza con la adecuada y exhaustiva evaluación preoperatoria. La radiografía de tórax posteroanterior y lateral fue realizada en todos los pacientes.

Tabla 1
Datos preoperatorios

Variables	Número de pacientes	%
Pacientes	95	100
Sexo femenino	33	34,73
Edad promedio	69,68 \pm 0,18	73,68
Función sistólica del ventrículo izquierdo		
Normal	27	28,42
Moderadamente deprimida	42	44,21
Severamente deprimida	26	27,36
Diabetes	45,6	48
Hipertensión arterial	69,35	73
Fallo renal	25,65	27
Enfermedad vascular periférica	19	20
Disfunción respiratoria	18	19
Clase funcional (NYHA) III o IV	30	31,57
IAM previo	52	54,73
Stroke previo	8	8,42
Enfermedad de 1 vaso	12	12,63
Enfermedad de 2 vasos	76	80
Enfermedad de 3 vasos	7	7,36
LITA o RITA permeable	92	96,84

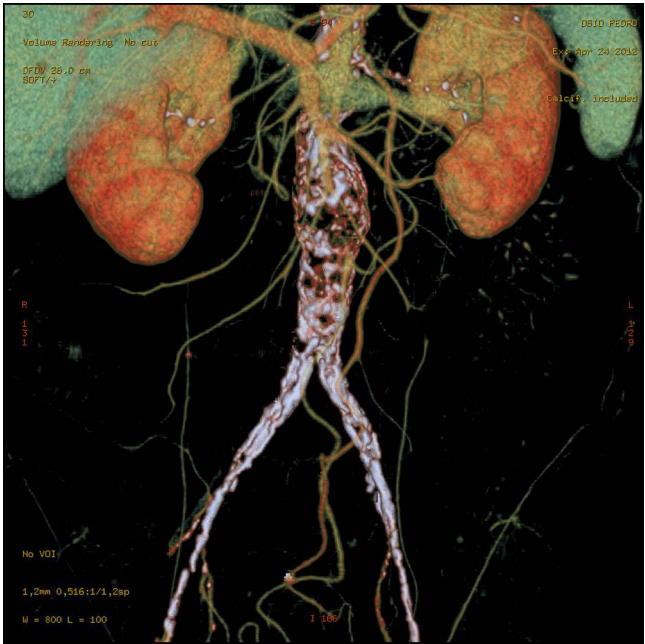

Figura 6. AngioTAC abdominal.

Los exámenes no invasivos cardiológicos incluyeron el ecocardiograma transtorácico y el estudio Holter de arritmias de 24 h. El cateterismo cardiaco fue realizado en todos los pacientes con el fin de establecer adecuadamente la estrategia quirúrgica. Una angiotomografía de la aorta torácica y abdominal ([fig. 6](#)) también fue realizada de rutina con el fin de determinar la presencia de patologías asociadas de la aorta y sus ramas, valorar la calidad de la arteria subclavia izquierda y la aorta descendente para ser usadas como fuente de los injertos, además de prevenir cualquier complicación en caso de requerirse balón intraaórtico ([fig. 7](#)) o canulación periférica para la circulación extracorpórea. Los pacientes de sexo masculino fueron sometidos a evaluación urológica para descartar patología prostática, y los de sexo femenino, a evaluación ginecológica. En caso de cualquier hallazgo positivo, otras exploraciones fueron realizadas hasta confirmar o descartar el diagnóstico presuntivo ([tablas 2 y 3](#)).

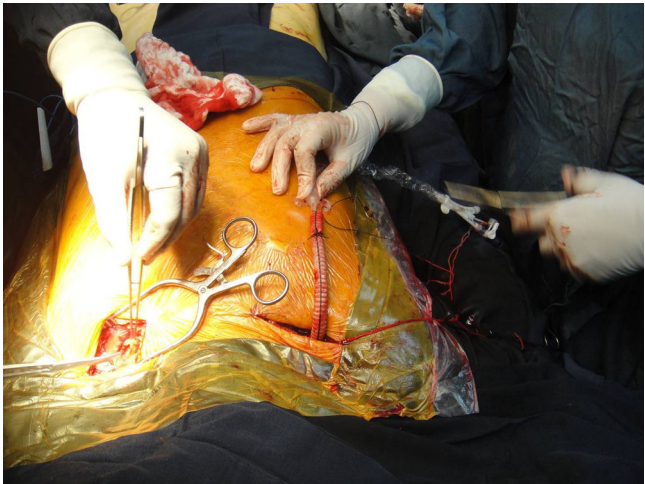

Figura 7. Balón de contrapulsación a través de la subclavia derecha.

Tabla 2

Datos intraoperatorios de los pacientes

Variables	Número de pacientes	%
Pacientes	95	100
Uso de balón intraaórtico	63	66
Toracotomía anterolateral	68	72
Toracotomía posterolateral	15	16
Abordaje subxifoideo	8	8
Toracotomía anterior derecha	4	4
Numero de bypass	171 (1,8 por paciente)	100

Tabla 3

Datos postoperatorios

Variables	Número de pacientes	%
Toracotomía anterior izquierda	68	72
Toracotomía posterolateral izquierda	15	16
Abordaje subxifoideo	8	8
Toracotomía anterior derecha	4	4
Óbitos (hasta 30 días PO)	1	1,05
Extubación en sala operatoria	93	93
Revisión hemostática	2	2
Fibrilación auricular nueva	3	3
Infección superficial herida operatoria	5	5,26
Derrame pleural PO	2	2,1
Egreso precoz (<72h)	71	74,73
Procedimientos híbridos	22	23,15

Técnica operatoria

La técnica más empleada consiste en el abordaje mediante toracotomía anterior izquierda, utilizada en 68/95 pacientes (72%), y es la base de nuestra estrategia actual. Solo empleamos la toracotomía anterior derecha cuando se requiere revascularizar la arteria coronaria derecha o sus ramas, por lo cual procederemos a describir la primera. La toracotomía posterolateral izquierda no ha sido empleada con la misma frecuencia, ya que en los estudios angiográficos de la aorta se han observado una gran cantidad de pacientes que presentan enfermedad en este vaso, haciendo que no pueda utilizarse la misma como fuente para los injertos.

Se procede a la monitorización hemodinámica de rutina colocando parches externos para desfibrilar, catéter en arteria radial y tetraluz en la vena yugular derecha, contralateral al abordaje para evitar lesiones incidentales de la arteria subclavia izquierda que será utilizada como fuente para el injerto.

El protocolo anestésico incluyó premedicación con 100 mg de ketoprofeno, 2 g de dipirona, 8 mg de dexametasona y 1 g de ceftriaxona i.v. antes de la inducción.

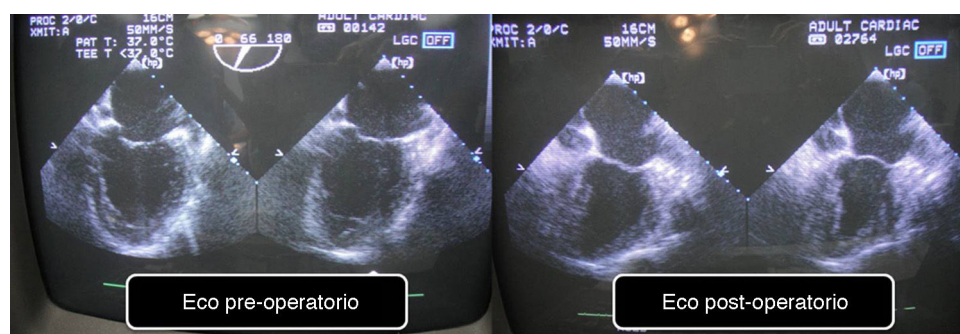
El balón de contrapulsación intraaórtico se insertó de manera profiláctica en todos los pacientes con fracción de eyección severamente deprimida o muy isquémicos. En el resto de los pacientes, un introductor femoral de 6 French fue colocado para poder implantar

el balón rápidamente en caso de inestabilidad hemodinámica o eléctrica durante el procedimiento.

El paciente es inducido con 1,5 mg/kg de propofol, 0,07 µg/kg/min de remifentanilo durante 10 min y 1 mg/kg de rocuronio. Se procede a la intubación endotraqueal con tubo de una sola luz, y a través de él se inserta un catéter bloqueador bronquial que se posiciona con el uso de un broncofibroscopio pediátrico hasta la emergencia del bronquio izquierdo con el fin de excluir el pulmón de ese lado y facilitar la exposición quirúrgica. Al comienzo de nuestra serie, hasta el año 2006, empleamos el tubo endotraqueal de doble luz para este fin, pero hemos observado mejor tolerancia de los pacientes con el bloqueador bronquial, además de que, al final de la intervención, si el paciente debe permanecer intubado, con la doble luz es necesario reemplazar el mismo por un tubo de luz simple. A continuación colocamos la sonda para el ecocardiograma transesofágico intraoperatorio (fig. 8), que empleamos de rutina, y efectuamos la valoración inicial antes del procedimiento para determinar cualquier cambio en la función cardíaca o el estado de las válvulas.

La intervención se efectúa en 2 tiempos: el primero es la anastomosis del injerto de vena safena en la arteria subclavia o axilar izquierda. Nosotros preferimos la arteria axilar izquierda porque el trayecto del injerto tiene menos posibilidades de doblarse o torcerse. Una incisión de aproximadamente 4 o 5 cm es realizada por debajo de la clavícula izquierda, y la arteria es expuesta de manera convencional. Antes de realizar la anastomosis, la cúpula pleural izquierda es abierta para la posterior introducción del injerto. Se administran 5.000 U de heparina i.v. y se realiza pinzamiento de la arteria axilar con Derra o Cooley, se hace una incisión longitudinal en el borde inferior de la arteria con bisturí número 11 que se amplía con punch de 4 mm y la anastomosis con sutura continua de polipropileno 6-0. Luego de comprobar la hemostasia, el injerto es introducido en el tórax a través de la incisión previamente realizada en la cúpula pleural manteniendo control proximal con pinza de Bulldog.

Posterior a este tiempo, se posiciona el paciente elevando el miembro superior izquierdo en posición decúbito lateral derecho a aproximadamente 30° y se realiza una toracotomía anterior izquierda a nivel del 6.º espacio intercostal empleando separador de Finocchietto mediano y administrando solución de bupivacaína localmente en la parte superior e inferior de la incisión como parte del protocolo de control del dolor perioperatorio. La cavidad pleural izquierda es abierta y el pulmón es liberado de las adherencias previas. Se remueve la pinza de Bulldog del injerto de vena safena y se coloca hemoclip distal para evaluar la longitud y la orientación correcta del mismo. A continuación se localizan los vasos coronarios *target* y se procede a su disección. En la mayoría de nuestra serie, en el 97% de los casos, la arteria descendente anterior se encontraba con puente permeable, siendo generalmente la circunfleja o la descendente posterior los vasos a ser revascularizados (figs. 5, 9 y 10). Una vez encontrados los vasos, administramos heparina i.v. a dosis

**Figura 8.** Ecocardiograma transesofágico pre y postoperatorio.

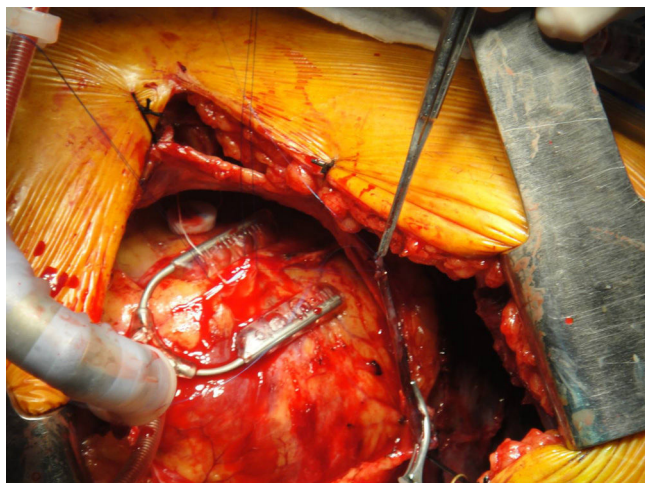


Figura 9. Exposición y estabilización de la arteria descendente anterior.

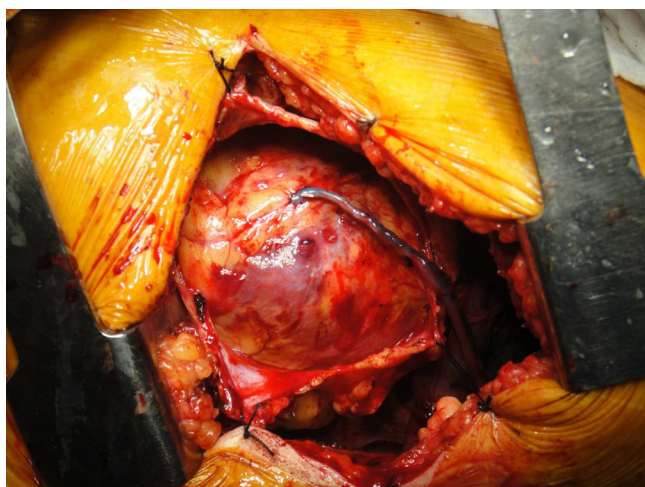

Figura 10. Anastomosis safeno-descendente anterior.

de 2 mg/kg para mantener un TCA alrededor de 300 s, se coloca estabilizador coronario de doble acción: presión y succión, Acrobat V (Maquet), abrimos la arteria y se introduce shunt intracoronario Flo-Thru (Synovis). Las anastomosis se realizan en forma secuencial, latero-lateral de la safena al marginal y termino-lateral de la safena a la descendente posterior con sutura continua de polipropileno 7-0. Al concluir cada anastomosis efectuamos evaluación del flujo mediante el uso del Flow-meter (Medistim). La heparina es revertida con protamina i.v. y procedemos a una rigurosa revisión hemostática del área operatoria. Dos tubos de drenajes Blake 24 French (Johnson y Johnson) son colocados anterior y posterior al pulmón izquierdo con sumo cuidado para no interferir con el injerto.

Un ecocardiograma transesofágico final (fig. 8) nos proporciona información adicional posterior al procedimiento realizado que complementa la medición de flujos.

Resultados

A lo largo del periodo objeto (PO) de nuestro estudio, 95 pacientes fueron sometidos a reintervención de cirugía coronaria siguiendo la estrategia quirúrgica antes mencionada. La edad promedio de la serie fue de 69,68 años, hubo 33 pacientes de sexo femenino (35%), un solo paciente falleció en esta serie al segundo día del PO de forma súbita, estando ya en el área de hospitalización, probablemente por fibrilación ventricular, para una mortalidad

operatoria del 1,05%. La mayoría de ellos fueron abordados por toracotomía anterior izquierda: 68 pacientes (72%), 15 por toracotomía posterolateral izquierda (16%), 8 por abordaje subxifoideo (8%) y 4 por toracotomía anterior derecha (4%). La cirugía fue realizada con el corazón latiendo en todos los casos. Ningún paciente ameritó conversión a circulación extracorpórea y ninguno tampoco ameritó conversión a esternotomía mediana. Noventa y tres pacientes fueron extubados en la sala de operaciones (93%), como parte del protocolo de recuperación rápida y sostenida de nuestro servicio. Dos pacientes (2%) ameritaron revisión hemostática por sangrado en el postoperatorio inmediato: en un caso se trató de sangramiento por ramo colateral de la vena safena utilizada como injerto, mientras que el otro fue por vaso de la pared torácica. El promedio de estancia en la UCI fue de 23,6 h, y el promedio de estancia hospitalaria, de 50,4 h, es decir, menos de 3 días. Tres pacientes (3%) presentaron fibrilación auricular postoperatoria. La evolución de las heridas quirúrgicas de estos pacientes fue muy satisfactoria. No hubo ninguna infección profunda, y solamente 5 pacientes (5,26%) presentaron infecciones superficiales, todos de sexo femenino con mamas voluminosas. Dos pacientes (2,1%) presentaron derrame pleural postoperatorio, pero en ninguno fue necesario drenarlo porque se resolvieron espontáneamente. No hubo ningún caso de paresia del nervio frénico izquierdo porque manejamos con mucha precaución la disección cerca de él utilizando el bisturí armónico en lugar del bisturí eléctrico convencional.

Discusión

A pesar de que algunos autores reportan una disminución del índice de reintervenciones coronarias debido al incremento en los procedimientos de angioplastia¹², en otros centros la tendencia es lo opuesto, hacia un incremento continuo. En el Reino Unido, las estadísticas indican que un 5% del total de intervenciones cardíacas están representadas por reintervenciones con una mortalidad operatoria del 7,4%, comparada con el 2,5% cuando se trata de primera cirugía, lo cual significa el triple del riesgo operatorio. En nuestro servicio la tendencia ha sido la segunda, es decir, incremento sostenido desde que los resultados han mejorado notablemente. La estrategia mostrada en el presente estudio ha demostrado ampliamente su eficacia, no solamente por la muy baja mortalidad operatoria, de apenas 1,05%, sino también el resto de los resultados, tales como la fibrilación auricular del 3%, revisiones por sangrado del 2% e infecciones superficiales del 5,26% que permitieron la extubación del 93% de los pacientes en la sala operatoria, y el 75% de ellos se incluyeron en nuestro protocolo de Ultra-Fast-Track, siendo egresados al hogar dentro de las 72 h del periodo postoperatorio. Esto es lo que ha entusiasmado a los cardiólogos a aumentar sus referencias de pacientes para nuevos procedimientos coronarios en lugar de insistir en angioplastias que no tienen indicación, como ocurre en otros centros, donde el riesgo operatorio genera temor en los pacientes y en los colegas tratantes.

Sabemos que es necesario difundir más este tipo de estrategia y técnicas para evaluar un mayor número de pacientes y así poder confirmar estos resultados en series más significativas. Igualmente debemos enfatizar en la necesidad de realizar una revascularización completa y con el uso de injertos arteriales en la primera cirugía con la finalidad de prevenir en lo posible la necesidad de efectuar reintervenciones coronarias a futuro. Esta es la tendencia actual de nuestro servicio.

Conclusiones

Aun cuando se requiere una mayor serie de pacientes e inclusive ampliar el presente estudio a otros centros, podemos concluir que empleando la estrategia preoperatoria de evaluación, las técnicas

de abordaje y soporte sugeridas, además de los protocolos de Ultra Fast Track, los resultados obtenidos en nuestra experiencia son perfectamente factibles y reproducibles mediante una discreta curva de aprendizaje, especialmente en aquellos servicios que ya realizan cirugía coronaria sin circulación extracorpórea.

En nuestro servicio, desde que empleamos la estrategia quirúrgica descrita en el presente trabajo hemos logrado transformar una intervención clásicamente tormentosa y compleja en un procedimiento mucho más manejable, sencillo y de un riesgo significativamente menor al que existía previamente.

Responsabilidades éticas

Protección de personas y animales. Los autores declaran que para esta investigación no se han realizado experimentos en seres humanos ni en animales.

Confidencialidad de los datos. Los autores declaran que han seguido los protocolos de su centro de trabajo sobre la publicación de datos de pacientes y que todos los pacientes incluidos en el estudio han recibido información suficiente y han dado su consentimiento informado por escrito para participar en dicho estudio.

Derecho a la privacidad y consentimiento informado. Los autores han obtenido el consentimiento informado de los pacientes y/o sujetos referidos en el artículo. Este documento obra en poder del autor de correspondencia.

Conflicto de intereses

Los autores declaran no tener ningún conflicto de intereses.

Agradecimientos

Antes que nada, a los pacientes, por otorgarnos el consentimiento para utilizar los datos de sus cirugías a los fines de

esta investigación; a la licenciada Myriam Pecchinenda, quien en sus labores de recolección de datos aportó de forma continua e indispensable al desarrollo de esta investigación; a los equipos quirúrgicos de las diversas instituciones participantes.

Bibliografía

1. Dobell AR, Jain AK. Catastrophic hemorrhage during redo sternotomy. *Ann Thorac Surg.* 1984;37:273–8.
2. Guida MC, Pecora G, Bacalao A, Muñoz G, Mendoza P, Rodríguez L. Multivessel revascularization on the beating heart by anterolateral left thoracotomy. *Ann Thorac Surg.* 2006;81:2142–6.
3. Guida G, Pecora G, de Garate E, Bonillo I, Tovar ME, Guida M. Right Anterior Small Thoracotomy (RAST operation) for grafting the Right Internal Thoracic Artery to the Posterior Descending Artery (RITA to PDA) on the beating heart in a third REDO CABG patient. *Rev Bras Cir Cardiovasc.* 2014.
4. Allen KB, Matheny RG, Robison RJ, Heimansohn DA, Shaar CJ. Minimally invasive versus conventional reoperative coronary artery bypass. *Ann Thorac Surg.* 1997;63:616–22.
5. Naresh T-, Mishra YK, Rajineesh M, Sharma KK, Yatin M, Samir S. Off-pump redo coronary artery bypass grafting. *Ann Thorac Surg.* 2000;70:1026–9.
6. Bergsland J, Hasnain S, Lajos TZ, Salerno TA. Elimination of cardiopulmonary bypass: A prime goal in reoperative coronary artery bypass surgery. *Eur J Cardiothorac Surg.* 1998;14:59–63.
7. Misra YK, Collison SP, Malhotra R, Kohli V, Mehta Y, Trehan N. Ten-year experience with single-vessel and multivessel reoperative off-pump coronary artery bypass grafting. *J Thorac Cardiovasc Surg.* 2008;135:527–32.
8. Tavilla G, Bruggemans EF. Avoiding sternotomy in repeat coronary artery bypass grafting: Feasibility, safety, and mid-term outcome of the transabdominal off-pump technique using the right gastroepiploic artery. *J Thorac Cardiovasc Surg.* 2012;144:124–9.
9. Borst HG. Left sided thoracotomy for coronary artery reoperation. *Thoraxchir Vasc Chir.* 1978;26:95–7.
10. Mohr R, Moshkovitz Y, Gurevitch J, Benetti FJ. Reoperative coronary artery bypass without cardiopulmonary bypass. *Ann Thorac Surg.* 1997;63 Suppl 1:S40–3.
11. Burlingame LW, Bonchek LI, Vazales BE. Left thoracotomy for reoperative coronary bypass. *J Thorac Cardiovasc Surg.* 1988;95:508–10.
12. Spiliotopoulos K, Magantis M, Brister S, Rao V. Changing pattern of reoperative coronary artery bypass grafting: A 20-year study. *Ann Thorac Surg.* 2011;92:40–7.



BIOMED



unidix

Especialistas en cirugía cardiovascular

desde 1977 al cuidado de tu salud



91 803 28 02



info@biomed.es