Cir Cardiov. 2015;22(6):330–332

Comunicación Breve

Disección de arterias coronarias: ¿y ahora qué hago?

Marta Matamala-Adell*, Neslim Gálvez-Álvarez, Elisa Ochoa-Rea, Jose Maria Vallejo-Gil, Manuel Vázquez-Sancho, Fernando Sorribas-Berjón, Javier Fañanás-Mastral, José Parrilla-Vidal y Carlos Ballester-Cuenca

Servicio de Cirugía Cardiovascular, Hospital Universitario Miguel Servet, Zaragoza, España

INFORMACIÓN DEL ARTÍCULO

Historia del artículo:
Recibido el 31 de mayo de 2014
Aceptado el 7 de junio de 2015
On-line el 21 de julio de 2015

Palabras clave:
Disección espontánea arterias coronarias
Enfermedad coronaria
Cirugía coronaria
Bypass coronario
Síndrome coronario agudo

RESUMEN

Objetivo: La disección de arterias coronarias es una entidad con escasa frecuencia. Su espectro clínico puede abarcar desde la muerte súbita, el infarto agudo de miocardio o la angina de pecho. No hay un consenso acerca de la mejor opción terapéutica.
Métodos: Se analizan 4 casos acontecidos en los últimos años. Un varón de 56 años y una mujer de 50 años en los que se realiza cirugía de revascularización miocárdica, una mujer de 46 años en la que se implanta un *stent*, y una mujer de 48 años en la que se decide tratamiento médico.
Resultados: Dichos pacientes presentaron una evolución favorable pudiendo ser dados de alta. En seguimiento, los pacientes sometidos a cirugía no han presentado otros eventos de interés, permaneciendo estables. En el caso de la paciente sobre la que se realizó intervencionismo presentó redisección con implante de nuevo *stent* a los 3 años. El último caso ha permanecido estable y ha sido dado de alta recientemente.
Conclusiones: La conducta a seguir es variada sin existir consenso ni estandarización. Si el paciente está estable y el vaso es pequeño puede considerarse tratamiento médico. Si el paciente está inestable hay una mayor indicación de intervencionismo. En los casos de disección del tronco coronario izquierdo y multivaso la tendencia es hacia la cirugía de *bypass* coronaria. Dada la escasa incidencia de la enfermedad sería interesante el estudio de series mayores de casos para la confrontación de resultados y poder determinar de una manera más eficaz el mejor tratamiento a seguir.

© 2014 Sociedad Española de Cirugía Torácica-Cardiovascular. Publicado por Elsevier España, S.L.U. Todos los derechos reservados.

Coronary artery dissection: What do I do now?

Keywords:
Coronary artery dissection spontaneous
Coronary artery disease
Coronary artery bypass
Aortocoronary bypass
Acute coronary syndrome

ABSTRACT

Objectives: Coronary artery dissection is a rare clinical entity. Its clinical form of presentation has a wide spectrum from sudden death and acute myocardial infarction, to angina. There is no consensus about the best treatment.
Methods: Four patients are presented: a 56 year-old male and a 50 year-old female who underwent coronary artery bypass surgery, a 46 year-old female who had percutaneous coronary artery revascularisation and a 48 year-old female who had medical treatment.
Results: The patients who underwent surgery have been uneventful. The patient with coronary artery stenting had re-dissection and re-stenting. The woman who had medical treatment has been stable.
Conclusions: Although the treatment of these patients is varied, there is no consensus, or standardisation. If a patient is stable and has small vessel disease, medical treatment can be a good option. If patient is unstable and has main or multi-vessel disease, coronary artery bypass surgery is preferred. Additional studies are needed to conduct a better evaluation of treatment.

© 2014 Sociedad Española de Cirugía Torácica-Cardiovascular. Published by Elsevier España, S.L.U. All rights reserved.

Introducción

La disección de arterias coronarias es una entidad con escasa frecuencia, del 1 al 2,4 por cada 1.000 síndromes coronarios agudos. La mayoría de reportes, aproximadamente un 70%, son procedentes de estudios de necropsia[1]. Desde el primer caso, que fue descrito en 1931[2] (una paciente mujer de 42 años con muerte súbita) hasta la actualidad, han sido publicados aproximadamente unos 300 casos[3].

* Autor para correspondencia.
Correo electrónico: marta.matamala@gmail.com (M. Matamala-Adell).

http://dx.doi.org/10.1016/j.circv.2015.06.005
1134-0096/© 2014 Sociedad Española de Cirugía Torácica-Cardiovascular. Publicado por Elsevier España, S.L.U. Todos los derechos reservados.

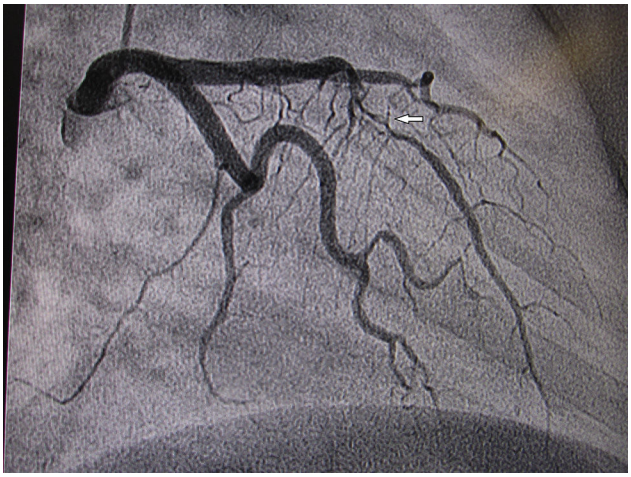

Figura 1. Coronariografía mostrando disección en la arteria descendente anterior (caso 4).

Epidemiológicamente se presenta preferiblemente en mujeres jóvenes, generalmente con relación a los cambios hormonales en el periparto o bien a tratamientos de tipo hormonal. En otros casos se atribuye a enfermedad ateroesclerótica, vasculitis (lupus, sarcoidosis y enfermedad de Kawasaki) y enfermedades del colágeno (Marfan y Ehler-Danlos). También ha sido relacionado con el uso de cocaína, ejercicio físico intenso y determinados fármacos (anticonceptivos orales y cistostáticos) (fig. 1).

Clínicamente presenta un amplio espectro de presentación, que abarca desde la muerte súbita y el infarto agudo de miocardio (IAM), que son las más frecuentes, hasta la angina de esfuerzo.

En la literatura encontramos diversidad de conductas a seguir. Algunos autores consideran que es indicación de cirugía, otros de tratamiento endovascular, y en algunos casos, se ha mantenido un tratamiento médico. No hay consenso acerca de qué opción terapéutica es la más conveniente.

En cuanto a la fisiopatología, lo que ocurre es una rotura de una placa ateroesclerótica. En los casos de disección coronaria periparto, han sido hallados infiltrados eosinofílicos. Esto podría ocurrir también en aquellas relacionadas con tratamiento hormonal con estrógenos.

Material y métodos

Presentamos 4 casos acontecidos en nuestro servicio entre los años 2006 y 2013.

Caso 1

Se trata de un varón de 56 años de edad, que presenta un IAM antero-lateral (noviembre 2006) en el que se realiza fibrinólisis. Presenta a los pocos días, recidiva de su clínica anginosa por lo que se realiza cateterismo cardiaco, objetivándose disección de la arteria descendente anterior (DA) que llega hasta segmento medio. Se realiza *bypass* coronario con arteria mamaria a DA.

Caso 2

Mujer de 46 años (2005), que consulta por síndrome coronario agudo. En el cateterismo se encuentra disección segmento medio de DA implantándose 2 *stents* convencionales en tándem.

Caso 3

Paciente femenino de 50 años (2012), diabética de tipo II con hipotiroidismo y obesidad mórbida. Acude a urgencias por ángor de esfuerzo con elevación del ST. Se realiza cateterismo cardiaco, encontrándose disección del tronco coronario izquierdo (TCI) que afecta a *ostium* de circunfleja (Cx) y DA. En un primer momento se realiza intervencionismo coronario con 2 *stent* farmacoactivos solapados en DA. A los 5 días presenta nuevo episodio de dolor torácico con elevación de ST en cara antero-lateral. Se realiza nuevo cateterismo encontrándose disección que engloba a TCI, DA y Cx con oclusión del *stent* en DA y FE 36%. Se coloca BCIAo y se le interviene de urgencia realizándose doble *bypass* coronario a DA y marginal obtusa (MO).

Caso 4

Se trata de una mujer de 48 años (2013) con antecedentes de endometriosis, asma y neumotórax primario, que presenta un síndrome coronario agudo con isquemia antero-lateral. En el cateterismo se objetiva disección espiroidea de la DA. Al tratarse de un vaso fino y de una lesión hasta la porción final de la DA se decide tratamiento conservador.

Resultados

Los casos 1 y 3 fueron intervenidos de urgencia, realizándose *bypass* coronario. El caso 1 presentó un postoperatorio favorable, es dado de alta a los 10 días. Posteriormente ha permanecido asintomático, con buena evolución y con controles cardiológicos satisfactorios.

En el caso 3 presentó evolución favorable siendo dada de alta a los 10 días tras la intervención. Consulta al cabo de un año por episodios de dolor torácico realizándose eco de estrés que resulta negativo.

El caso 2 reingresa al cabo de 3 años con isquemia subepicárdica antero-lateral y elevación de troponinas. Se realiza nuevo cateterismo de urgencia y se implanta *stent* en DA medio distal.

El caso 4 permanece estable pudiéndose de alta, sin eventos hasta la fecha.

Discusión

En cada uno de los casos anteriores, la conducta a seguir ha presentado una amplia variación. En general hay 2 factores primordiales a tener en cuenta a la hora de tomar una decisión a seguir: la clínica y la afectación anatómica.

En cuanto a la clínica, si el paciente presenta cuadro anginoso sin elevación del ST la conducta más frecuente es el tratamiento médico (heparina, aspirina, clopidogrel, betabloqueantes y nitritos)[4]. En general el uso de fibrinolíticos suele empeorar la disección.

Pero si hay un infarto establecido y no hay presencia de isquemia residual puede considerarse tratamiento médico. En un infarto en evolución hay una tendencia más marcada a realizar intervencionismo coronario percutáneo. En estos casos debe evitarse la angioplastia con balón e intentar limitarse a colocar un *stent* que selle la luz falsa. Puede ser útil la utilización de IVUS para localizar la puerta de entrada y de este modo evitar colocar múltiples *stents*, disminuyendo así la posibilidad de re-estenosis.

En cuanto a la afectación anatómica, si se trata de afectación de pequeño vaso o de un vaso único, puede plantearse tratamiento médico[3]. Si afecta a arterias coronarias mayores puede considerarse intervenir. En general cuando es un vaso único hay tendencia hacia el intervencionismo coronario percutáneo, mientras que, cuando

hay afectación multivaso o del TCI, hay un amplio territorio en riesgo, y por tanto, la técnica de elección es el *bypass* coronario[5].

Conclusiones

La disección espontánea de arterias coronarias es una entidad de muy escasa frecuencia que debería hacernos sospechar ante una mujer joven sin factores de riesgo coronarios con un síndrome coronario agudo. El tratamiento a elegir no está estandarizado todavía y se precisarían series mayores para una mejor comparación de resultados.

Responsabilidades éticas

Protección de personas y animales. Los autores declaran que los procedimientos seguidos se conformaron a las normas éticas del comité de experimentación humana responsable y de acuerdo con la Asociación Médica Mundial y la Declaración de Helsinki.

Confidencialidad de los datos. Los autores declaran que han seguido los protocolos de su centro de trabajo sobre la publicación de datos de pacientes y que todos los pacientes incluidos en el estudio han recibido información suficiente y han dado su consentimiento informado por escrito para participar en dicho estudio.

Derecho a la privacidad y consentimiento informado. Los autores han obtenido el consentimiento informado de los pacientes y/o sujetos referidos en el artículo. Este documento obra en poder del autor de correspondencia.

Conflicto de intereses

Los autores declaran no tener ningún conflicto de intereses.

Bibliografía

1. DeMaio S, Kinsella S, Silverman ME. Clinical course and long term prognosis of spontaneous coronary artery dissection. Am J Cardiol. 1989;64:471–4.
2. Pretty HC. Dissecting aneurysms of coronary artery in woman aged 42: Rupture. Br Med J. 1931;1:667.
3. Kamran M, Guptan A, Bogal M. Spontaneous coronary artery dissection: Case series and review. J Invasive Cardiol. 2008;20:553–9.
4. Almafragi A, Convens C, Heuvel PV. Spontaneous healing of spontaneous coronary artery dissection. Cardiol J. 2010;17:92–5.
5. Bouvaist H, Hacini R, Blin D, Machecourt J. Coronary artery dissection: Results from a database of 11,605 patients Prevalence, therapeutic management and medium-term prognosis of spontaneous. Eur J Cardiothorac Surg. 2009;35:250–4.

BIOMED
unidix
Especialistas
en cirugía
cardiovascular
desde 1977 al cuidado de tu salud
91 803 28 02
info@biomed.es