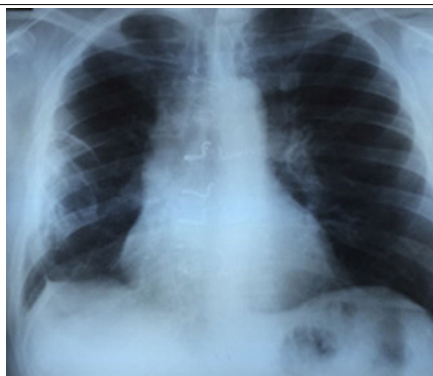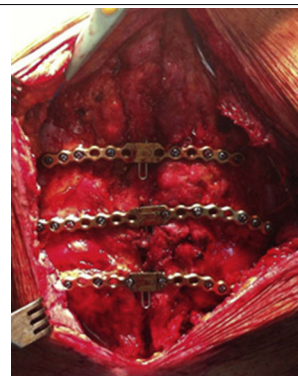
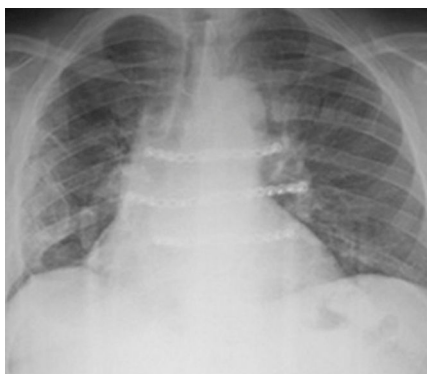


Imágenes en Cirugía Torácica y Cardiovascular

## Dehiscencia esternal por rotura de grapas de nitinol



Sternal dehiscence due to fracture of nitinol clips

María J. Mataró<sup>a,\*</sup>, Aníbal Bermúdez<sup>b</sup>, Emiliano Rodríguez-Caulo<sup>a</sup>, Gemma Sánchez-Espín<sup>a</sup> y Juan Otero<sup>a</sup><sup>a</sup> Servicio de Cirugía Cardíaca, Área del Corazón, Hospital Virgen de la Victoria, Málaga, España<sup>b</sup> Servicio de Cirugía Cardíaca, Hospital Puerta del Mar, Cádiz, España**Figura 1.** Radiografía PA de tórax que muestra rotura de grapas de nitinol.**Figura 2.** Imagen intraoperatoria que muestra resultado tras implantación de sistema de fijación esternal mediante placas y tornillos de titanio.**Figura 3.** Radiografía PA de tórax que muestra fijación esternal mediante placas y tornillos de titanio.

Paciente varón de 56 años, con antecedentes de diabetes, hipertensión arterial, dislipidemia, fumador activo, enfermedad pulmonar obstructiva crónica severa y antecedente de traumatismo costal derecho. Intervenido en marzo del 2014 de doble bypass coronario sin circulación extracorpórea. Durante el seguimiento presenta dehiscencia esternal mecánica, que es intervenida en junio del 2014, con fijación esternal mediante grapas de nitinol. A los 3 meses de la reintervención, aparece nueva dehiscencia esternal mecánica, con piel íntegra, no traumática, apreciándose en la radiografía de tórax rotura de las 3 grapas de nitinol (fig. 1). El paciente reingresa en diciembre para fijación esternal mediante sistema de placas y tornillos de titanio. En la intervención se aprecia rotura de todo el material de osteosíntesis previo (grapas esternales y suturas de acero), sin aspecto de infección, aunque con importante destrozo óseo. Se emplean 3 placas fijadas en parrilla costal anterior, sobre la 2.<sup>a</sup>, la 3.<sup>a</sup> y la 4.<sup>a</sup> costillas (fig. 2). Se practica además avance de ambos pectorales sobre las placas, cerrando por planos de la manera habitual, dejando drenajes subpectoral y subcutáneo. Buena evolución posterior, con control radiológico correcto (fig. 3) y estabilidad esternal durante el seguimiento.

**Conflicto de intereses**

Los autores niegan conflicto de intereses.

\* Autor para correspondencia.

Correo electrónico: [mjmataro@hotmail.com](mailto:mjmataro@hotmail.com) (M.J. Mataró).<http://dx.doi.org/10.1016/j.circv.2015.03.002>

1134-0096/© 2015 Sociedad Española de Cirugía Torácica-Cardiovascular. Publicado por Elsevier España, S.L.U. Todos los derechos reservados.



**BIOMED**



**unidix**

# Especialistas en cirugía cardiovascular

*desde 1977 al cuidado de tu salud*



91 803 28 02



info@biomed.es