

Caso clínico

Implante de la válvula aórtica Perceval S® en un paciente con endocarditis aórtica



José Ramón González Rodríguez*, Ijaz Ulla Khan Begun, José Antonio Corrales Mera, Ibrahim Said Tarhini, Eladio Sánchez Domínguez, Tomás Pineda Correa y Panayotis Fantidis Sabidu

Servicio de Cirugía Cardiovascular, Complejo Hospitalario Universitario Infanta Cristina, Servicio Extremeño de Salud, Badajoz, España

INFORMACIÓN DEL ARTÍCULO

Historia del artículo:

Recibido el 12 de junio de 2014

Aceptado el 4 de septiembre de 2014

On-line el 24 de diciembre de 2014

Palabras clave:

Endocarditis

Perceval S®

Estenosis aórtica

R E S U M E N

Reportar el implante de una válvula aórtica sin sutura en un paciente con endocarditis subaguda no diagnosticada. Paciente de 76 años intervenido con el diagnóstico de estenosis aórtica severa degenerativa con abundante calcificación. Semanas anteriores cursó con episodio febril no filiado. Ecocardiografía: Estenosis aórtica severa calcificada. No otras valvulopatías. Cateterismo: Coronarias sin lesiones significativas. Se realiza intervención quirúrgica. Esternotomía media. CEC convencional. Aortotomía trasversal. Se aprecia desinserción del velo aórtico coronario derecho, con extensión hacia el izquierdo y hacia el septo interventricular. Implante de una válvula sin sutura "Perceval S". Se comprueba la correcta posición visualmente. Cierre de la aortotomía. Salida de CEC sin complicaciones. Control postoperatorio inmediato con ETE: Válvula aórtica protésica normoposicionada sin regurgitación. Postoperatorio inmediato sin complicaciones, extubado a las 4 horas. Insuficiencia renal transitoria recuperada. Uso de drogas vasoactivas a dosis bajas. Pasa a planta de hospitalización a los 4 días. Es dado de alta a los 9 días a su centro de referencia para continuar tratamiento antibiótico. En los cultivos microbiológicos de la válvula se aisló *S. epidermidis* y se puso tratamiento antibiótico específico. El control postoperatorio a los 6 meses: Válvula aórtica protésica en posición correcta, sin insuficiencia aórtica.

Conclusiones: El uso de la válvula aórtica protésica sin sutura "Perceval S", es una posibilidad terapéutica para el tratamiento de la endocarditis aórtica aguda en casos con destrucción parcial anular y subanular.

© 2014 Sociedad Española de Cirugía Torácica-Cardiovascular. Publicado por Elsevier España, S.L.U.

Todos los derechos reservados.

Aortic valve implant Perceval S® in patients with aortic endocarditis

A B S T R A C T

Report implantation of a sutureless aortic valve in a patient with undiagnosed subacute endocarditis. Patient 76 years involved with the diagnosis of severe aortic stenosis with plenty degenerative calcification. Weeks earlier attended with febrile episode of unknown cause. Echocardiography: severe calcific aortic stenosis. No other valve diseases. Catheterization: Coronary without significant injury. Surgery is performed. Median sternotomy. Conventional CPB. Transverse aortotomy. Detachment of the right coronary aortic leaflet is appreciated. Large abscess cavity with destruction of the ring along the right coronary leaflet, extending to the left and to the interventricular septum. Implantation of a sutureless valve "Perceval S". The correct position is checked visually. Closure of the aortotomy. CEC output without complications. Control immediate postoperative TEE: prosthetic aortic valve without regurgitation normoposicionada. No immediate postoperative complications extubated 4 hours. Transient renal failure recovered. Vasoactive drugs at low doses. Spend a ward within 4 days. He was discharged after 9 days to its reference center to continue antibiotic treatment. In microbiological cultures valve *S. epidermidis* was isolated and put specific antibiotic treatment. The postoperative control after 6 months: prosthetic aortic valve in the correct position without aortic insufficiency.

Conclusions: The use of sutureless prosthetic aortic valve "Perceval S", is a therapeutic option for the treatment of acute aortic endocarditis in patients with partial annular and subannular destruction.

© 2014 Sociedad Española de Cirugía Torácica-Cardiovascular. Published by Elsevier España, S.L.U. All rights reserved.

Keywords:

Endocarditis

Perceval S®

Aortic stenosis

Introducción

Reportamos el implante de una válvula aórtica sin sutura Perceval S® (Sorin Group, Saluggia, Italia) en un paciente con endocarditis subaguda no diagnosticada.

* Autor para correspondencia.

Correo electrónico: joragoro@gmail.com (J.R. González Rodríguez).

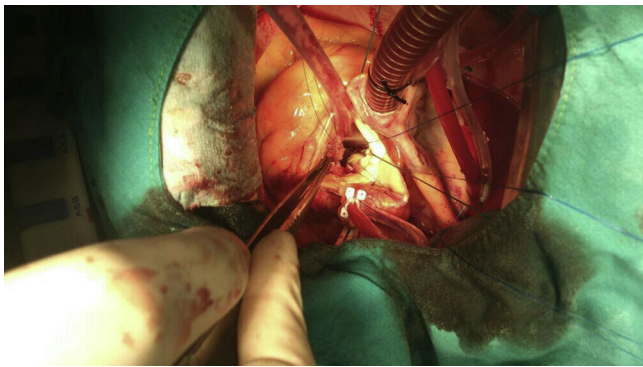


Figura 1. Aortotomía transversa. Desinserción del velo coronario derecho.

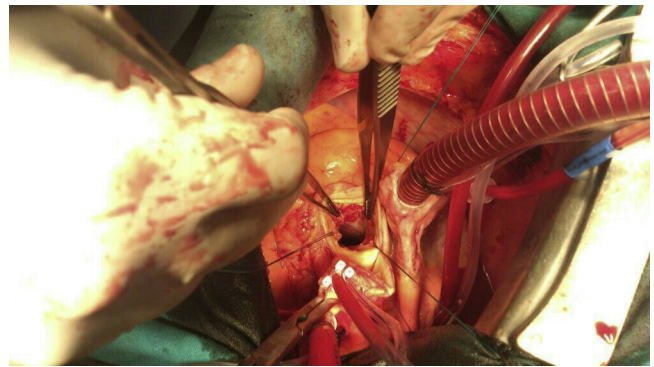


Figura 3. Absceso subanular aórtico.

Caso clínico

Se trata de un paciente de 76 años remitido a nuestro Servicio de Cirugía Cardiovascular en situación de insuficiencia cardíaca congestiva, grado funcional de la NYHA IV. Había sido diagnosticado por su cardiólogo de estenosis aórtica severa degenerativa con abundante calcificación. Los antecedentes personales que presentaba eran: obesidad, diabetes mellitus tipo 2, hipertensión arterial, dislipidemia, fibrilación auricular e hipertrofia benigna de próstata. Había presentado en las semanas anteriores un episodio febril no filiado. Sin embargo, en la actualidad no cumplía ningún criterio de Duke para endocarditis. Se realizaron las siguientes pruebas complementarias previas a la cirugía:

- Ecocardiografía: estenosis aórtica severa calcificada. Gradiente pico de 109 mmHg y medio de 48 mmHg. Fracción de eyección = 45%. No presentaba otras valvulopatías ni hipertensión pulmonar. Sin derrame pericárdico.
- Cateterismo: coronarias sin lesiones significativas. Fracción de eyección = 40%.
- Ecodoppler de troncos supraaórticos: sin lesiones significativas en ambas carótidas.
- Ecocardiografía transesofágica intraquirófano: previa a la intervención, confirmó los resultados de la ecocardiografía transtorácica.

Se realiza intervención quirúrgica (esternotomía media) con circulación extracorpórea convencional y canulación de la aorta ascendente y la aurícula derecha. Se lleva a cabo pinzamiento aórtico e infusión de cardioplejía hemática fría anterógrada y retrógrada. Se realiza aortotomía transversa (fig. 1). En el examen macroscópico de la válvula aórtica se aprecia desinserción del velo aórtico coronario derecho (fig. 2). Se realiza exéresis de la válvula

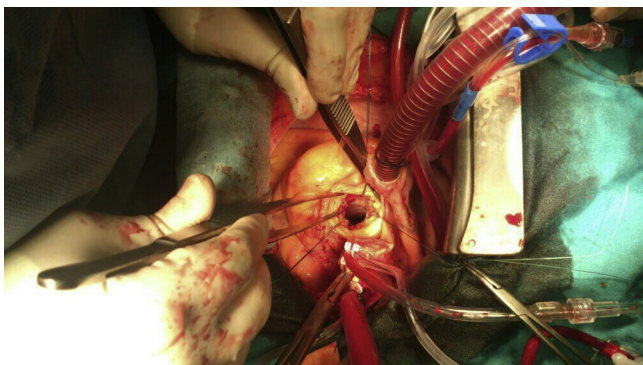


Figura 2. Detalle de la destrucción anular en el seno coronario derecho.

aórtica y descalcificación del anillo. Se descubre una cavidad abscesificada de gran tamaño, con destrucción del anillo a lo largo del velo coronario derecho, con extensión hacia el izquierdo y hacia el septo interventricular (fig. 3)¹⁻³. Se toman cultivos de la zona y se envían al Laboratorio de Microbiología junto con los restos de la válvula aórtica extraídos. Llama la atención que no se hubiese observado en las distintas ecocardiografías, realizadas por cardiólogos expertos, los hallazgos que se observaron en el campo quirúrgico. Se valoran las distintas posibilidades, como implantar una prótesis sin stent, pero los puntos sueltos necesarios se desgarran. Se realizó un intento de fijación de un parche de pericardio autógeno, que no quedó firmemente anclado, por lo que se retiró. Tampoco procedía la técnica de David, ya que no existía daño de la continuidad mitroaórtica. Debido a la fragilidad de los tejidos, se opta por el implante de una válvula sin sutura Perceval S®.

La válvula sin sutura Perceval S® corresponde a una nueva generación de válvulas aórticas biológicas que no precisan suturas definitivas para su implante. Está fabricada con pericardio bovino con tratamiento anticalcificante sobre un soporte o stent de nitinol (aleación metálica de níquel y titanio). El nitinol tiene la propiedad de poder plegarse fácilmente y recuperar su forma original con el calentamiento. De esta manera podemos plegar este modelo de prótesis sobre un vástago para su introducción en el anillo aórtico y desplegarla posteriormente. Para la medición del tamaño de la prótesis se utilizaron medidores correspondientes, en la que debe pasar el medidor de color transparente y no el de color blanco, siendo ese el tamaño adecuado de la prótesis a implantar. En este caso correspondió al tamaño «L» (existen tamaños S, M, L y XL). Para su correcta colocación, se precisan 3 puntos guía de monofilamento 4/0, que luego se retirarán. Estos se dan en los nadires de las comisuras y deben salir por debajo del anillo aórtico, a 2 mm. En el caso clínico que nos ocupa, no se pudo poner el punto de referencia correspondiente al nadir del velo coronario derecho debido a la destrucción de tejidos, así que se posicionó la prótesis ayudándonos de 2 puntos guía y orientándola visualmente en el tercero (figs. 4 y 5)⁴. Durante el despliegue no hubo ninguna complicación. Se comprobó la correcta posición, por encima de la cavidad abscesificada y apoyando en la pared de la aorta ascendente. Se procedió al inflado del balón a 4 atmósferas de presión durante 30 s para el correcto anclaje de la prótesis (fig. 6). Se retiraron los puntos guía. El cierre de la aortotomía se realizó con doble sutura de monofilamento 4/0. La salida de circulación extracorpórea fue sin complicaciones, con un tiempo de 70 min, y el tiempo de pinzamiento aórtico fue de 50 min⁵.

El control posoperatorio inmediato se llevó a cabo con ecocardiografía transesofágica: válvula aórtica protésica normoposicionada, gradiente pico de 9 mmHg sin regurgitación (figs. 7–10).

En el posoperatorio inmediato no hubo complicaciones en la Unidad de Cuidados Postoperatorios de Cirugía Cardiovascular,

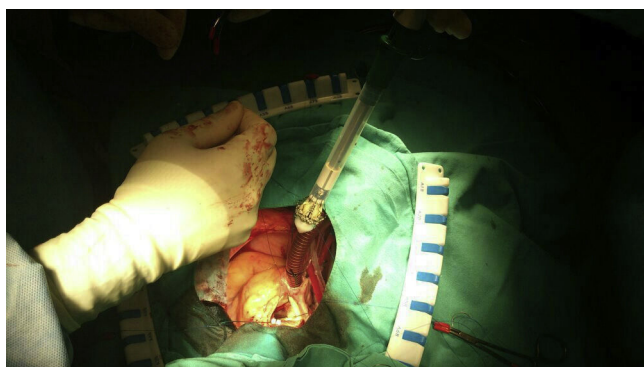


Figura 4. Colocación de los dos puntos guías.

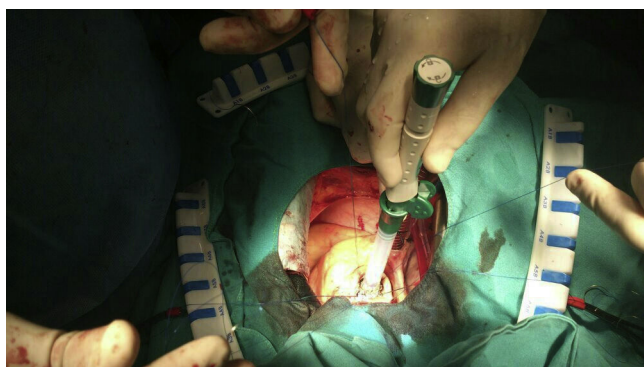


Figura 5. Posicionamiento de la prótesis Perceval S a nivel intraanular.

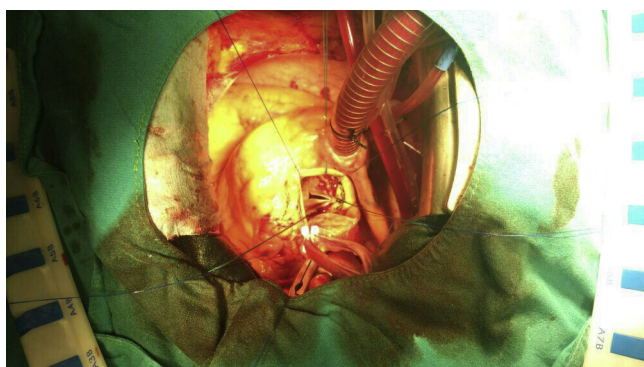


Figura 6. Válvula Perceval S desplegada y colocada correctamente.

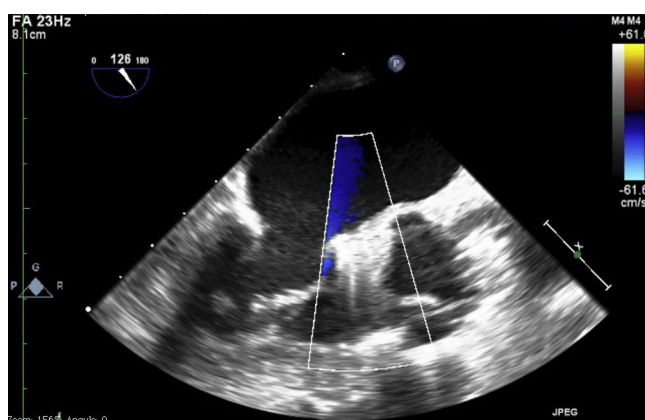


Figura 7. Imagen ecocardiografica de la prótesis Perceval S en diástole, sin regurgitación ni leaks periprotésicos.

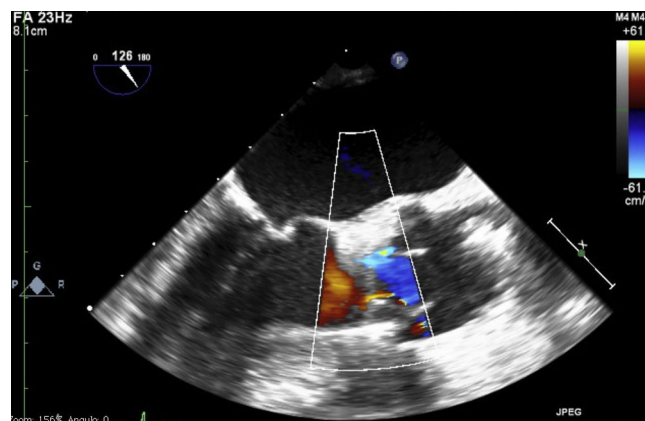


Figura 8. Imagen ecocardiografica de la prótesis Perceval S en sístole, con apertura correcta.

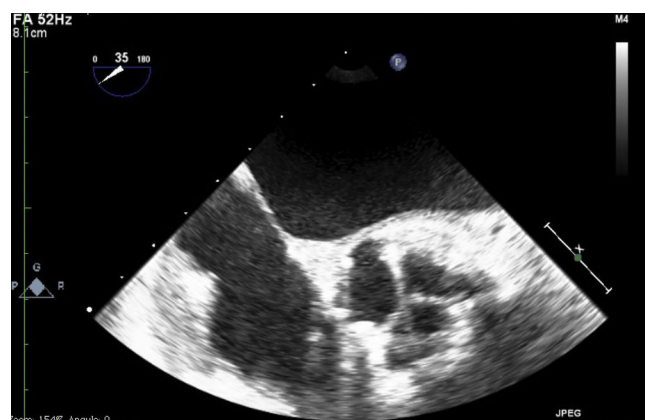

Figura 9. Imagen ecocardiografica con corte transversal de la prótesis en diástole.

donde fue extubado a las 4 h. El paciente presentó insuficiencia renal transitoria, recuperada con el uso de diuréticos. Se pautaron fármacos vasoactivos (noradrenalina) a dosis bajas. Pasó a planta de hospitalización a los 4 días y fue dado de alta a los 9 días a su centro de referencia para continuar tratamiento antibiótico⁶.

En los cultivos microbiológicos de la válvula se aisló *Staphylococcus epidermidis* y se puso tratamiento antibiótico específico.

En el control posoperatorio a los 6 meses, el paciente estaba estable desde el punto de vista cardiológico, y el resultado de la ecocardiografía transtorácica de control ponía de manifiesto una válvula aórtica protésica en posición correcta, con gradientes pico de 12 mmHg y sin insuficiencia aórtica ni fuga periprotésica.

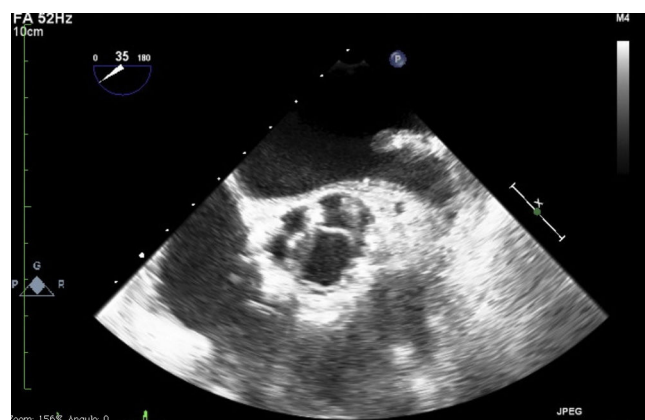


Figura 10. Imagen ecocardiografica con corte transversal de la prótesis en sístole.

Responsabilidades éticas

Protección de personas y animales. Los autores declaran que para esta investigación no se han realizado experimentos en seres humanos ni en animales.

Confidencialidad de los datos. Los autores declaran que en este artículo no aparecen datos de pacientes.

Derecho a la privacidad y consentimiento informado. Los autores declaran que en este artículo no aparecen datos de pacientes.

Conclusiones

El uso de la válvula aórtica protésica sin sutura Perceval S® es una posibilidad terapéutica para el tratamiento de la endocarditis aórtica aguda en casos con destrucción parcial anular y subanular.

Conflicto de intereses

Los autores declaran no tener ningún conflicto de intereses.

Bibliografía

1. Endo M, Nishida H, Imamura E, Koyanagi H. Sutureless aortic valve replacement for periannular abscess due to active bacterial endocarditis: A new translocation technique. *Ann Thorac Surg.* 1988;45:568–9.
2. Michelena HI, Michler RE, Enriquez-Sarano M, Schaff HV, Suri RM. An alternative for surgical management of calcific aortic valve stenosis: Sutureless valve implants. *J Card Surg.* 2014;29:490–3, <http://dx.doi.org/10.1111/jocs.12333>.
3. Varela-Lema L, de la Fuente Cid R, López García ML. [Sutureless aortic valve replacement for high surgical risk patients with aortic stenosis: Systematic review] Spanish. *Med Clin (Barc).* 2013;140:119–27, <http://dx.doi.org/10.1016/j.medcli.2012.05.022>.
4. Santarpino G, Pfeiffer S, Concistrè G, Fischlein T. A supra-annular malposition of the Perceval S sutureless aortic valve: The '(-movement' removal technique and subsequent reimplantation. *Interact Cardiovasc Thorac Surg.* 2012;15:280–1, <http://dx.doi.org/10.1093/icvts/ivs148>.
5. Santarpino G, Pfeiffer S, Concistrè G, Fischlein T. Perceval sutureless aortic valve prosthesis: Easy, fast, and safe. *Innovations (Phila).* 2011;6:378–81, <http://dx.doi.org/10.1097/IMI.0b013e31824705f3>.
6. Flameng W, Herregods MC, Hermans H, van der Mieren G, Vercalsteren M, Poortmans G, et al. Effect of sutureless implantation of the Perceval S aortic valve bioprosthesis on intraoperative and early postoperative outcomes. *J Thorac Cardiovasc Surg.* 2011;142:1453–7, <http://dx.doi.org/10.1016/j.jtcvs.2011.02.021>.



BIOMED



unidix

Especialistas en cirugía cardiovascular

desde 1977 al cuidado de tu salud



91 803 28 02



info@biomed.es