

## Comunicación Breve

## Dehiscencia de anillo valvular mitral y su relación con técnicas hipercorrectoras: reporte de un caso



José A. Hernández-Campo\*, Fernando López-Valdiviezo, María A. Gutierrez-Martín, Rafael García-Borbolla, José M. Barquero-Aroca y Omar A. Araji-Tiliani

Servicio de Cirugía Cardiovascular, Hospital Universitario Virgen Macarena, Sevilla, España

## INFORMACIÓN DEL ARTÍCULO

## Historia del artículo:

Recibido el 16 de febrero de 2014

Aceptado el 23 de julio de 2014

## Palabras clave:

Regurgitación mitral

Dilatación anular

Anuloplastia hipercorrectora

## RESUMEN

La reparación de la válvula mitral es el método de elección para el tratamiento de la enfermedad degenerativa valvular, siendo la anuloplastia fundamental para lograr buenos resultados a largo plazo. Presentamos un caso de dehiscencia del anillo un año después de su intervención, que provocó una nueva regurgitación siendo esta severa. Creemos que fue debido a la excesiva tensión en el anulus posterior. La reintervención se realizó a través de toracotomía derecha, se realizaron re-reparación, anuloplastia con anillo y refuerzo con sutura del anulus posterior.

© 2014 Sociedad Española de Cirugía Torácica-Cardiovascular. Publicado por Elsevier España, S.L.U. Todos los derechos reservados.

## Mitral valve ring dehiscence and its relationship with hypercorrective techniques: A case report

## ABSTRACT

Mitral valve repair is the gold standard for the treatment of degenerative mitral diseases, where the anuloplasty is the cornerstone for good long term results. The case is presented of a ring dehiscence at one year after the surgery, resulting in a new severe regurgitation. It is believed that this occurred due to excessive pressure on the posterior annulus. The reintervention using right thoracotomy consisted in re-repair, an anuloplasty ring and reinforcement of the posterior annulus.

© 2014 Sociedad Española de Cirugía Torácica-Cardiovascular. Published by Elsevier España, S.L.U. All rights reserved.

## Keywords:

Mitral regurgitation

Annular dilatation

Over-corrected anuloplasty

## Introducción

La reparación mitral es actualmente el gold standard en el tratamiento quirúrgico de la insuficiencia mitral degenerativa<sup>1</sup>; la dilatación anular se encuentra presente en cerca del 80% de los casos, siendo el empleo de la anuloplastia una estrategia reconocida para su manejo, puesto que permite la conservación de la integridad del aparato valvular, preservando la geometría de la cavidad ventricular izquierda, mejorando así su función ventricular. Actualmente existen varias opciones de anillos protésicos, siendo el anillo Physio II® (Carpentier-Edwards Physio Annuloplasty Ring; Irvine, EE. UU.) uno de los diseños más empleados, por su capacidad de acomodarse a los cambios patológicos de la enfermedad degenerativa valvular, prevenir el movimiento anterior sistólico (SAM), facilitar el uso de anillos completos y maximizar la distribución del estrés en la válvula mitral reconstruida<sup>2</sup>. Sin embargo, la reparación mitral puede fallar por 3 razones principalmente: técnica quirúrgica deficiente (fallo inmediato), falla tardía de la técnica o progresión de la enfermedad degenerativa<sup>3</sup>.

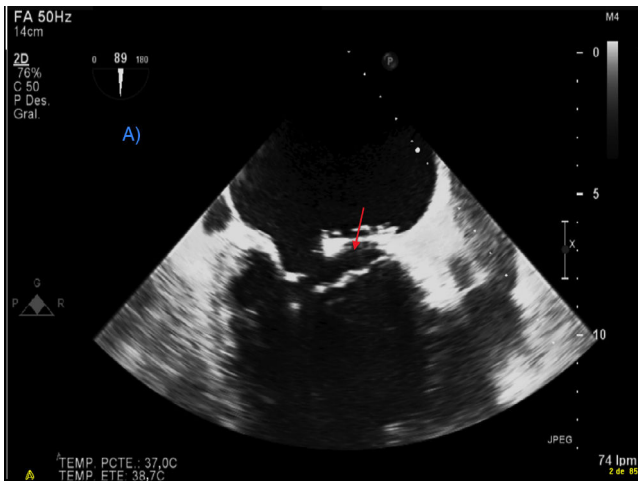
Presentamos el caso de una reparación mitral en el contexto de un paciente con enfermedad valvular degenerativa y mecanismo mixto de la insuficiencia mitral tipo I-II de Carpentier (con predominio tipo I) que presenta a los 12 meses recidiva de la enfermedad por dehiscencia del anillo mitral.

## Caso clínico

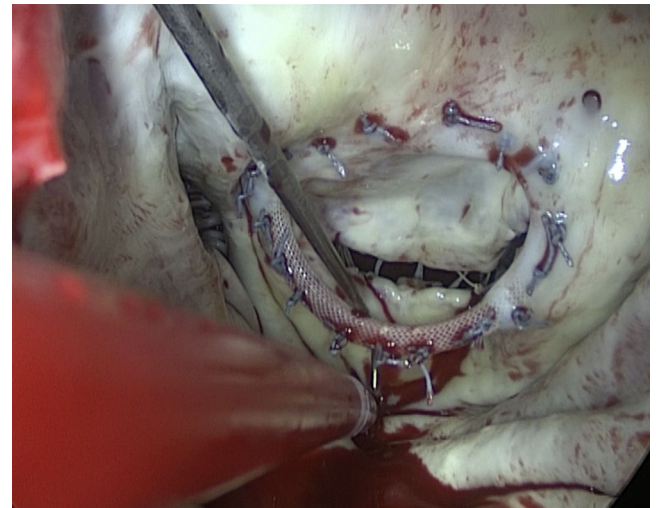
Varón de 73 años, con antecedentes de hipertensión arterial, fibrilación auricular persistente, marcapasos definitivo, valorado inicialmente por insuficiencia cardiaca descompensada, con informe ecocardiográfico que describe regurgitación mitral severa, dilatación anular de 48 mm, aproximadamente, medida del velo anterior de 34 mm con prolapso secundario a rotura de cuerdas tendinosas a nivel de A2, dilatación ventricular izquierda con leve disfunción sistólica e insuficiencia aórtica grado II/IV. Tomando como criterios las mediciones ecocardiográficas, medida del velo anterior y de los probadores valvulares, se decide intervenir realizando reparación mitral con colocación de neocuerdas de politetrafluoroetileno a nivel de A2, anuloplastia con anillo Physio II® de 34 mm y anuloplastia tricuspídea con anillo de 29 mm. Doce meses después, el paciente presenta deterioro de su clase funcional NYHA IV/IV, encontrando en su control ecocardiográfico disfunción

\* Autor para correspondencia.

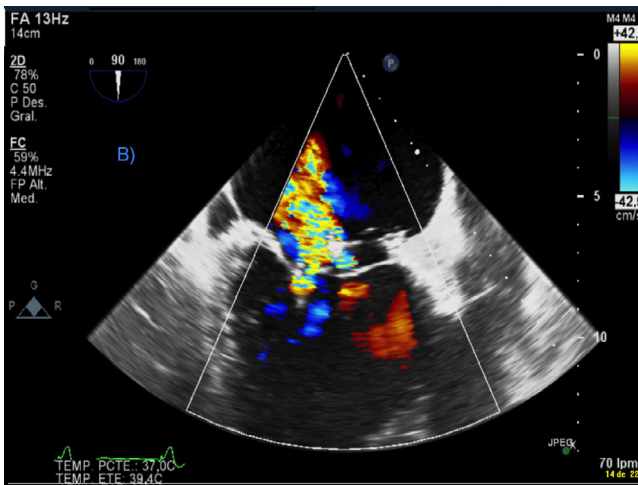
Correo electrónico: jahc1023@gmail.com (J.A. Hernández-Campo).



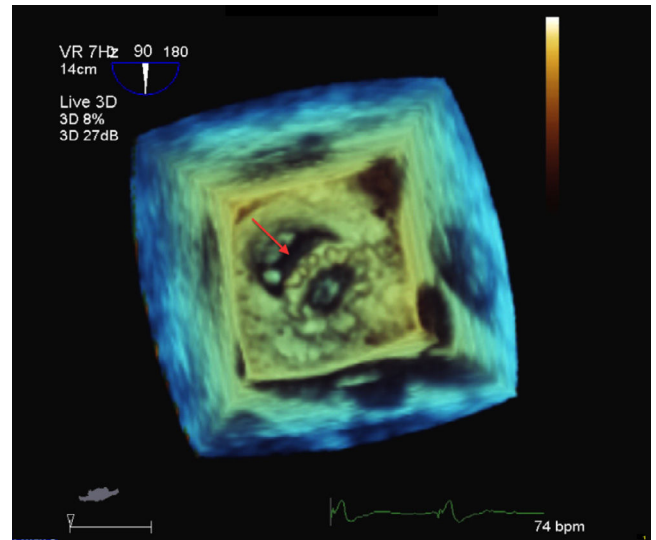
**Figura 1.** Imagen de ecocardiografía transtorácica 2D en la que se aprecia dehiscencia de la prótesis a nivel posterior del anillo mitral (flecha).



**Figura 3.** Imagen de ecocardiografía transtorácica 3D, en la que se observa dehiscencia de la prótesis a nivel posterior de la anuloplastia mitral.



**Figura 2.** Imagen de ecocardiografía transesofágica Doppler color; se observa regurgitación periprotésica severa.



**Figura 4.** Imagen intraoperatoria en la que se observa dehiscencia en la parte posterior del anillo mitral (flecha).

sistólica severa e insuficiencia mitral severa (figs. 1 y 2). Se decide reintervención mediante toracotomía lateral derecha a través del cuarto espacio intercostal, estableciendo circulación extracorpórea con hipotermia moderada (28–32 °C) mediante canulación arterial y venosa femoral; la protección miocárdica se basó en el empleo de cardioplejía anterógrada y, tras el pinzamiento aórtico, el acceso de la mitral se realizó a través del surco interauricular, constatando dehiscencia del anillo que condicionaba una insuficiencia mitral severa central, se explanta el anillo y se implanta un nuevo anillo Physio II® de 34 mm, pero reforzando la sutura anular posterior con otra línea de sutura. Se realiza una ecocardiografía transesofágica intraoperatoria, comprobando buena función valvular y refuerzo a nivel posterior.

El paciente presenta buena evolución posquirúrgica y es dado de alta a los 13 días de la intervención.

### Discusión

La insuficiencia mitral es la segunda patología valvular cardíaca más común. La principal causa de insuficiencia mitral es la

degeneración valvular que produce elongación de las cuerdas tendinosas o rotura y, a su vez, prolapso de las valvas<sup>1</sup>.

En la actualidad, el procedimiento de elección para su corrección es la reparación valvular. En un metaanálisis de 21 estudios se observó que el riesgo de mortalidad a largo plazo se reduce en 36% con la reparación vs. sustitución valvular mitral sin importar su etiología<sup>4,5</sup>.

La reoperación posterior a una reparación mitral por insuficiencia valvular puede ocurrir en una tasa del 0,5 al 3% anual y del 12-20% a los 12 años<sup>5</sup>, siendo la dehiscencia anular una causa no muy frecuente, reportada en la mayoría de estudios entre un 5-10%. La aplicación de una técnica deficiente (menor tamaño del anillo) o una anuloplastia hipercorrectora son situaciones que pueden provocar un fallo temprano o precoz de la técnica comprometiendo la tensión de la sutura y provocando un desprendimiento parcial del anillo, principalmente en algunas zonas críticas como la parte posterior de la anuloplastia<sup>6,7</sup>, siendo esta la causa de insuficiencia presentada en el paciente (figs. 3 y 4). Nuestra elección en este

caso fue la utilización del mismo diámetro y diseño anular (Physio II®) seleccionado inicialmente, porque sistemáticamente medimos el tamaño del velo anterior mitral y, en este caso, el tamaño era de 34 mm, pero al tener dilatación anular importante con un anillo mayor de 40 mm, y al pensar que se ha producido dicha dehiscencia por hipercorrección y la tensión ejercida en el anillo posterior, se ha reforzado dicha sutura como condición indispensable para la obtención de buenos resultados a corto y largo plazo<sup>7</sup>.

#### Responsabilidades éticas

**Protección de personas y animales.** Los autores declaran que para esta investigación no se han realizado experimentos en seres humanos ni en animales.

**Confidencialidad de los datos.** Los autores declaran que en este artículo no aparecen datos de pacientes.

**Derecho a la privacidad y consentimiento informado.** Los autores declaran que en este artículo no aparecen datos de pacientes.

#### Conflicto de intereses

Los autores declaran no tener ningún conflicto de intereses.

#### Bibliografía

1. David H, Adams, Rosenhek R, Falk V. Degenerative mitral valve regurgitation: Best practice revolution. *Eur Heart J.* 2010;31:1958–67.
2. Vohra HA, Whistance RN, Bezuska L, Livesey SA. Initial experience of mitral valve repair using the Carpentier-Edwards Physio II annuloplasty ring. *Eur J Cardiothorac Surg.* 2011;39:881–5.
3. Anyanwu AC, Adams DH. Why do mitral valve repairs fail? [editorial]. *J Am Soc Echocardiogr.* 2009;22:1265–8.
4. Murashita T, Okada Y, Fujiwara H. Mechanism of recurrent regurgitation and risk factors for reoperation after mitral valve repair for degenerative mitral regurgitation. *Circ J.* 2013;77:2050–5.
5. Shimokawa T, Kasegawa H, Katayama Y. Mechanisms of recurrent regurgitation after valve repair for prolapsed mitral valve disease. *Ann Thorac Surg.* 2011;91:1433–9.
6. Bothe W, Rausch MK, Escobar Kvitting JP. How do annuloplasty rings affect mitral annular strains in the normal beating ovine heart? *Circulation.* 2012;126:S231–8.
7. Paredes F, Martín E, Hornero F, Gil O, García-Fuster R. Fallo técnico en el implante de anillo Geoform® durante anuloplastia hipercorrectora: a propósito de un caso. *Cir Cardio.* 2013;20:153–5.



**BIOMED**



**unidix**

# Especialistas en cirugía cardiovascular

*desde 1977 al cuidado de tu salud*



91 803 28 02



info@biomed.es