Cir Cardiov. 2014;21(3):204–208

ORIGINAL

Nueve casos de origen anómalo de una arteria coronaria

Carolina Pérez-Negueruela*, César Arango-Posada, Sergi César, Joaquim Bartrons, Juan Carretero, Georgia Sarquella-Brugada, Javier Mayol, Fredy Prada y José María Caffarena-Calvar

Área del Corazón, Hospital Sant Joan de Déu, Barcelona, España

INFORMACIÓN DEL ARTÍCULO

Historia del artículo:
Recibido el 11 de noviembre de 2013
Aceptado el 22 de enero de 2014
On-line el 18 de junio de 2014

Palabras clave:
Anomalía coronaria
Cardiopatía congénita
Origen anómalo de la arteria coronaria izquierda en la arteria pulmonar
Origen anómalo de la arteria coronaria derecha en la arteria pulmonar
Cirugía coronaria

RESUMEN

Introducción y objetivos: El origen anómalo de una arteria coronaria en la arteria pulmonar (ACAPA) es una rara anomalía coronaria, cuya repercusión sobre la anatomía y la función cardiacas la hacen de gran interés. Describimos nuestra experiencia en el diagnóstico y el tratamiento quirúrgico de esta afección.
Pacientes y métodos: Realizamos un estudio retrospectivo de los pacientes diagnosticados y tratados por ACAPA desde 1997 hasta el 2012 en nuestra institución.
Resultados: Un total de 9 casos fueron atendidos en nuestro centro en un periodo de 15 años. El diagnóstico se sospechó en 6 pacientes por un soplo cardiaco, 3 comenzaron con insuficiencia cardiaca y uno con fibrilación ventricular y parada cardiaca. La corrección quirúrgica consistió en translocación de la arteria coronaria anómala desde la arteria pulmonar a la arteria aorta en los 8 pacientes. La función miocárdica mejoró en 2 de los 3 pacientes que la tenían comprometida, la supervivencia postoperatoria fue del 100%, un paciente falleció antes de la intervención. 7 pacientes presentaban algún grado de insuficiencia mitral, que disminuyó tras la corrección quirúrgica en 5 de ellos, se mantuvo igual en un paciente y requirió de sustitución valvular mitral en otro paciente.
Conclusiones: Se evidencia que el ACAPA no es una afección de fácil diagnóstico; son muy importantes la sospecha clínica y el tratamiento precoz con el fin de evitar lesiones cardiacas graves.
© 2013 Sociedad Española de Cirugía Torácica-Cardiovascular. Publicado por Elsevier España, S.L. Todos los derechos reservados.

9 cases of anomalous origin of a coronary artery

Keywords:
Coronary anomalies
Congenital heart disease
Anomalous origin of left coronary artery from pulmonary artery
Anomalous origin of right coronary artery from pulmonary artery
Coronary surgery

ABSTRACT

Introduction and objectives: Anomalous origin of a coronary artery from pulmonary artery (ACAPA) is a rare coronary malformation, its impact on cardiac anatomy and function make it very interesting. We describe our experience in the diagnosis and the surgical correction of ACAPA.
Patients and methods: We conducted a retrospective study of patients diagnosed and treated with ACAPA from 1997 through 2012 at our institution.
Results: A total of 9 cases were treated at our center over a 15-year period. 6 patients were diagnosed following a heart murmur, while 3 debuted with heart failure. Translocation was made from the coronary artery from the pulmonary artery to the aorta in the 8 patients. Myocardial function improved in 2 of the 3 patients who had been compromised, the postoperative survival rate was 100%, one patient died before surgery. 7 patients had some degree of mitral regurgitation before surgery, we find that this intervention improved the mitral regurgitation in 5 patients, remained unchanged in one patient and mitral valve prosthesis was required in another.
Conclusions: We found that the ACAPA is not easy to diagnose, it is very important clinical suspicion and early treatment to prevent serious cardiac lesions.
© 2013 Sociedad Española de Cirugía Torácica-Cardiovascular. Published by Elsevier España, S.L. All rights reserved.

Introducción

El origen anómalo de una arteria coronaria en la arteria pulmonar (ACAPA) es una rara anomalía del árbol coronario. Tiene como consecuencia una situación de isquemia crónica que afecta a la función del ventrículo izquierdo (VI) y del aparato valvular mitral.

Se calcula una prevalencia de 1/300.000 recién nacidos (RN) vivos[1,2]. En el 85% de los casos se diagnostica en los primeros 2 años de vida debido a insuficiencia cardiaca aguda o insuficiencia mitral (IM). El 15% restante puede permanecer asintomático durante años o manifestarse en edades posteriores con insuficiencia cardiaca, disfunción miocárdica, IM o muerte súbita[3].

El tratamiento quirúrgico va encaminado a restablecer un flujo sistémico en la arteria coronaria. La técnica más extendida y con mejores resultados es la translocación directa de la arteria al tronco de la aorta; cuando esta técnica no es posible, puede recurrirse a otras técnicas, como la ligadura de la coronaria o a la técnica de Takeuchi, con resultados menos satisfactorios[4]. La IM presente en la mayoría de los casos en el caso de origen anómalo de la arteria coronaria izquierda en la arteria pulmonar (ALCAPA) mejora tras

* Autor para correspondencia.
Correo electrónico: cperezn@hsjdbcn.org (C. Pérez-Negueruela).

1134-0096/$ – see front matter © 2013 Sociedad Española de Cirugía Torácica-Cardiovascular. Publicado por Elsevier España, S.L. Todos los derechos reservados.
http://dx.doi.org/10.1016/j.circv.2014.01.006

su corrección, por lo que su reparación, que en ocasiones se hace durante el mismo acto quirúrgico, ha sido muy discutida[5].

La evolución postoperatoria suele ser favorable. Tanto la disfunción ventricular como la insuficiencia valvular mejoran en pocos meses o años tras la corrección quirúrgica, llegando incluso a normalizarse por completo, sobre todo si la intervención ha sido precoz[6].

Con todo lo anterior, surge el interrogante sobre cómo se pudiera tener una sospecha clínica temprana para así llegar a un diagnóstico precoz de la entidad y poder intervenir a tiempo con el fin de evitar una afectación cardiaca mayor.

El objetivo principal de este estudio es describir nuestra experiencia en la corrección quirúrgica del origen anómalo de una arteria coronaria del tronco de la arteria pulmonar, haciendo énfasis en el diagnóstico, las técnicas quirúrgicas utilizadas y sus resultados.

Pacientes y métodos

Tipo de estudio y variables preoperatorias

Presentamos un estudio histórico retrospectivo de 9 pacientes diagnosticados de ACAPA desde enero de 1997 hasta enero del 2012 en nuestra institución.

Los datos más relevantes se recogieron de las historias clínicas de los pacientes. Las variables recogidas fueron: edad en el momento del diagnóstico, género, peso y formas de presentación clínica, considerando que los pacientes estaban en insuficiencia cardiaca si recibían algún tipo de tratamiento diurético, digital, vasodilatador o inotrópico.

Se revisaron los electrocardiogramas de cada uno de los pacientes buscando signos de isquemia coronaria u otros hallazgos patológicos. Se evaluó el grado de cardiomegalia mediante radiografía de tórax.

Todos los pacientes fueron evaluados ecocardiográficamente mediante estudios en modo M, 2D y Doppler color, haciendo énfasis en el tamaño ventricular, sus fracciones de acortamiento y de eyección, la anatomía y el funcionamiento valvular, y la visualización de las arterias coronarias.

Posteriormente, se les realizaron un cateterismo cardiaco y una angiografía coronaria con el fin de confirmar los hallazgos ecocardiográficos.

Variables quirúrgicas

Se estudiaron las siguientes variables quirúrgicas: origen de la arteria coronaria en la arteria pulmonar, modalidad de intervención quirúrgica realizada, tiempo de circulación extracorpórea y tiempo de pinzamiento aórtico (CEC/C).

La técnica de intervención quirúrgica utilizada fue la translocación coronaria de la arteria con origen anómalo en la arteria pulmonar a la arteria aorta.

Variables posquirúrgicas analizadas

Tras la intervención quirúrgica, todos los pacientes fueron trasladados a la unidad de cuidados intensivos (UCI). Se analizaron el tiempo de ventilación mecánica (VM) y el tiempo de estancia en la unidad, así como la presencia de complicaciones.

Se llevó a cabo un seguimiento clínico y ecocardiográfico de cada paciente al alta hospitalaria y posteriormente cada 6 meses en la consulta externa de cardiología.

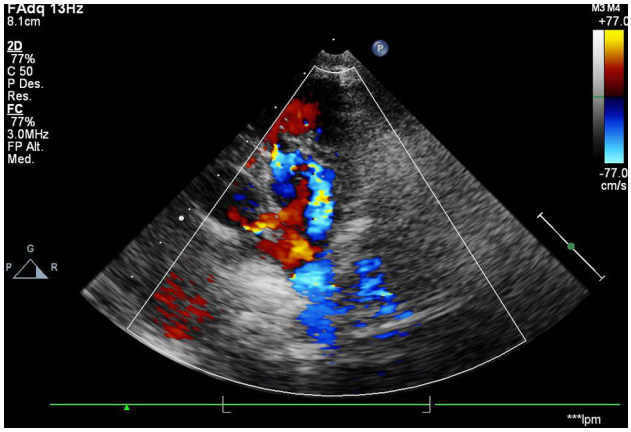

Figura 1. Imagen ecocardiográfica que muestra el origen anómalo de una arteria coronaria de la arteria pulmonar.

Análisis estadístico

Los datos categóricos se presentan como números y porcentajes (%) y los datos cuantitativos como medias ± DE en caso de variables de distribución normal y medianas (rango) en caso de distribución no normal. Todos los datos fueron analizados mediante el programa Microsoft Excel 2007 (Microsoft Corporation 2007, versión para Windows XP).

Resultados

Resultados prequirúrgicos

Características de los pacientes y presentación clínica

Durante los 15 años del periodo de estudio, fueron atendidos en nuestro centro un total de 9 pacientes, 3 mujeres y 6 varones. La edad media en el momento del diagnóstico fue de 38,9 ± 35,1 meses (3,24 años), rango entre 3 meses a 11 años (tabla 1). Cinco pacientes eran menores de 6 meses; los 4 restantes (44%) eran mayores de un año. El peso medio en el momento de la intervención fue 12,3 ± 6,5 kg (rango entre 5,3 a 30,8 kg).

De los pacientes incluidos en este estudio, 5 fueron remitidos desde otros centros hospitalarios. Un paciente comenzó con fibrilación ventricular y parada cardiorrespiratoria. Tres niños (33,3%) se presentaron con insuficiencia cardiaca. Cinco de ellos (55,6%) estaban completamente asintomáticos y su único hallazgo inicial fue la presencia de un soplo cardiaco. Solo uno de ellos tenía cardiomegalia en la radiografía de tórax en el momento del diagnóstico.

Electrocardiograma

El ECG presentaba cambios indicativos de isquemia en 5 pacientes (55,6%), 4 de los cuales presentaban ondas Q patológicas. En los 3 restantes, el ECG fue normal.

Hallazgos ecocardiográficos y hemodinámicos

El diagnóstico se realizó por ecocardiografía, siendo de ALCAPA en 5 (55,6%) pacientes (fig. 1) y origen anómalo de la arteria coronaria derecha en la arteria pulmonar en uno (11,1%), sospecha de fístula coronaria en 2 y miocarditis en 3 pacientes.

La función sistólica del VI, evaluada mediante fracción de acortamiento y fracción de eyección (FA/FE), se vio comprometida en 3 pacientes. La IM fue el hallazgo más frecuente en el estudio ecocardiográfico, hallándose hasta en 7 pacientes (77,8%), siendo leve en 3 casos, moderada en otros 3 y grave en uno. El VI estaba dilatado en 7 pacientes (77,8%), siempre en correspondencia con la IM.

Tabla 1
Características prequirúrgicas de los pacientes del estudio

Pct	Género	Edad(m)	Soplo	IC	Camb. ECG	FA/FE	IM	Dilatación VI	ALCAPA[b]	Fístula[b]	Miocarditis[b]
1	F	42	Sí	No	Sí	Normal	Leve	Sí	Sí	No	No
2	M	6	No	Sí	Sí	24/30	Leve	Sí	Sí	No	No
3	M	135	Sí	No	Sí	Normal	Leve	Sí	Sí	Sí	No
4	F	100	Sí	No	No	Normal	No	No	No	Sí	No
5	M	3	No	Sí	Sí	24/30	Mod	Sí	No	No	Sí
6	F	4	Sí	No	No	Normal	Mod	Sí	No	No	Sí
7[a]	M	48	Sí	No	No	Normal	No	No	Sí	No	No
8	M	6	No	Sí	Sí	20/35	Mod	Sí	No	No	Sí
9	M	6	Sí	No	No	Normal	Grave	Sí	Sí	No	No

[a] Paciente con diagnóstico de ARCAPA.
[b] Sospecha inicial de diagnóstico.

Tabla 2
Características quirúrgicas y posquirúrgicas de los pacientes del estudio

Pte.	Origen CI	Intervención	Tpo CEC/Cl (min)	Tpo UCI (días)	Tpo VM (h)	Seguimiento	IM post-IQ	FE post-IQ
1	Tronco	Translocación-parche	61/45	2	No	13 años	Leve	Normal
2	Poster.	Translocación-parche	95/0	5	72	15 años	No	Normal
3	Poster.	Translocación-parche	66/0	3	No	2 años	No	Normal
4	Tronco	Translocación-parche	55/36	2	No	10 años	No	Normal
5	Tronco	Muerte pre-IQ	No	No	No	Muerte	Muerte	Muerte
6	Tronco	Translocación-parche	90/0	2	No	6 meses	Leve	Normal
7[a]	Seno Vals.	Translocación-parche	27/0	2	No	12 meses	No	Normal
8	Poster.	Translocación-parche	74/33	7	12	4 meses	No	Anormal 35
9	Lat. izq.	Translocación-parche	166/106	5	No	6 meses	Prótesis mitral	Normal

[a] Paciente con diagnóstico de ARCAPA.

Otro hallazgo ecocardiográfico importante asociado a la presencia de ACAPA fue la existencia de múltiples fístulas desde la coronaria derecha al ventrículo derecho en 2 pacientes.

El cateterismo y la angiografía de las arterias coronarias confirmaron el diagnostico de ACAPA, así como la presencia de fístulas coronarias, antes de la intervención quirúrgica.

Un paciente falleció antes de ser intervenido, por gran compromiso de la función cardiaca, ya evidenciada por ecografía y cateterismo. La mortalidad prequirúrgica fue del 11,1% (un caso).

Resultados quirúrgicos y posquirúrgicos

Hallazgos y manejo quirúrgicos

De los 9 pacientes diagnosticados de ACAPA, 8 fueron intervenidos. En 3 pacientes, el origen de la arteria coronaria anómala fue del seno posterior de la arteria pulmonar, en 2 casos del seno izquierdo y en 3 pacientes no se especificaba el origen en el informe quirúrgico (tabla 2).

La translocación de la arteria coronaria anómala desde la arteria pulmonar a la arteria aorta con implantación de un parche de pericardio heterólogo en el ostium pulmonar fue la técnica de elección en los 8 pacientes del estudio.

El tiempo medio de CEC de los pacientes intervenidos fue 79,2 ± 45,3 min. El tiempo medio de pinzamiento aórtico fue de 27,5 ± 25,4 min. El valor máximo de CEC/pinzamiento aórtico corresponde a un paciente a quien se le realizó una valvuloplastia de la válvula mitral en el mismo acto quirúrgico, en el contexto de una IM grave. Ningún paciente falleció en el acto quirúrgico.

Tiempos de estancia y evolución

La estancia media en la UCI fue desde 3,5 ± 3,4 días (de 2 a 7 días). Siete pacientes (77,8%) fueron extubados en quirófano sin necesidad de (VM) asistida en la UCI.

Ningún paciente falleció en el ingreso hospitalario ni 30 días después del alta hospitalaria, con lo que la mortalidad hospitalaria fue nula.

Ningún paciente mostró complicaciones postoperatorias. Un paciente se diagnóstico de hipocinesia septal en la ecocardiografía de control posquirúrgica y mostró mediante Spect de perfusión miocárdica con tc99 una severa afectación de la perfusión del segmento apical que se extendía hasta el segmento lateral del VI con fracción de eyección del ventrículo izquierdo del 24%, que fue mejorando en el periodo evolutivo.

El grado de IM disminuyó en 5 pacientes después de la intervención, en uno no varió y en otro requirió de sustitución valvular mitral por una prótesis valvular mecánica. El paciente fallecido antes de la intervención quirúrgica tenía una IM ligera.

Tres pacientes presentaban compromiso de la función cardiaca previa a la intervención. En 2 de ellos, mejoró la función cardiaca después de la intervención, recogido por la FA/FE, que fueron normales al momento del alta hospitalaria. El otro paciente falleció antes de la intervención. La supervivencia postoperatoria fue de 100%; un paciente murió antes de la intervención quirúrgica.

El tiempo máximo de seguimiento es de 15 años y el tiempo medio de 5,5 años.

Discusión

El ACAPA o síndrome de Bland-White-Garland es una rara anomalía del árbol coronario (1/300.000 RN vivos) en la que la arteria coronaria se origina en la arteria pulmonar. Esto provoca que el ventrículo sufra una situación de isquemia crónica, a pesar del desarrollo frecuente de una gran circulación colateral desde la arteria coronaria contralateral que se origina normalmente en la aorta[1,2].

Esta afección no manifiesta repercusión in útero, pero tras el nacimiento se produce una brusca disminución en el contenido de oxígeno en la arteria pulmonar que pasa a manejar sangre venosa. Al

mismo tiempo, el descenso progresivo de las presiones pulmonares, a lo largo de las primeras semanas de vida, provoca un fenómeno de «robo» diastólico de sangre coronaria a la circulación pulmonar que, junto con un aumento también progresivo de la demanda de oxígeno miocárdico, provoca hipoxia del miocardio irrigado por la arteria coronaria de origen anómalo.

Como resultado de esta situación, se producen las características dilatación y la disfunción ventricular e insuficiencia valvular, siendo más grave en el caso de ALCAPA, por afectación valvular, del aparato subvalvular y del anillo valvular. La presencia de IM es característica de esta enfermedad; la frecuencia de IM en las series revisadas es constante, en torno al 60%[6,9,10], un poco por debajo de la encontrada en nuestro estudio (77,8%). Esta IM condiciona además una dilatación aun mayor del VI y la aurícula izquierda, de manera que en ocasiones puede atribuirse erróneamente todo el cuadro al efecto de una IM de evolución tórpida[4]. Todos nuestros pacientes con dilatación ventricular tenían algún grado de IM.

La capacidad de adaptación cardiaca, que depende de factores como la presión pulmonar, la distribución del árbol coronario (dominancia) y, sobre todo, el desarrollo de un sistema eficiente de colaterales, determinará la forma de presentación[3].

Los casos de comienzo precoz (85%) suelen aparecer el primer año de vida y más en las 12 primeras semanas. En lactantes, la forma de presentación más frecuente es la IC, la necesidad de soporte (VM, inotrópicos, ECMO), varía mucho entre las series, desde un 10%[6] hasta la mitad de los casos[9]. Puede presentarse también con clínica anginosa, que en estos pacientes se manifiesta como episodios de taquipnea, palidez, sudoración y llanto con algunas de las tomas, o descubrirse por un soplo sospechoso de IM en una revisión de rutina, como se evidenció en 6 de los pacientes descritos y que fue la forma de presentación más frecuente en nuestra serie.

Casi todos fallecerán tempranamente (la mayoría el primer año) si no se lleva a cabo la corrección. Un porcentaje menor (15%) dispone o desarrolla mecanismos compensatorios (estenosis relativa de la coronaria izquierda en el acceso a la pulmonar, desarrollo de colaterales) que les permite alcanzar la edad adulta. Los síntomas clínicos más frecuentes en este grupo de edad son la angina y la disnea, desencadenada o agravada por el ejercicio. Menos frecuente es el comienzo como arritmia, síncope o muerte súbita durante el esfuerzo, aunque cuando se produce es el síntoma inicial en aproximadamente la mitad de los casos. Como en uno de nuestros pacientes, no es raro que se descubra la anomalía a raíz del estudio de una IM (usualmente pacientes que acuden por soplo)[10].

Los hallazgos exploratorios son los característicos de la IM y la insuficiencia cardíaca congestiva (ICC). En el ECG se manifiesta como infarto-isquemia anterolateral, con ondas Q anormales, elevación del segmento ST e inversión de la onda T en las derivaciones I y aVL, y en las precordiales de V4 a V6 creemos es un signo clínico de sospecha importante apoyados en 5 niños que tuvieron hallazgos anormales, frente a 4 que no los tenían en nuestro estudio.Las derivaciones derechas normales en el ECG son patognomónicas de ALCAPA (criterios de Johnsrude).

La ecocardiografía es actualmente el método de elección para el diagnóstico. Los hallazgos más constantes serán una IM con afectación variable de los velos y el aparato subvalvular y una dilatación del VI con alteraciones en la motilidad de los segmentos isquémicos de la pared, que condicionaran alteraciones en el llenado y función sistólica ventricular. En las arterias coronarias, puede verse dilatación principalmente de la coronaria derecha e inversión en la dirección del flujo en la coronaria izquierda; durante la diástole se aprecia en ocasiones el flujo reverso de la arteria coronaria izquierda llegando al tronco pulmonar en el caso de ALCAPA.

Las alteraciones en el VI son más llamativas cuanto menor sea la edad de presentación. Tanto la FE como la FA son menores en lactantes que en niños mayores (solo 3 pacientes mostraron cambios evidentes de estos parámetros en el estudio) y el diámetro tele diastólico del VI (DTDVI), la presencia de engrosamiento pericárdico y ecogenicidad de los músculos papilares por ecocardiografía es significativamente mayor en los pacientes lactantes afectos de una alteración coronaria que en niños mayores[5].

La cardiomegalia y la congestión pulmonar son los hallazgos más frecuentes en la radiografía de tórax. La cardiomegalia es un hallazgo predominante en lactantes[5], mientras que la congestión pulmonar es más frecuente en mayores.

La gammagrafía de perfusión miocárdica pondrá de manifiesto un área de isquemia anterolateral del VI.

La tomografía axial computarizada de alta resolución puede identificar el trayecto anómalo de la coronaria pero supone una importante radiación del paciente y requiere de frecuencias cardiacas bajas, por lo que no parece que pueda superar, por el momento, a la coronariografía[7], aunque puede ser de utilidad en el estudio de pacientes adultos.

Durante el cateterismo cardíaco podremos identificar la anatomía coronaria y constatar el paso de contraste desde la arteria coronaria de origen aórtico a través de la circulación colateral hasta rellenar el trayecto de la coronaria anómala y el tronco de la arteria pulmonar. El estudio de las presiones y los flujos cardiacos puede identificar anomalías en la contractilidad y el llenado ventricular izquierdo y, ocasionalmente, cierto grado de hipertensión pulmonar.

Similar a lo que muestra nuestro estudio, solo 2 de cada 10 casos aproximadamente son identificados inicialmente como ACAPA; los diagnósticos iniciales más frecuentes son la IM, miocardiopatía dilatada (muchas veces interpretada como de origen viral), fibroelastosis, infarto o fístula coronaria.

Se desconoce la posible asociación de ACAPA con alguna alteración genética, aunque se ha realizado algún trabajo al respecto, por el momento sin resultados satisfactorios[8].

El tratamiento es siempre quirúrgico y está orientado a recuperar la perfusión sistémica en la arteria coronaria anómala. La técnica de elección es la resección de la arteria coronaria anómala del tronco pulmonar para reimplantarla directamente en el tronco aórtico, utilizada en los 8 pacientes de nuestro estudio con excelentes resultados. Esta técnica puede ser difícil de realizar en los casos en que el ostium coronario está demasiado lejos de la aorta. Para salvar este problema, se han intentado técnicas de derivación aorto-coronaria, anastomosis de la arteria subclavia o la técnica de Takeuchi, en general, con resultados poco satisfactorios. La experiencia en el switch neonatal realizado cada vez en edades más tempranas de la vida para el tratamiento de la transposición de grandes vasos ha servido de experiencia quirúrgica para tratar este tipo de afección en edades más avanzadas.

La ligadura de la arteria coronaria inmediatamente antes de su entrada en la arteria pulmonar (AP) es una alternativa que resulta efectiva en los pacientes mayores pero no elimina el riesgo de muerte súbita. En cualquier caso, es recomendable el tratamiento tan precozmente como sea posible, sobre todo en los casos de manifestación temprana, pues puede prevenir lesiones que requieran intervención posterior, principalmente la IM.

La reparación valvular con insuficiencia severa en el mismo acto quirúrgico es uno de los aspectos más interesantes en la cirugía de la ACAPA. Tras establecer un doble sistema coronario, la regurgitación mitral mejora en los casos leves, mejora o se mantiene en loa moderados[11] e incluso puede mejorar en los moderados-severos[5,6]. En alguna serie en la que no se repararon los casos de IM grave, el postoperatorio fue tórpido y la necesidad de reparación o sustitución posterior es casi constante[10]. La tendencia generalizada, y que ha dado mejores resultados, es a reparar o sustituir solamente aquellas válvulas con afectación moderada-grave o grave (grados III y IV)[11]. Uno de nuestros pacientes con IM grave requirió de sustitución valvular mitral en el mismo acto quirúrgico.

La mortalidad hospitalaria es, en general, muy baja o nula. La presencia de FE baja y DTDVI altos se ha relacionado con una mayor necesidad de asistencia ventricular en el postoperatorio; sin embargo, el grado de IM parece no influir[5]. Los lactantes suelen presentar un estado preoperatorio más grave, frecuentemente con fallo cardiaco agudo, que los pacientes mayores, lo cual se refleja en un postoperatorio más tórpido[9].

El tiempo de CEC se ha relacionado con una mayor necesidad de ECMO postoperatoria, no siendo así para el tiempo de pinzamiento aórtico, la magnitud de la IM, la edad, el peso, el soporte inotrópico o los hallazgos ecográficos preoperatorios, que parecen no influir[9].

La intervención precoz parece mejorar el pronóstico, al menos en el postoperatorio inmediato. Cuando se consigue intervenir antes de la aparición de signos isquémicos se reducen a la mitad los tiempos medios de estancia en UCI, VM y soporte inotrópico. También se ha observado una prevalencia 3 veces menor de IM al año de la intervención[12].

El pronóstico evolutivo es muy favorable. Una vez superado el periodo postoperatorio inmediato, los pacientes permanecen asintomáticos y la mortalidad relacionada directamente con la afección parece ser nula. Al año de la operación se ha recuperado en gran parte la función ventricular; la dilatación del VI y la IM tienden a regresar, y los signos isquémicos durante las pruebas de esfuerzo mejoran, incluso en aquellos pacientes intervenidos en la edad adulta[10]. Aunque persistan las cicatrices resultantes de la isquemia previa, no se ve afectada por ello la función ventricular[5]. El flujo coronario es bueno tras años de seguimiento[11].

Las complicaciones inmediatas más frecuentes son el sangrado y la imposibilidad de salida de bomba que obliga a medidas de soporte (ECMO). De forma tardía, puede producirse estenosis supravalvular pulmonar, principal complicación en los pacientes intervenidos con técnica de Takeuchi.

Los 8 pacientes de nuestra serie en los que se reimplantó la arteria coronaria anómala a la aorta tuvieron tiempos de UCI y de VM cortos, evolucionando a corto y largo plazo sin complicaciones.

Conclusiones

El ACAPA es una afección poco frecuente, pero que dada su importante repercusión sobre la anatomía y la función cardiacas, debe de ser buscada y sospechada principalmente en lactantes que se presenten con soplo cardiaco o signos de fallo cardiaco. Los hallazgos ecocardiográficos y los cambios electrocardiográficos que indiquen la enfermedad deberán ser confirmados rápidamente con un cateterismo cardiaco que permita evidenciar el origen de estas coronarias y proceder a su corrección. Nuestros hallazgos recomiendan la translocación coronaria como la cirugía electiva en estos pacientes, dada su baja frecuencia de complicaciones y su casi nula mortalidad. La IM grave es signo de mal pronóstico y requerirá de sustitución valvular protésica a corto plazo.

Conflicto de intereses

Los autores declaran no tener ningún conflicto de intereses.

Bibliografía

1. Allen HD, Driscoll DJ, Shaddy RE, Feltes TF. Moss and Adams' heart disease in infants, children, and adolescents: Including the fetus and young adults. Volume one Part VII. Congenital cardiovascular malformations. Section B -Arterial abnormalities. Chapter 34. Congenital anomalies of the coronary vessels and the aortic root. 7th ed. Philadelphia: Lippincott Williams & Wilkins; 2008. p. 704–10.
2. Nichols DG, Ungerleider RM, Spevak PJ. Nichols: Critical heart disease in infants and children. 2nd ed. Philadelphia: Mosby, Inc. an affiliate of Elsevier Inc.; 2006.
3. Wesselhoeft H, Fawcett JS, Johnson AL. Anomalous origin of the left coronary artery from the pulmonary trunk. Its clinical spectrum, pathology, and pathophysiology, based on a review of 140 cases with seven further cases. Circulation. 1968;38:403–25.
4. Dodge-Khatami A, Mavroudis C, Backer CL. Anomalous origin of the left coronary artery from the pulmonary artery: Collective review of surgical therapy. Ann Thorac Surg. 2002;74:946–55.
5. Meskishvili A, Nasseri BA, Nordmeyer S, Schmitt B, Weng YG, Böttcher W, et al. Repair of anomalous origin of the left coronary artery from the pulmonary artery in infants and children. J Thorac Cardiovasc Surg. 2011;142:868–74.
6. Ramírez S, Curi-Curi PJ, Calderón-Colmenero J, García J, Britton C, Erdmenger J, et al. Outcomes of coronary reimplantation for correction of anomalous origin of left coronary artery from pulmonary artery. Rev Esp Cardiol. 2011;64:681–7.
7. Juan CC, Hwang B, Lee PC, Meng CC. Diagnostic application of multidetector-row computed tomographic coronary angiography to assess coronary abnormalities in pediatric patients: Comparison with invasive coronary angiography. Pediatr Neonatol. 2011;52:208–13.
8. Sawaya F, Souki R, Arabi M, Majdalani M, Obeid M, Bitar FF, et al. Absence of GJA1 gene mutations in four patients with anomalous left coronary artery from the pulmonary artery (ALCAPA). J Med Liban. 2011;59:149–53.
9. Yau JM, Singh R, Halpern EJ, Fischman D. Anomalous origin of the left coronary artery from the pulmonary artery in adults: A comprehensive review of 151 adult cases and a new diagnosis in a 53-year-old woman. Clin Cardiol. 2011;34:204–10.
10. Kottayil BP, Jayakumar K, Dharan BS, Pillai VV, Ajitkumar V, Menon S, et al. Anomalous origin of left coronary artery from pulmonary artery in older children and adults: Direct aortic implantation. Ann Thorac Surg. 2011;91:549–53.
11. Bonnemains L, Lambert V, Moulin-Zinch A, Youssef D, Serraf A. Very early correction of anomalous left coronary artery from the pulmonary artery improves intensive care management. Arch Cardiovasc Dis. 2010;103:579–84.
12. Zheng JY, Han L, Ding WH, Jin M, Zhang GZ, Xiao YY, et al. Clinical features and long-term prognosis of patients with anomalous origin of the left coronary artery from the pulmonary artery. Chin Med J (Engl). 2010;123:2888–94.

BIOMED
unidix
Especialistas
en cirugía
cardiovascular
desde 1977 al cuidado de tu salud
91 803 28 02
info@biomed.es