Cir Cardiov. 2013;**20(2)**:107-109

Comunicación breve

Calcificación caseosa de anillo mitral. Comunicación de 2 casos clínicos

Alberto Canestri*, Alberto J. Canestri, Eduardo Álvarez y Miguel A. Chiappe

Instituto Modelo de Cardiología, Córdoba, República Argentina

INFORMACIÓN DEL ARTÍCULO

Historia del artículo:
Recibido el 6 de septiembre de 2012
Aceptado el 22 de marzo de 2013

Palabras clave:
Anillo mitral
Calcificación caseosa

RESUMEN

Se presentan 2 casos clínicos de calcificación caseosa de anillo mitral; el primero fue un hallazgo quirúrgico; el segundo se llevó a cirugía con el diagnóstico de tumor cardíaco. Se discuten los resultados, etiopatogenia y características de esta entidad nosológica infrecuente y de difícil diagnóstico.
© 2012 Sociedad Española de Cirugía Torácica-Cardiovascular. Publicado por Elsevier España, S.L. Todos los derechos reservados.

Caseous calcification of the mitral annulus. Report of two clinical cases

Keywords:
Mitral annulus
Caseous calcification

ABSTRACT

We present two cases of caseous calcification of the mitral annulus; the first one was a surgical finding while the other was a scheduled surgery for a cardiac tumour resection. We discuss the results, aetiology, pathogenesis and characteristics of this infrequent and often difficult to diagnose condition.
© 2012 Sociedad Española de Cirugía Torácica-Cardiovascular. Published by Elsevier España, S.L. All rights reserved.

Introducción

La calcificación del anillo mitral es un proceso crónico degenerativo que ocurre principalmente en pacientes añosos de sexo femenino. La caseificación es una variante muy poco común de la misma[1] (0,6% de los pacientes con calcificación del anillo mitral y 0,07% de la población general), cuyo mecanismo patogénico no se conoce con precisión[2]. Típicamente, se localiza en el anillo mitral posterior[3] y aunque es un proceso benigno, puede confundirse con un tumor o un absceso[4,5]. Su diagnóstico diferencial es importante para establecer un correcto tratamiento. Presentamos nuestra experiencia en 2 casos con resolución quirúrgica y su evolución postoperatoria.

Caso clínico 1

Paciente de sexo femenino, de 74 años que consulta por episodio sincopal. Se encuentra en clase funcional II-III (New York Heart Association), sin factores de riesgo cardiovascular, con antecedentes de bronquitis crónica y reagudizaciones frecuentes.

Se realiza ecocardiograma transesofágico que informa de doble lesión mitral reumática calcificada con compromiso de aparato subvalvular. Estenosis mitral severa con gradiente pico de 20 mmHg, medio de 12 mmHg y un área valvular de 0,83 cm^2. Insuficiencia mitral moderada, insuficiencia aórtica leve con engrosamiento de valvas. Insuficiencia tricuspídea moderada. Hipertensión pulmonar 54 mmHg). Aurícula izquierda dilatada.

Se realiza reemplazo valvular mitral con prótesis biológica M-25. Al resecar parte del anillo posterior, se evidencia la salida de material caseoso. Se evacua el contenido y se cierra la cavidad con los mismos puntos utilizados para la sutura valvular. Se realiza ligadura de orejuela izquierda. La paciente presentó buena evolución postoperatoria, dándole el alta al octavo día de la cirugía.

Caso clínico 2

Mujer de 64 años que presenta diabetes mellitus tipo II, dislipemia, tabaquismo severo, obesidad y sedentarismo. No refiere palpitaciones, angor o disnea. Consulta por episodio de isquemia cerebral. La resonancia magnética nuclear cerebral informó lesión parenquimatosa temporo-parietal izquierda, compatible con lesión vascular isquémica en el territorio de la arteria cerebral media. Un ecocardiograma transtorácico evidenció una masa intracardíaca que se informa como mixoma auricular (fig. 1), por lo que es derivada a nuestro servicio.

*Autor para correspondencia. Instituto Modelo de Cardiología, Sagrada Familia 359, CP 5003, Córdoba, República Argentina
Correo electrónico: acanestri@hotmail.com (A. Canestri).

1134-0096/$ - see front matter © 2012 Sociedad Española de Cirugía Torácica-Cardiovascular. Publicado por Elsevier España, S.L. Todos los derechos reservados.

Figura 1. Ecocardiografía transesofágica con masa en valva mitral posterior.

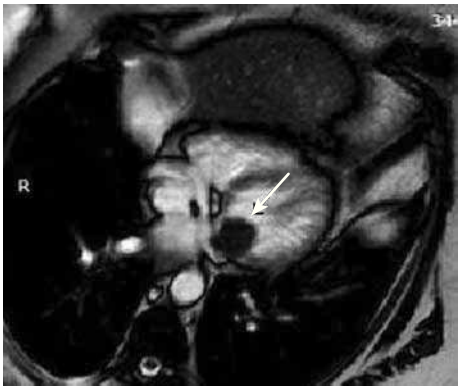

Figura 2. Coronariografía con masa en región basal de ventrículo izquierdo.

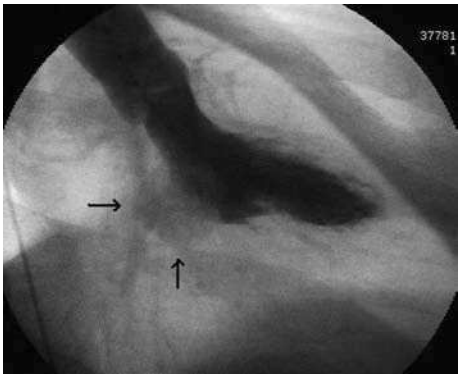

Figura 3. Resonancia magnética nuclear: masa en región posterior de válvula mitral.

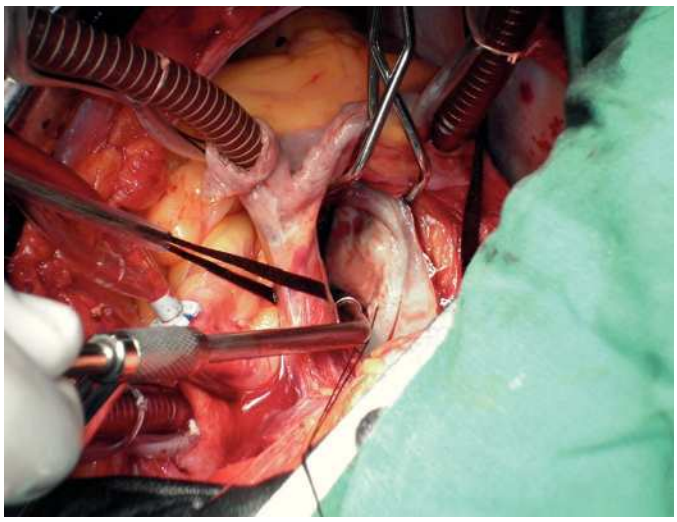

Figura 4. Masa en anillo mitral posterior.

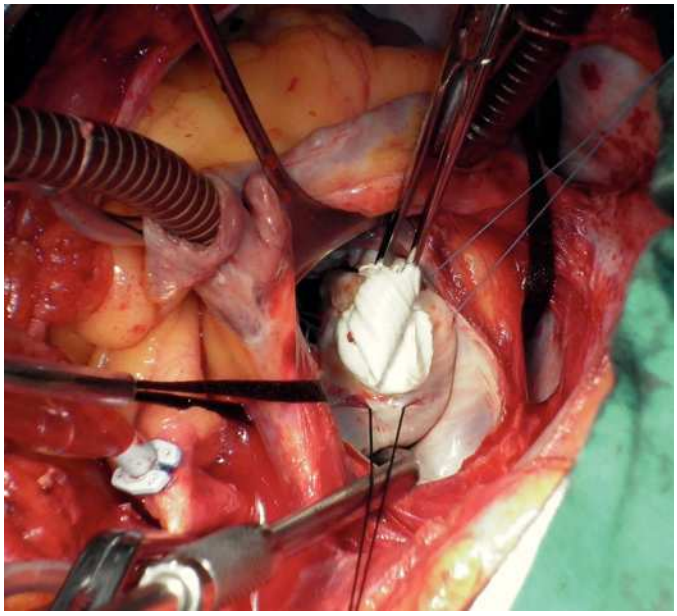

Figura 5. Apertura y drenaje de material caseoso.

Una resonancia magnética nuclear cardíaca confirma masa tumoral intracardíaca inferolateral de 28 × 15 mm (fig. 2). Función del ventrículo izquierdo conservada. Se realizó una espirometría que informó defecto restrictivo moderado a severo. Es dada de alta con indicación de tratamiento quirúrgico, previa corrección de comorbilidades.

Es reingresada para completar los estudios con un ecocardiograma transesofágico que informa mixoma auricular debajo de valva posterior mitral. Insuficiencia mitral leve. Hipertrofia concéntrica del ventrículo izquierdo con función sistólica conservada. Dilatación de aurícula izquierda (4,5 cm). Se realiza estudio coronariográfico en donde no se evidencian lesiones coronarias significativas. Función ventricular conservada. Se distingue masa en región basal del ventrículo izquierdo (fig. 3).

Es intervenida quirúrgicamente por estereotomía media, abordándose la válvula mitral por atriotomía izquierda. Se visualiza protrusión de anillo mitral posterior a nivel de P2-P3 que se extiende al ventrículo izquierdo (fig. 4). Se incide el endocardio a ese nivel y comienza a fluir abundante contenido caseoso (fig. 5). Se completa la evacuación de la cavidad, la cual se oblitera con sutura continua de poliéster trenzado 2/0 (fig. 6). Esto causa una deformidad del anillo mitral que genera una insuficiencia mitral residual severa, por lo que se realiza reemplazo valvular mitral con prótesis mecánica M-27. A la salida de circulación extracorpórea, se detecta bloqueo auriculoventricular completo. La paciente presenta buena evolución postoperatoria. Al séptimo día se realiza implante de marcapasos modo DDD sin complicaciones. Alta al día 15 de internación con tratamiento anticoagulante.

Discusión

La calcificación caseosa del anillo mitral es una patología infrecuente y de difícil diagnóstico diferencial (tumores, abscesos). Habi-

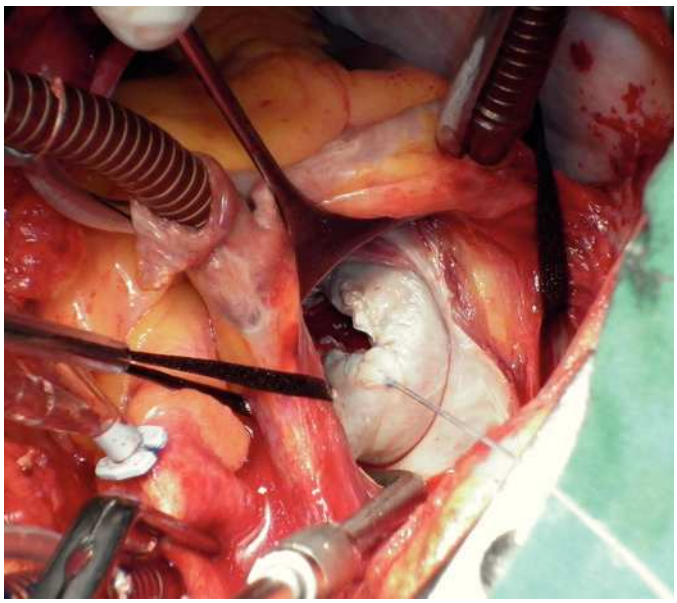

Figura 6. Cierre de cavidad.

tualmente, es un hallazgo quirúrgico. Se presenta sobre todo en mujeres añosas y con alteraciones isquémicas cerebrales. Por sus características morfológicas y ubicación, el diagnóstico de calcificación del anillo mitral puede confundirse con el de un tumor cardíaco o un absceso, con sus implicancias terapéuticas[4,5]. Su típica localización en el anillo mitral posterior, sus bordes definidos calcificados y su área interna ecolúcida deberían diferenciarlo de un tumor. Una tomografía axial computarizada o resonancia magnética nuclear pueden también ayudar a definir estas características[2].

La distinción con un absceso se basa en su presentación clínica diferente, en la ausencia de calcificación del mismo y la ubicación habitual en la unión mitro-aórtica. A veces, se evidencia flujo sistólico en los mismos[2].

La mayoría de las publicaciones presentadas sobre esta patología se encuentran en revistas de radiología e imágenes. Son comunicaciones de casos aislados, siendo la mayor serie publicada de 18 pacientes[6]. El contenido caseoso es una mezcla de calcio, ácidos grasos y colesterol rodeado de tejido inflamatorio compuesto en su mayor parte por macrófagos[7]. Un alto porcentaje de estos pacientes son asintomáticos. Esta patología se ve con mayor frecuencia en mujeres añosas y asociada a episodios isquémicos cerebrales.

La cirugía debe estar reservada a aquellos casos con diagnóstico incierto o en los que haya disfunción valvular concomitante, dado que algunos casos pueden tener una resolución espontánea o permanecer asintomáticos[2,7].

En nuestra experiencia, el primer caso fue un hallazgo intraoperatorio en una paciente que requería reemplazo mitral por otra etiología y en el segundo, el diagnóstico prequirúrgico fue incierto, sospechoso de mixoma.

Bibliografía

1. Novaro GM, Griffin BP, Hammer DF. Caseous calcification of the mitral annulus: an underappreciated variant. Heart. 2004;90:388.
2. Minardi G, Manzara C, Pulignano G, Pino PG, Pavaci H, Sordi M, et al. Caseous calcification of the mitral annulus with mitral regurgitation and impairment of functional capacity: a case report. Journal of Medical Case Reports. 2008,2:205-9.
3. Monti L, Renifilo E, Profili M, Balzarini L. Cardiovascular magnetic resonance features of caseous carlcification of the mitral annulus. Journal of Cardiovascular Magnetic Resonance. 2008;10:25.
4. Borowski A, Korb H, Voth E, de Vivie ER. Asymptomatic myocardial abscess. Thorac Cardiovasc Surg. 1988;36:338-40.
5. Kautzner J, Vondrácek V, Jirásek A, Bélohlávek M. Tumorlike mitral annular calcification with central liquefaction. Echocardiography. 2007;10:459-63.
6. Shriki J, Rongey C, Ghosh B, Daneshvar S, Colletti PM, Farvid A, et al. Caseous mitral annular calcifications: Multimodality imaging characteristics. World J Radiol. 2010;2:143-7.
7. Marci M, Lo Jacono F. Mitral regurgitation due to caseous calcification of the mitral annulus: two case reports. Cases Journal. 2009;2:95.

BIOMED
unidix
Especialistas
en cirugía
cardiovascular
desde 1977 al cuidado de tu salud
91 803 28 02
info@biomed.es