Cir Cardiov. 2014;21(3):216–218

Caso clínico

Arco aórtico derecho junto con arteria subclavia izquierda aberrante asociada con divertículo de Kommerell

M. José Valle-Caballero[a,*], M. Ángeles Gutiérrez-Martín[b], Carlos Caparrós-Escudero[c], José Miguel Barquero-Aroca[b], Rafael Hidalgo-Urbano[a] y Omar Araji-Tiliani[b]

[a] Área del Corazón de Sevilla, Nodo Macarena, Servicio de Cardiología, Hospital Universitario Virgen Macarena, Sevilla, España
[b] Área del Corazón de Sevilla, Nodo Macarena, Cirugía Cardiovascular, Hospital Universitario Virgen Macarena, Sevilla, España
[c] Área del Corazón de Sevilla, Nodo Macarena, Servicio de Radiología, Hospital Universitario Virgen Macarena, Sevilla, España

INFORMACIÓN DEL ARTÍCULO

Historia del artículo:
Recibido el 6 de mayo de 2013
Received in revised form
22 de septiembre de 2013
Aceptado el 4 de octubre de 2013
On-line el 4 de diciembre de 2013

Palabras clave:
Divertículo de Kommerell
Arteria subclavia aberrante
Anomalías del arco aórtico

RESUMEN

El divertículo de Kommerell es una dilatación en el origen de las arterias subclavias. La arteria subclavia derecha aberrante es la malformación más frecuente del arco nórtico y se asocia en un 60% a la existencia de un divertículo de Kommerell. En nuestro caso, exponemos el hallazgo de una subclavia izquierda aberrante, una malformación mucho más infrecuente, asociada a un arco aórtico derecho, que cursa de forma asintomática durante la vida de una octogenaria, destacando así que en ocasiones se trata de una afección benigna y sobre la que se actuó de forma conservadora.

© 2013 Sociedad Española de Cirugía Torácica-Cardiovascular. Publicado por Elsevier España, S.L. Todos los derechos reservados.

Right aortic arch with aberrant left subclavian artery associated with Kommerell's diverticulum

Keywords:
Kommerell's diverticulum
Aberrant subclavian artery
Aortic arch anomalies

ABSTRACT

Kommerell's diverticulum arises from a dilation of the subclavian arteries. The aberrant right subclavian artery is the most common malformation of the aortic arch, and Kommerell's diverticulum is associated with 60% of them. In our case, we present the finding of an aberrant left subclavian, a much rarer malformation, associated to the right aortic arch, which followed an asymptomatic course throughout the life of an octogenarian, thus highlighting that it was a benign disease and should be treated conservatively.

© 2013 Sociedad Española de Cirugía Torácica-Cardiovascular. Published by Elsevier España, S.L. All rights reserved.

Presentamos el caso de una mujer de 83 años, con fibrilación auricular y neumotórax izquierdo a los 14 años como únicos antecedentes. Consulta por clínica de dolor torácico de características típicas para isquemia, sin cambios electrocardiográficos ni elevación de enzimas de daño miocárdico. La paciente ingresa en nuestro hospital, donde se realiza una angio-TAC de tórax, ante la persistencia del dolor, sin apreciar signos de isquemia, para descartar la existencia de síndrome aórtico agudo. En dicha exploración (figs. 1 y 2) se evidencia un arco aórtico derecho, discretamente elongado, con una arteria subclavia izquierda (ASI) aberrante, con una dilatación de hasta 18 mm en su origen, que se corresponde con un divertículo de Kommerell (DK). La ASI se origina en la pared medial de la aorta y cruza por detrás del esófago, al que comprime ligeramente. Se solicita posteriormente una coronariografía de forma reglada, que evidencia una lesión proximal en la arteria descendente anterior, que se trata mediante predilatación e implantación de un stent convencional. El caso es consultado con el servicio de Cirugía Cardiovascular de nuestro hospital, descartando la indicación de intervención quirúrgica debido a la ausencia de clínica y a la avanzada edad de la paciente, que finalmente es dada de alta con el diagnóstico de síndrome coronario agudo tipo angina inestable, con triple terapia durante un mes.

El DK es una cardiopatía congénita incluida dentro del grupo de anillo vascular, que aparece como una dilatación del origen de las arterias subclavias. La arteria subclavia derecha aberrante es la anomalía más frecuente del arco aórtico, presentándose en hasta un 1,8%[1] de los casos, en un 60% de los casos asociados a un DK. La existencia de un arco aórtico derecho asociado con una ASI aberrante se da con mucha menor frecuencia, menos de un 0,05% de la población, y solo algunos presentan un DK (menos del 3% del total de las anomalías del arco aórtico[2]). Esta alteración se debe a la desaparición durante la organogénesis del cuarto arco aórtico izquierdo[3], en lugar del derecho, quedando únicamente un remanente del mismo, que se une con la aorta dorsal derecha, en una porción aneurismática. En su recorrido hacia la izquierda, la

* Autor para correspondencia: C/ Hiniesta, 27-29 3.° D. Sevilla 41003. Tel.: +617261197.
Correo electrónico: dra.mjvc@gmail.com (M.J. Valle-Caballero).

1134-0096/$ – see front matter © 2013 Sociedad Española de Cirugía Torácica-Cardiovascular. Publicado por Elsevier España, S.L. Todos los derechos reservados.
http://dx.doi.org/10.1016/j.circv.2013.10.007

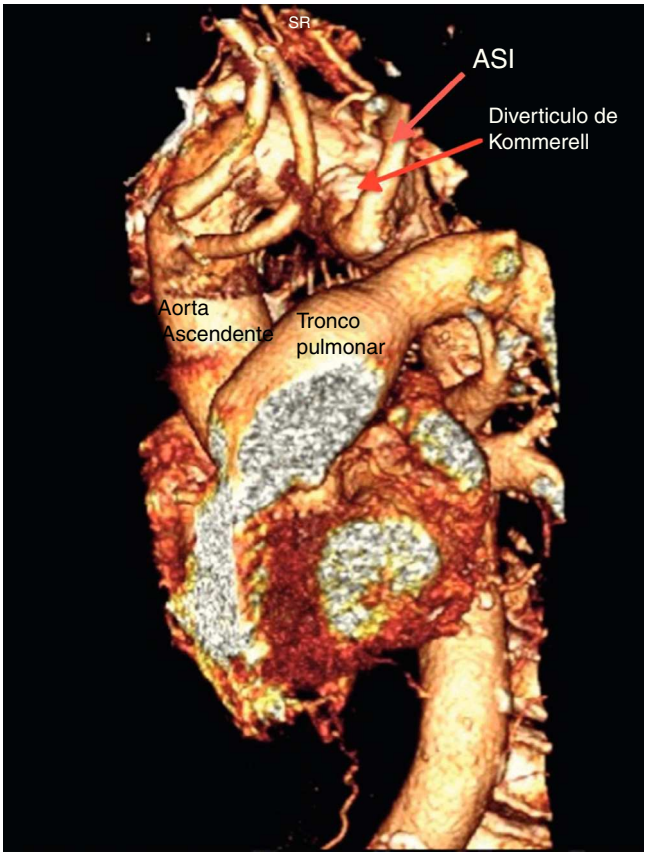

Figura 1. TAC de tórax.

ASI anómala puede elongarse o dilatarse, dando como posible consecuencia la compresión de estructuras. La mayoría de los casos descritos con respecto a anomalías en el origen de la arteria subclavia derecha, son asintomáticos. Sin embargo, los casos de ASI con DK asociado como hallazgo casual están menos reflejados en la literatura[4]. Cuando existen síntomas, el más frecuente es la disfagia, debido a la compresión del esófago. También por compresión traqueal puede producirse asma. La complicación más grave es la rotura con extensión de la disección hacia la aorta ascendente o descendente. Con respecto al diagnóstico, puede sospecharse la anomalía del arco aórtico mediante una placa simple de tórax, pero el diagnóstico se realiza mediante angio-TAC o resonancia magnética. La arteriografía sería la técnica de referencia, pero no suele realizarse a no ser que se precise de información adicional de cara a la cirugía. No existe una recomendación estándar en cuanto al tratamiento de esta afección, debido a su baja frecuencia. En general, se tiende a la intervención quirúrgica en los casos en los que existan síntomas, o en los que el divertículo sea de gran tamaño, alcanzando los 50 mm, por el riesgo de rotura o embolización. La técnica consistiría en la resección del aneurisma y del vaso en

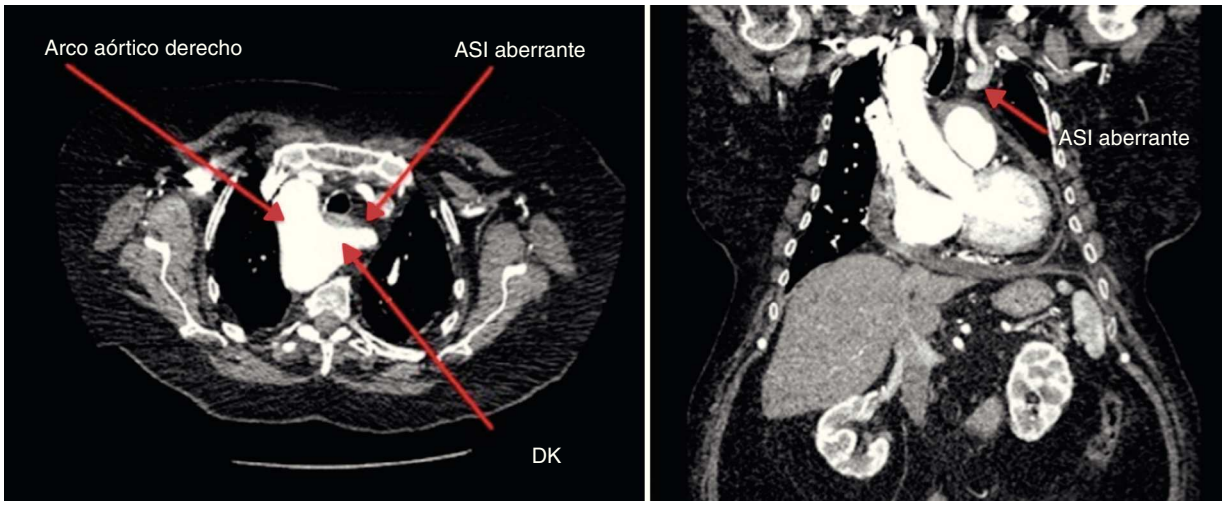

Figura 2. TAC de tórax.

cuestión, y reanastomosis con alguno de los grandes vasos próximos[5]. En algunos casos, podría considerarse el abordaje intravascular.

En nuestro caso, tenemos a una paciente añosa en la que se aprecia de forma casual esta anomalía del arco aórtico, que ha permanecido sin producir síntomas ni dar lugar a complicaciones tras 83 años de vida, con lo cual queremos recalcar la posibilidad de una evolución benigna de esta malformación congénita.

Conflicto de intereses

Los autores declaran no tener ningún conflicto de intereses.

Bibliografía

1. Freed K, Low VH. The aberrant subclavian artery. AJR Am J Roentegenol. 1997;168:481–4.
2. Lincoln JCR, Deverall PB, Stark J, Aberdeen E, Waterston DJ. Vascular anomalies compressing the esophagus and trachea. Thorax. 1969;24:295–306.
3. Courtis J. Arteria subclavia derecha aberrante y divertículo de Kommerell asociados a disección de aorta tipo B y ruptura vascular. Rev Fed Arg Cardiol. 2010;39:314–8.
4. Fernández-Lahera J, Gómez-Mendieta MA, Mayorales-Alises S, Díaz-Lobato S. Arteria subclavia izquierda aberrante asociada a divertículo de Kommerell. Hallazgo casual en un paciente de 75 años. Arch Bronconeumol. 2005;41:57–8.
5. Takeyoshi O, Kenji O, Shuichiro T, Shin Y, Yutaka O. Surgical treatment for Kommerell's diverticulum. J Thorac Cardiovasc Surg. 2006;131:574–8.

BIOMED
unidix
Especialistas
en cirugía
cardiovascular
desde 1977 al cuidado de tu salud
91 803 28 02
info@biomed.es