

## Imágenes en cirugía torácica

## Dissección tipo A intervenida tras implantación de stent en mesentérica superior

## Type A dissection after a stent implant in superior mesenteric artery

Neiser Palmer, Carlos Sureda y Rafael Rodriguez

Servicio de Cirugía Cardíaca, Hospital Vall de Hebron, Barcelona, España

Paciente de 63 años con antecedentes de hipertensión arterial y obesidad que ingresa por disección aórtica tipo A de Stanford con afectación de los segmentos iniciales de tronco braquicefálico derecho, carotídeo y subclavia izquierda, así como arteria mesentérica superior y arteria renal izquierda, ambas con presencia de trombo intraluminal, sin permeabilidad distal (fig. 1).

Durante el ingreso presentó 4 deposiciones diarreicas, abdomen levemente distendido aunque con peristaltismo conservado y sin signos de irritación peritoneal. La analítica mostró creatinina de 1,8 mg/dl y lactatos de 2,85 mmol/l.

Ante estos hallazgos sugestivos de isquemia intestinal y una imagen clara de afectación de la arteria mesentérica superior (fig. 2) se decide la colocación inicial de una endoprótesis en la arteria mesentérica superior. Tras la repermeabilización exitosa de la misma (fig. 3), se procedió a su intervención quirúrgica realizándose una sustitución valvular aórtica y de aorta ascendente según técnica de Bentall de Bono modificada (Carboseal de 23 mm).

El paciente evolucionó satisfactoriamente, siendo dado de alta sin más incidencias.

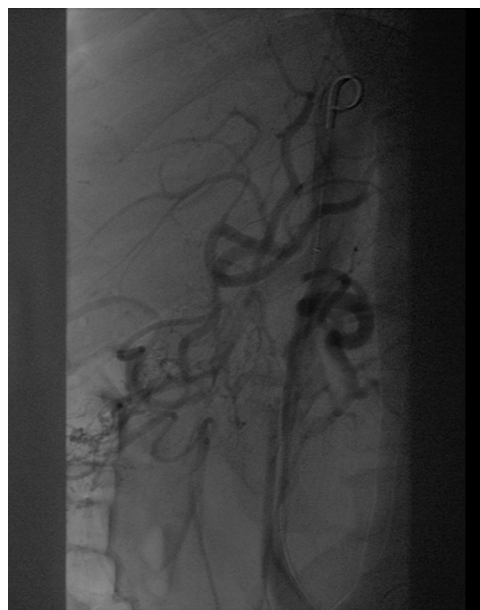

Figura 2.

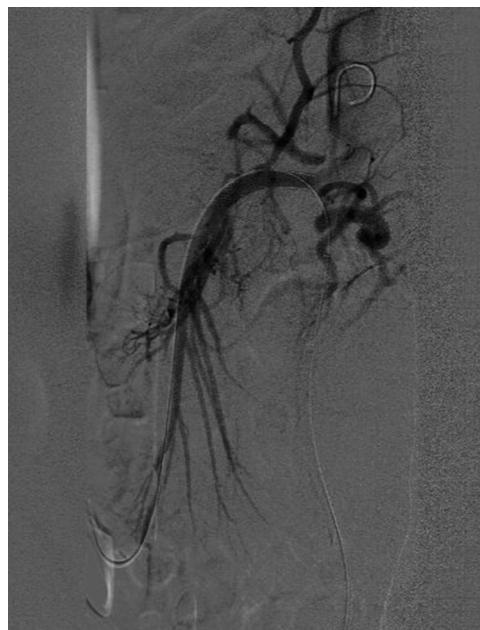

Figura 3.

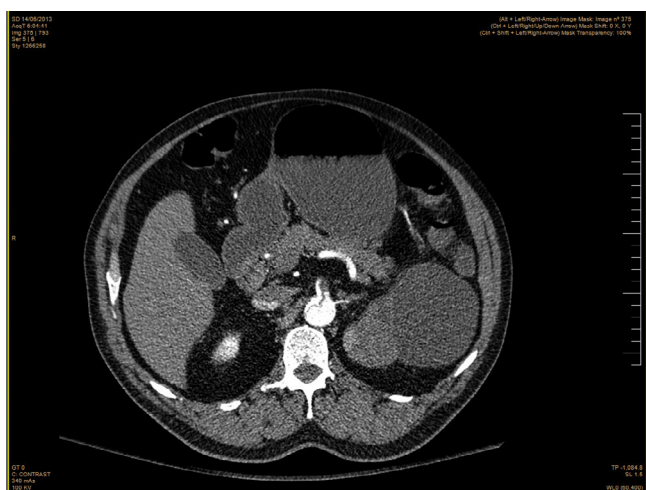


Figura 1.





**BIOMED**



unidix

# Especialistas en cirugía cardiovascular

**desde 1977 al cuidado de tu salud**



**91 803 28 02**



**info@biomed.es**