Cir. Cardiov. 2012;19(1):69

Fístula aortoauricular izquierda secundaria a endocarditis infecciosa

Alberto Fernández Carmona[1], Aida Díaz Redondo[2], José Carlos Frías Pareja[3]

[1]Unidad de Cuidados Intensivos
Hospital Universitario Virgen de las Nieves. Granada
[2]Unidad de Cuidado Intensivos
Hospital Universitario San Cecilio. Granada
[3]Unidad de Cuidados Crítico y Urgencias
Hospital Universitario San Cecilio. Granada

Paciente de 74 años con antecedentes de hipertensión, diabetes *mellitus* e insuficiencia aórtica moderada. Ingresa en unidad de cuidados intensivos (UCI) en situación de *shock* cardiogénico; en ecocardiografía transtorácica (Fig. 1) se aprecia masa globulosa en la base auricular de velo anterior mitral, insuficiencia aórtica grave e insuficiencia mitral con flujo de gran turbulencia tangencial a la válvula mitral. En ecocardiografía transesofágica (Fig. 2) se objetiva insuficiencia aórtica avanzada, fistulización raíz de aorta-aurícula izquierda con afectación de la continuidad mitroaórtica e insuficiencia mitral grave secundaria a la misma. El paciente evoluciona de forma desfavorable, falleciendo en menos de 36 h.

Palabras clave: **Endocarditis infecciosa. Fístula cavitaria. Insuficiencia aórtica. Insuficiencia mitral.**

Aorto-left atrial fistula secondary to infective endocarditis

A 74-year-old patient with past history of hypertension, diabetes and moderate aortic regurgitation was admitted to the ICU in cardiogenic shock; transthoracic echocardiography (Fig. 1) showed a mass in the base of the anterior mitral leaflet, severe aortic regurgitation and high-flow mitral regurgitation with large tangential turbulence. Transesophageal echocardiogram (Fig. 2) disclosed severe aortic regurgitation, aorta-left atrial fistula with involvement of the aorto-mitral continuity and severe mitral regurgitation. The patient had an unfavourable course and eventually died in less than 36 h.

Key words: **Infective endocarditis. Cavitary fistula. Aortic insufficiency. Mitral insufficiency.**

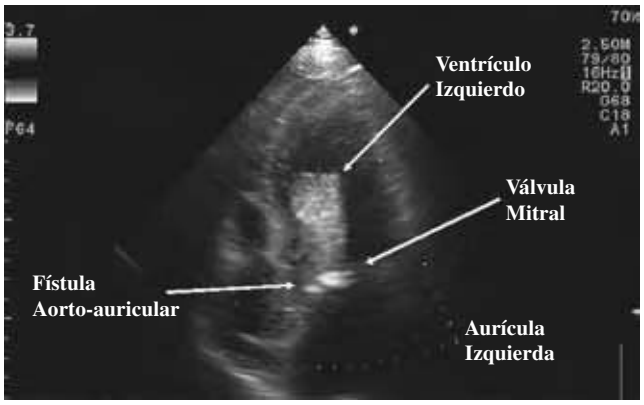

Figura 1. *Ecografía transtorácica.*

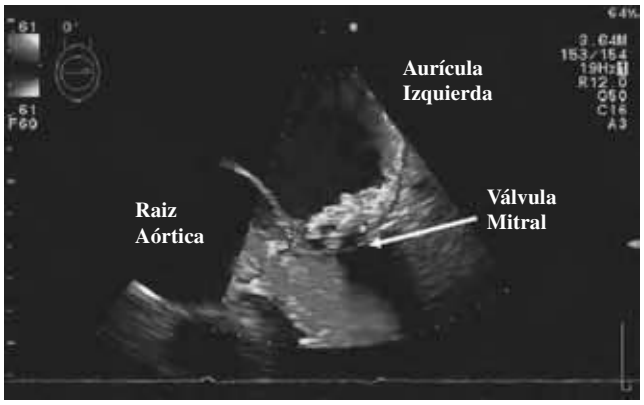

Figura 2. *Ecografía Transesofágica.*

Correspondencia:
Alberto Fernández Carmona
Gran Vía de Colón, 24, 6.º
18010 Granada
E-mail: afernandezcarmona@hotmail.com

Recibido: 6 de septiembre de 2011
Aceptado: 30 de noviembre de 2011

BIOMED
unidix
Especialistas
en cirugía
cardiovascular
desde 1977 al cuidado de tu salud
91 803 28 02
info@biomed.es