

Plastia del orificio del tronco de la coronaria izquierda utilizando un parche de arteria radial

Hashem Aliter, Raju Birudugadda,
Ricardo Eduardo Gallo

Cardiac Services Directorate, Armed Forces Hospital SR,
Khamis Mushayt. Saudi Arabia

Varón de 72 años que presentó dolor anginoso típico. El cateterismo coronario demostró una estenosis grave del orificio del tronco de la coronaria izquierda con coronarias normales (Fig 1). La decisión fue en favor de la plastia quirúrgica del orificio de la coronaria izquierda. Se han descrito varias técnicas para la exposición del tronco de la coronaria izquierda. En nuestro caso utilizamos la técnica de transección aórtica. Una vez expuesto, se realizó la incisión en la cara anterior. Se utilizó un segmento de arteria radial para reparar el defecto (Fig. 2).

Palabras clave: Estenosis del tronco de la coronaria izquierda. Derivación coronaria. Arteria radial.

Left main surgical ostial plasty with radial artery patch

A 72-year-old male patient presented with typical chest pain. Coronary angiography showed isolated tight stenosis of the left main trunk with normal coronary arteries (Fig. 1). The decision was in favor for surgical ostial plasty of the left main. There have been several methods described for approaching the left main coronary artery. In our case we used the aortic transection technique. Once the left main was exposed, the incision was made anteriorly. We harvested a small piece of the radial artery to be used as a patch to repair the defect (Fig. 2).

Key words: Left main stenosis. Coronary artery bypass graft. Radial artery.

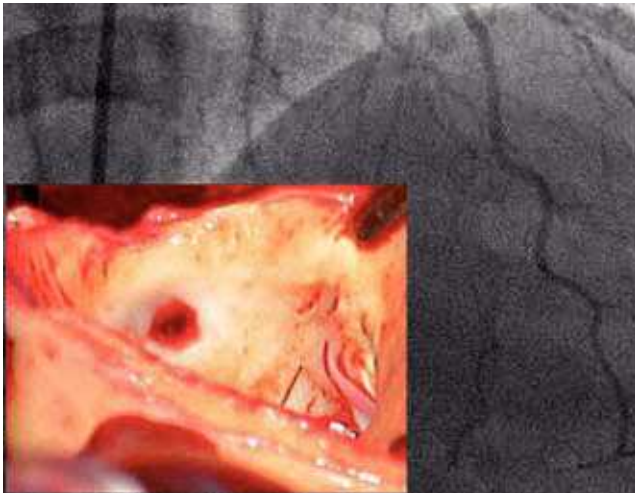


Figura 1. Cateterismo coronario mostrando la estenosis del tronco de la coronaria izquierda y los hallazgos quirúrgicos.

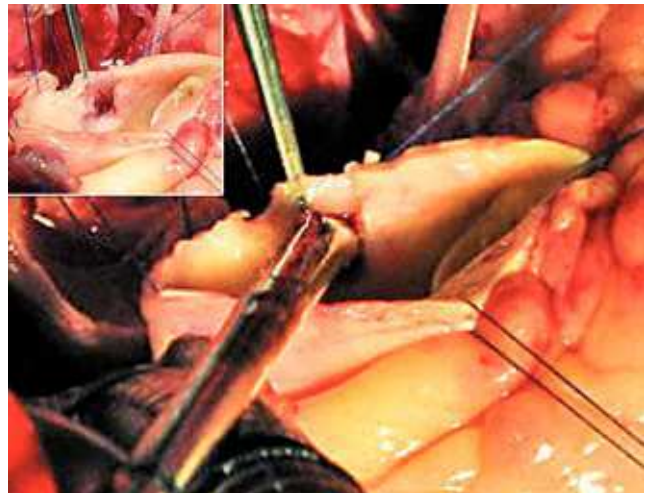

Figura 2. Plastia finalizada mostrando el diámetro del nuevo ostium.

Correspondencia:
Ricardo E. Gallo
Cardiac Services Directorate
Armed Forces Hospital SR
PO Box 101 Khamis Mushayt (Saudi Arabia)
E-mail: ric_gallo@yahoo.com

Recibido: 12 de abril de 2011
Aceptado: 20 de abril de 2011



BIOMED



unidix

Especialistas en cirugía cardiovascular

desde 1977 al cuidado de tu salud



91 803 28 02



info@biomed.es